Coperta: *Costin Răzvan Cătălin*

Descrierea CIP a Bibliotecii Naţionale
PANDELE, GEORGE IOAN
Semiologie medicală / Pandele George Ioan
Iaşi: Cantes, 2000
p.: cm. academic
Bibliogr.-
ISBN 973-8173-11-6

616-07

Coperta I: ***Imhotep***
Hipocrat
Laennec

ISBN: 973-8173-11-6

George Ioan Pandele

SEMIOLOGIE MEDICALA

Vol. I

Editura CantES

2001

CUPRINS

Introducere 13

Capitolul 1
SEMIOLOGIE GENERALĂ 15
1.1. OBIECTUL ŞI IMPORTANŢA SEMIOLOGIEI MEDICALE 15
1.2. RELAŢIA MEDIC-BOLNAV 18

Capitolul 2
FOAIA DE OBSERVAŢIE CLINICĂ 21
2.1. DATELE GENERALE SAU INFORMATIVE 21
2.2. ANAMNEZA 25
2.3. STAREA PREZENTĂ 31
2.3.1. Atitudinea sau poziţia 31
2.3.1.1. Atitudini forţate caracteristice 31
2.3.2. Faciesul 33
2.3.3. Modificări oculare 39
2.3.3.1. Modificări pupilare 39
2.3.4. Modificări ale urechii 40
2.3.5. Modificări ale nasului 40
2.3.6. Modificări ale buzelor 41
2.3.7. Statura (Înălţimea) 41
2.3.7.1. Deficitul statural sau nanismul 42
2.3.7.2. Excesul statural sau hiperstaturalitatea 44
2.3.8. Tipul constituţional, habitusul sau constituţia 45
2.3.9. Greutatea şi starea de nutriţie 46
2.3.9.1. Denutriţia 48
2.3.10. Semiologia funcţiilor psihice 50
2.3.10.1. Semiologia tulburărilor funcţiilor cognitive 50
2.3.10.2. Semiologia tulburărilor funcţiilor afective 56
2.3.10.3. Semiologia tulburărilor activităţii instinctuale 57
2.3.10.4. Semiologia tulburărilor funcţiilor volitionale 58
2.3.10.5. Principalele afecţiuni psihiatrice 59
2.3.10.6. Tulburări depresive de conştiinţă 60
2.3.11. Semiologia tegumentelor, mucoaselor şi fanerelor 65
2.3.11.1. Modificările de culoare ale pielii 66
2.3.11.2. Modificări de pigmentare cutanată 69

2.3.11.3. Eritemul cutanat 72
2.3.11.4. Hemoragiile cutanate 73
2.3.11.5. Erupţiile cutanate 73
2.3.11.6. Tumorile cutanate 75
2.3.11.7. Pierderi de substanţă cutanate 76
2.3.11.8. Atrofiile cutanate 77
2.3.11.9. Modificări ale secreţiei sudorale 77
2.3.11.10. Semiologia unghiilor 78
2.3.11.11. Semiologia părului 79
2.3.12. Semiologia ţesutului celular subcutanat 80
2.3.12.1. Semiologia dezechilibrelor hidroelectrolitice 81
2.3.12.2. Caracteristicile semiologice ale diferitelor tipuri etiologice de edem 82
2.3.12.3. Semiologia deshidratării 85
2.3.12.4. Semiologia ţesutului adipos 86
2.3.13. Semiologia muşchilor 87
2.3.14. Semiologia oaselor 94
2.3.15. Semiologia articulaţiilor 97
2.3.16. Semiologia ganglionilor limfatici 107
2.3.16.1. Clasificarea etiologică a adenopatiilor 108
2.3.16.2. Orientarea diagnostică în funcţie de localizarea adenopatiilor 111
2.3.16.3. Examenele paraclinice în prezenţa unei adenopatii 114
2.3.17. Examenul neurologic 114
2.3.17.1. Examenul staticii şi mersului 115
2.3.17.2. Modificarea reflexelor osteotendinoase (R.O.T.) 116
2.3.17.3. Investigarea tulburărilor de sensibilitate obiectivă 118
2.3.17.4. Investigarea funcţiei nervilor cranieni 119
2.3.17.5. Paraliziile nervilor periferici 121
2.3.17.6. Sindromul meningean 123
2.3.17.7. Examenul lichidului cefalo-rahidian 124
2.3.18. Simptomele de ordin general 126
2.3.18.1. Durerea 126
2.3.18.2. Febra 127
2.3.18.3. Hipotermia 131
2.3.18.4. Frisonul 132
2.3.18.5. Transpiraţia 132
2.3.18.6. Cefaleea 133
2.3.18.7. Astenia 136

Capitolul 3
SEMIOLOGIA APARATULUI RESPIRATOR 139
3.1. ANAMNEZA UNUI BOLNAV CU AFECŢIUNE RESPIRATORIE 139
3.2. SIMPTOMELE FUNCŢIONALE 141
3.2.1. Durerea toracică 141
3.2.2. Dispneea 145
3.2.3. Tusea 149
3.2.4. Expectoraţia 151
3.2.5. Vomica 154
3.2.6. Hemoptizia 154
3.3. NOŢIUNI DE TOPOGRAFIE TORACOPLEUROPULMONARĂ 156
3.4. EXAMENUL OBIECTIV AL APARATULUI RESPIRATOR 158
3.4.1. Inspecţia 158
3.4.1.1. Starea generală 158
3.4.1.2. Atitudini forţate caracteristice 158
3.4.1.3. Faciesul 159
3.4.1.4. Inspecţia toracelui 159
3.4.1.5. Configuraţia toracelui 160
3.4.1.6. Modificările respiraţiei 162
3.4.2. Palparea 164
3.4.3. Percuţia 166
3.4.4. Ascultaţia toracelui 169
3.4.4.1. Modificările ascultaţiei plămânului în stare patologică 170
3.4.5. Ascultaţia vocii 175
3.5. EXPLORAREA PARACLINICĂ A APARATULUI RESPIRATOR 175
3.5.1. Explorarea radiologică 175
3.5.2. Tomografia computerizată 177
3.5.3. Explorarea radioizotopică 178
3.5.4. Explorarea endoscopică 178
3.5.5. Toracenteza sau puncţia pleurală 179
3.5.6. Aprecierea funcţiei respiratorii 181
3.5.6.1. Studiul debitelor 182
3.5.6.2. Bucla debit - volum 183
3.5.6.3. Mecanica pulmonară 183
3.5.6.4. Sindroamele funcţionale în patologia respiratorie 184

3.6. PRINCIPALELE SINDROAME ALE APARATULUI RESPIRATOR 186
3.6.1. Sindromul bronşic 186
3.6.1.1. Bronşita acută 186
3.6.1.2. Bronşita cronică 187
3.6.2. Astmul bronşic 188
3.6.3. Bronşiectazia 195
3.6.4. Emfizemul pulmonar 198
3.6.5. Sindroame de condensare pulmonară 200
3.6.5.1. Tipuri de sindroame de condensare pulmonară 200
3.6.5.2. Sindromul de condensare neretractilă 201
3.6.5.2.1. Pneumoniile 201
3.6.5.2.2. Pneumopatiile acute supurate 214
3.6.5.2.3. Cancerul bronhopulmonar (CBP) 217
3.6.5.2.4. Infarctul pulmonar 224
3.6.5.3. Sindromul de condensare pulmonară retractilă 226
3.6.5.4. Sindromul de condensare din fibrozele pulmonare 228
3.6.6. Sindroamele pleurale 230
3.6.7. Sindroamele mediastinale 238
3.6.8. Insuficienţa respiratorie 243

Capitolul 4
SEMIOLOGIA APARATULUI CARDIOVASCULAR 247
4.1. FOAIA DE OBSERVAŢIE 247
4.1.1. Datele de ordin general 247
4.1.2. Motivele internării 248
4.1.3. Istoricul bolii 250
4.1.4. Antecedentele personale 251
4.1.5. Antecedentele eredocolaterale 252
4.1.6. Condiţii de viaţă şi muncă 252
4.2. SIMPTOME FUNCŢIONALE ALE APARATULUI CARDIOVASCULAR 253
4.2.1. Dispneea 253
4.2.1.1. Dispnea de efort 253
4.2.1.2. Dispneea de repaus 254
4.2.2. Durerea 256
4.2.2.1. Durerea precordială de origine cardiacă 257
4.2.2.1.1. Durerea ischemică 257
4.2.2.1.2. Durerea precordială de origine neischemică 260

4.2.2.2. Durerea din sindromul de ischemie periferică cronică-claudicaţia intermitentă 261
4.2.2.3. Durerea vasculară în suferinţele venolimfatice cronice 261
4.2.3. Palpitaţiile 262
4.2.4. Alte simptome funcţionale 263
4.3. EXAMENUL OBIECTIV AL APARATULUI CARDIOVASCULAR 267
4.3.1. Inspecţia 268
4.3.1.1. Tipul constituţional şi inspecţia generală 268
4.3.1.2. Atitudinea 269
4.3.1.3. Faciesul 269
4.3.1.4. Examenul ochilor 270
4.3.1.5. Inspecţia regiunii cervicale 270
4.3.1.6. Examenul general al bolnavului 271
4.3.1.7. Inspecţia regiunii precordiale 273
4.3.2. Palparea regiunii precordiale 274
4.3.3. Refluxul hepato-jugular 275
4.3.4. Percuţia cordului 276
4.3.5. Ascultaţia cordului 277
4.3.5.1. Importanţa metodei - Tehnică 277
4.3.5.2. Modificarea zgomotelor cordului 279
4.3.5.2.1. Modificarea intensităţii zgomotelor cardiace 279
4.3.5.2.2. Modificarea ritmului zgomotelor cardiace 280
4.3.5.2.3. Zgomote cardiace supraadăugate 281
4.4. EXPLORAREA PARACLINICĂ A APARATULUI CARDIOVASCULAR 294
4.4.1. Examenul radiologic cardiovascular 294
4.4.2. Angiocardiografia 296
4.4.3. Coronarografia 296
4.4.4. Explorarea radioizotopică 297
4.4.5. Tomografia computerizată (CT) 298
4.4.6. Rezonanţa magnetică nucleară 298
4.4.7. Ecocardiografia 298
4.4.8. Noţiuni de electrocardiografie clinică 298
4.5. REUMATISMUL ARTICULAR ACUT (RAA) 305
4.6. ENDOCARDITA INFECŢIOASĂ (EI) 308
4.7. CARDIOPATII VALVULARE 311
4.7.1. Date generale 311
4.7.2. Stenoză mitrală (SM) 312

4.7.3. Insuficiența mitrală (IM) 317
4.7.4. Boala mitrală 319
4.7.5. Leziunile valvulare aortice 320
4.7.5.1. Insuficiența aortică (IA) 320
4.7.5.2. Stenoza aortică (SA) 322
4.7.6. Stenoza tricuspidiană (ST) 324
4.7.7. Insufcienta tricuspidiană (IT) 325
4.7.8. Stenoza pulmonară (SP) 325
4.7.9. Insuficiența pulmonară (IP) 327
4.8. CARDIOPATIA ISCHEMICĂ 327
4.8.1. Infarctul miocardic acut 331
4.9. BOLILE MIOCARDULUI 334
4.9.1. Miocarditele 335
4.9.2. Cardiomiopatiile 336
4.9.2.1. Cardiomiopatia hipertrofică 336
4.9.2.2. Cardiomiopatia dilatativă 337
4.9.2.3. Cardiomiopatia restrictivă 338
4.10. SINDROAMELE PERICARDICE 339
4.10.1. Pericardita acută fibrinoasă 339
4.10.2. Pericardita exsudativă 340
4.1.0.3. Pericardita constrictivă 340
4.11. HIPERTENSIUNEA ARTERIALĂ SISTEMICĂ 341
4.12. HIPOTENSIUNEA ARTERIALĂ 345
4.13. ARITMIILE CARDIACE 345
4.13.1. Clasificarea aritmiilor 346
4.13.2. Aritmiile supraventriculare 347
4.13.3. Aritmiile ventriculare 351
4.14. TULBURĂRILE DE CONDUCERE 353
4.14.1. Blocurile sinoatriale 353
4.14.2. Blocurile atrioventriculare (BAV) 354
4.14.3. Blocurile de ramură 355
4.14.4. Sindromul de preexcitație ventriculară 356
4.15. INSUFICIENȚA CARDIACĂ (IC) 356
4.16. ANGIOCARDIOPATIILE CONGENITALE 361
4.16.1. Cardiopatii congenitale cianogene cu șunt dreapta-stânga 361
4.16.2. Cardiopatiile congenitale necianogene cu șunt stânga-dreapta 364
4.16.3. Cardiopatiile congenitale fără șunt 366
4.17. SEMIOLOGIA ARTERELOR 367

4.17.1. Foaia de observație a unui bolnav cu afecțiune arterială 367
4.17.2. Simptomatologie 369
4.17.3. Examenul obiectiv 371
4.17.4. Explorări paraclinice 382
4.17.5. Semiologia sindroamelor de ischemie periferică 384
4.17.5.1. Sindromul de ischemie periferică acută 384
4.17.5.2. Sindromul de ischemie periferică cronică 385
4.18. SEMIOLOGIA SISTEMULUI VENOS 387
4.18.1. Foaia de observație a unui bolnav cu afecțiune venoasă 387
4.18.2. Explorarea paraclinică a sistemului venos 394
4.19. SEMIOLOGIA LIMFATICELOR 396

BIBLIOGRAFIE 399
ANEXE – FIGURI
– PRINCIPALELE CONSTANTE BIOLOGICE 401

Introducere

Apariţia unui nou manual de semiologie medicală la începutul unui nou mileniu reprezintă în acelaşi timp o replică şi un îndemn pentru reevaluarea elementelor fundamentale ale medicinei de bază, real umaniste.

Formarea unui bun clinician obligă în primul rând la însuşirea corectă a semiologiei medicale, adevărată gramatică a medicinei, care oferă studentului posibilitatea de a descoperi, descrie şi aprecia semnificaţia diagnostică a simptomelor, semnelor şi sindroamelor, elemente a căror grupare determină în final diversitatea tablourilor morbide întâlnite în practică.

În dorinţa de a oferi studentului o semiologie actualizată, adaptată modificărilor contemporane ale tabloului morbid, am insistat asupra semnificaţiei procentuale şi fiziopatologice a unor semne şi simptome în elaborarea diagnosticului.

Am încercat realizarea unui echilibru între elementul de noutate ştiinţifică, din zi în zi mai abundent şi tentant pentru student, şi noţiunile certe, fundamentale, ce trebuie însuşite pentru formarea să ca practician. De aceea, scopul acestei cărţi este acela de a descrie procedurile de diagnostic al căror succes depinde, în primul rând, de antrenarea simţului clinic, începând cu recoltarea completă a informaţiilor anamnezei, metodologiei corecte a examenului fizic şi evaluarea numeroaselor elemente ale explorării paraclinice.

Realizând această carte, gândul meu de pioasă recunoştinţă se îndreaptă către figurile luminoase ale celor ce ne-au fost maeştri şi profesori: Constantin Strat, Ioan Lungu, Constantin Negoiţă, Vladimir Buţureanu, astăzi trecuţi în eternitate. Alese mulţumiri profesorilor Universităţii Freiburg: W. Gerok, H. E. Blum, K. Just, W. Roskam, Gertrude Volk, care mi-au oferit posibilitatea să-mi perfecţionez cunoştinţele.

Autorul

Capitolul 1

SEMIOLOGIE GENERALĂ

1.1. OBIECTUL ŞI IMPORTANŢA SEMIOLOGIEI MEDICALE

Semiologia medicală (semeion = semn, logos = ştiinţă sau studiu despre) este disciplina clinică fundamentală – ramură a medicinei interne – care se ocupă cu descoperirea, descrierea şi interpretarea semnificaţiei simptomelor şi semnelor bolilor, a însuşirii metodologiei examenului clinic şi a interpretării datelor oferite de explorarea paraclinică. Clinicianul francez Gh. Laubry afirma: "La sémiologie va de l'enregistrement brutal du symptome à son interpretation la plus subtile ... non pas la grammaire de la medicine, mais medicine elle même". Etimologic, termenul de semiologie se referă doar la studiul semnelor şi simptomelor bolii, însuşirea metodelor de investigaţie clinică şi de laborator necesare învăţământului clinic constituind ***propedeutica medicală***.

Noţiunile cu care operează semiologia medicală sunt:

1. ***Simptomul:*** manifestare a bolii percepută doar de bolnav şi având astfel un caracter pur sau predominant subiectiv (exemplu: durerea, astenia, greaţa, anxietatea, ameţeala, parestezîile, modificările gustului, xantopsia, miodezopsiile).

2. ***Semnul***: manifestare morbidă cu caracter obiectiv, accesibilă cunoaşterii de către medic, bolnav sau anturajul acestuia şi constituie astfel un element concret şi cuantificabil, extrem de util pentru diagnostic. Icterul, cianoza, paloarea, echimoza, erupţiile cutanate, edemul, exoftalmia, midriaza, mioza, ptoza palpebrală, deformaţiile articulare reprezintă semne clinice. Aceste semne sunt evidenţiate prin metodologia examenului fizic ce utilizează principalele simţuri (vizual, tactil, auditiv) pentru inspecţie, palpare, percuţie şi ascultaţie sau sunt rezultatul unei metode de investigaţie imagistică indirectă (ecografie, radiologie, computer tomografie, rezonanţă magnetică nucleară, emisie de pozitroni, scintigrafie) sau hematologică, biochimică, imunologică, genetică etc.

Uneori simptomul şi semnul sunt considerate sinonime şi atunci diferenţierea se face în:

- simptome funcţionale: corespund simptomelor;
- simptome fizice: corespund semnelor fizice sau obiective referitoare la suferinţa unui organ sau sistem;
- simptome sau semne generale (febra, frisonul, cefaleea, edemul, slăbirea în greutate): traduc repercusiunile bolii asupra întregului organism.

3. ***Sindromul.*** Termenul derivă de la grecescul "syndromeo" (care merge împreună) şi reprezintă un complex de simptome şi semne clinice şi/sau de laborator, a căror grupare e condiţionată de anumiţi factori specifici cadrului

nosologic. Sindroamele au întotdeauna cel puţin un element comun căruia îi corespund mecanisme de producere diferite şi substraturi morfopatologice variate. Tipuri de sindroame:

- sindroame generale, care reflectă interesarea întregului organism: infecţios, anemic, alergic, toxic, de şoc;
- sindroame localizate, proprii unor organe, aparate şi sisteme, precizând sediul unui proces morbid: respiratorii, cardiace, mediastinale, gastrice, biliare, pancreatice, renale, neurologice;
- sindroame mecanice obstructive interesând fluxul gazos sau lichidian într-un conduct respirator, vascular, biliar, intestinal, urinar;
- sindroame mecanice de compresiune: sindromul canalului carpian, sindromul defileului costo-clavicular;
- sindroame de creştere a presiunii într-un organ: hipertensiune intracraniană, intraoculară, venoasă portală sau sistemică, arterială sistemică sau pulmonară;
- sindroame biochimice: hepatocitoliză, inflamaţie mezenchimală, dislipidemic;
- sindroame genetice: trisomia 21, hemofilia, fibroza chistică;
- sindroame imunologice (autoagresiune de organ sau sistemică): tiroidiană, pancreatică, renală, hepatică, lupus eritematos sistemic;
- sindroame imagistice: radiologice, ecografice, scintigrafice, prin emisie de pozitroni.

Precizarea existenţei unui sindrom reprezintă, de cele mai multe ori, doar o etapă în stabilirea unui diagnostic, completată ulterior de investigaţiile clinice şi de laborator. Criteriile majore pentru delimitarea de boală sunt originea nedeterminată şi diversitatea cauzelor generatoare.

4. Boala. Definirea noţiunii de boală trebuie să pornească de la încercarea de precizare a stării de sănătate. Paul Valery afirmă: "sănătatea este starea în care funcţiile necesare se îndeplinesc insensibil sau cu plăcere". Boala poate fi definită ca o deviere de la starea de sănătate datorată unor modificări ale mediului intern sau acţiunii unor agenţi din mediul extern asupra organismului.

Boala reprezintă alterarea stării de sănătate; fiind caracterizată prin elemente definitorii specifice: cauză, tablou clinic grupând simptome şi semne caracteristice, evoluţie, complicaţii, prognostic, tratament. Trecerea de la starea de sănătate la starea de boală, manifestările şi evoluţia bolilor se realizează diferit şi dependent de cauza acestora şi de factorii individuali reprezentaţi de particularităţile genetice sau dobândite în cursul vieţii.

Studiul complet al unei boli implică:

- definirea bolii şi încadrarea ei nosologică;
- precizarea etiologiei (cauzei);

- stabilirea patogeniei sau mecanismului prin care agentul patogen cunoscut sau necunoscut produce boala;
- fiziopatologia sau tulburările produse de agentul cauzal prin acţiunea sa asupra funcţiilor organismului;
- aspectul morfopatologic: modificările organice macroscopice sau microscopice produse;
- semiologia: simptomele şi semnele prin care se manifestă boala;
- forma clinică de boală, noţiune bazată pe caracterul diferit al tabloului morbid datorită intensităţii variate şi relaţiei temporale diferite între semnele şi simptomele aceleiaşi boli; de exemplu: forma edematoasă sau forma hipertensivă a glomerulonefritei difuze acute, forme grave, banale şi abortive de pneumonie etc.;
- particularităţile bolii includ modalităţile de debut şi evolutive;
- complicaţiile care pot apare şi răspunsul la tratament;
- prognosticul constituie aprecierea modului în care va evolua boala în prezent şi mai târziu în funcţie de caracteristicile acesteia şi de tratamentul aplicat.

5. Diagnosticul, de la grecescul "dia"=prin, "gnosis"=cunoaştere, reprezintă elementul cheie al actului medical, rezultatul parcurgerii următoarelor etape obligatorii: anamneză şi examen fizic, urmat de examenele paraclinice care completează datele anterioare cu semnele de laborator. Rezultă un diagnostic clinic care se formulează uneori destul de precis pe baza datelor culese din anamneză şi examenul fizic şi un diagnostic de laborator, generat de complexul semnelor relevate de examenele paraclinice.

Există situaţii în care diagnosticul poate fi corect stabilit pe baza anamnezei şi examenului fizic: astmul bronşic, angina pectorală, ulcerul gastric şi duodenal, anemia feriprivă, glomerulonefrita difuză acută, poliartrita reumatoidă, spondilita anchilopoietică etc. Alteori, diagnosticul rezultă exclusiv din datele oferite de examenele de laborator (infecţia urinară asimptomatică, starea de purtător de streptococ hemolitic, salmonella, virusuri hepatitice C,B,D, tromboza intraatrială etc). Diagnosticul complet rezultă din coroborarea datelor examenului clinic cu rezultatele examenelor paraclinice (imagistice, biochimice, imunologice, bacteriologice, anatomopatologice). Orice diagnostic final sau pozitiv rezultă, în ultimă instanţă, din diagnosticul diferenţial. După afirmaţia lui R. Hegglin, stabilirea unui diagnostic pozitiv implică operaţia de comparare a datelor clinice şi de laborator cu cele comune altor entităţi patologice care ar putea intra în discuţie şi de care trebuie diferenţiate. De exemplu, în cadrul sindroamelor icterice, al căror semn comun este coloraţia galbenă a sclerelor şi tegumentelor, rezultată din creşterea titrului bilirubinei serice, trebuie diferenţiate:

- icterele mecanice, prin obstrucţie la nivelul căilor biliare intra sau extrahepatice;

- ictерele hepatocelulare caracteristice hepatitelor virale acute şi cirozelor;
- icterele hemolitice în care excesul de bilirubină provine din distrugerea exagerată a hematiilor.

*6. **Prognosticul*** apreciază modul în care va evolua boala în prezent şi în viitor în funcţie de caracteristicile acesteia şi de tratament. Prognosticul se adresează vindecării complete sau cu sechele, speranţei de viaţă, capacităţii de integrare familială şi socioprofesională: „Quo ad sanationem?", „Quo ad longitudinem vitae?" şi „Quo ad laborem?". Întrebarea din urmă este rezolvată de expertiza capacităţii de muncă, în cadrul căreia se apreciază locul pe care bolnavul îl va ocupa în viitor în procesul de muncă şi posibilităţile lui de reinserţie familială şi socio-profesională.

1.2. RELAŢIA MEDIC - BOLNAV

Un act medical reprezintă o modalitate de relaţie interpersonală care trebuie să decurgă şi să rămână la cotele maxime ale eticii şi deontologiei medicale. „Practica medicinei este o artă bazată pe ştiinţă, căci numai iubind omul bolnav şi făcând pentru omul bolnav ceea ce aţi face pentru voi înşivă, deveniţi medici în înţelesul nobil al cuvântului" (W. Osler). „Medicul, în afară de ştiinţă şi un ascuţit simţ al observaţiei, mai are nevoie de inimă caldă, generozitate, tact, minte clară, curaj, simţ critic şi o mare putere de muncă" (I. Haţieganu). De calitatea afectivă a relaţiei medic-bolnav depinde instalarea climatului propice desfăşurării actului medical: încrederea, simpatia, confortul şi calmul resimţit de bolnav în prezenţa unui medic competent.

Există două tipuri de relaţii medic-bolnav:

Relaţia de tip tehnic, dominată de medicul tehnician, care nu vede în bolnav decât un obiect de studiu, diminuând sau minimalizând relaţia interpersonală. Din nefericire, relaţia medic-pacient de tip tehnic, în care bolnavul este un simplu obiect de studiu, apare atunci când timpul afectat examinării unui bolnav este scurtat: serviciul de urgenţe sau consultaţii numeroase.

Relaţia de tip psihanalitic. În cadrul relaţiei de tip psihanalitic, cooperarea între medic şi bolnav, bazată pe confesiune deplină, realizează un climat de încredere reciprocă şi comunicare afectivă pozitivă. Bolnavul este ascultat cu răbdare, anamneza fiind foarte minuţioasă, ceea ce permite investigarea vieţii emoţionale şi conflictuale alături de suferinţele somatice.

În funcţie de contextul în care are loc actul medical, medicul realizează relaţii interpolate celor două tipuri de situaţii descrise anterior. Pentru studentul anului III întrarea în clinică înseamnă integrarea în trinomul pedagogiei medicale: asistent, student, bolnav. Profesorul Fodor afirma, încă în urmă cu 20 de ani, că „lecţia clinică reprezintă o discuţie în trei: bolnav, auditor sau student şi moderator (profesorul sau asistentul)". În cadrul acestei discuţii, bolnavul nu trebuie să încerce senzaţia că este adus în postura de exponat ci că, în realitate,

este vorba de un proces în care conlucrarea ajută la elucidarea problemelor legate de diagnostic şi tratament.

În cursul anilor de învăţământ clinic şi cu precădere în anul III, studenţii trebuie să-şi însuşească, pe baza observării unei cazuistici variate, abilitatea de a lua corect anamneza şi de a efectua corect şi complet examenul obiectiv.

Formarea unei gândiri clinice implică integrarea unui ansamblu de informaţii a căror selecţie şi sistematizare constituie esenţa strategiei diagnostice. În acelaşi timp, studenţii anului III învaţă prin exerciţii repetate secvenţa investigaţiilor în funcţie de simplitate, accesibilitate, agresivitate minimă pentru bolnav, fiabilitate, cost şi risc.

În procesul instructiv-educativ, în cadrul învăţământului clinic, sunt urmărite patru obiective:

- cultivarea unor relaţii interpersonale la nivel optim, etic şi deontologic;
- culegerea şi consemnarea critică, corectă a informaţiilor;
- însuşirea unei îndemânări pentru tehnicile de examinare clinică şi paraclinică;
- realizarea mutaţiei de la „a şti, specifică etapei preclinice, la utilizarea practică a cunoştinţelor în elaborarea raţionamentului diagnostic şi actului medical", caracteristică etapei clinice.

Învăţământul la patul bolnavului, ca şi desfăşurarea actului medical, trebuie să aibă loc întotdeauna sub imperiul legităţii deoarece, deasupra talentului şi ştiinţei, există un lucru incomparabil mai mare, conştiinţa.

O serie de principii sunt călăuzitoare pentru întreaga carieră medicală: evaluarea corectă a raportului beneficiu-risc în aplicarea unei metode de explorare sau a unei scheme terapeutice şi evaluarea raportului cost-eficienţă, esenţială pentru elaborarea unei soluţii riguros individualizate, în funcţie de resursele disponibile sau de opţiunile bolnavului. De asemenea, medicul trebuie să deosebească noutatea în sine faţă de progresul în medicină şi, de aceea, să evite şi să privească cu mult simţ critic reclama şi publicitatea. O obligaţie pentru fiecare medic este cunoaşterea temeinică a simptomatologiei şi metodologiei corecte de diagnostic şi tratament în urgenţe, pentru a fi oricând capabil să acorde primul ajutor.

În final, trebuie menţionat că, în epoca modernă, cele două elemente care tind să altereze relaţia medic-bolnav sunt tehnicizarea şi supraspecializarea. În prima situaţie, se ajunge la abuzul de tehnicitate care face din medicul modern un dependent, ce interpune între el şi pacient aparatura, uitând tradiţiile seculare ale medicinei şi ignorând astfel etape ale actului medical ca anamneza şi examenul obiectiv. Supraspecializarea aduce după sine două inconveniente. Pe de o parte creează fisuri importante în responsabilitatea medicală: fiecare medic ajunge să răspundă de un organ şi rămâne de văzut cine răspunde de omul întreg (echipa, şeful de echipă sau medicul de familie). În legătură cu aceasta, Ignazio Chavez afirma: „pentru toate cuceririle şi progresele ce le-a adus specializarea s-ar putea ca noi toţi să plătim scump într-o zi, şi medicul, şi bolnavul, şi

medicina". În al doilea rând, o activitate medicală nu trebuie să înceapă, ci trebuie să se finalizeze cu specializarea. Există astăzi în lumea medicală tot mai multe autorități care susțin că s[illegible]lizarea reprezintă treapta cea mai de jos a artei medicale atunci când nu este fondată pe o pregătire temeinică generală.

"See and then reason and compare and control, BUT FIRST SEE!"
William Osler

Capitolul 2

FOAIA DE OBSERVAȚIE CLINICĂ

Foaia de observație clinică reprezintă documentul în care se consemnează rezultatele observațiilor făcute de medic la intrarea bolnavului în clinică și care se completează permanent în cursul spitalizării cu rezultatele examenului clinic și de laborator. Foaia de observație reprezintă dosarul de identitate medicală al bolnavului și are triplă importanță:

- **document medical,** prin înscrierea datelor referitoare la starea sănătății bolnavului în trecut și în prezent și prin piesele necesare stabilirii corecte a diagnosticului;
- **document științific** ce servește la elaborarea lucrărilor științifice pe baza analizei și prelucrării datelor examenului clinic și paraclinic, care permit conturarea unor forme noi de boală sau a particularităților căpătate în condițiile actuale de unele boli, considerate clasice ca tablou clinico-evolutiv. Un exemplu de utilizare științifică a foilor de observație îl constituie elaborarea Tratatului de Semiologie Medicală al profesorului C.C. Dimitriu, care a avut la bază întocmirea și analiza a peste 11.000 foi observație;
- **document medico-legal,** foaia de observație poate servi în expertiza medico-legală și, de aceea, trebuie completată imediat ce s-a operat internarea bolnavului, cu atenție, competență și spirit de responsabilitate, deoarece datele înscrise pot fi oricând interpretate și greșelile datorate omisiunilor anamnezei, examenului clinic incomplet sau explorării paraclinice insuficiente atrag consecințe nefaste, cu posibilitatea implicării penale. De aceea, foaia de observație se completează de către medic și numai de acesta, de la momentul internării și până la externarea bolnavului.

Foaia de observație cuprinde cinci părți:

- *datele de ordin general sau informative;*
- *anamneza;*
- *starea prezentă;*
- *evoluția bolii;*
- *epicriza.*

2.1. DATELE GENERALE SAU INFORMATIVE

Datele generale sunt consemnate la începutul fiecărei foi de observație și cuprind numele și prenumele bolnavului, vârsta (data nașterii), domiciliul, starea

civilă, ocupația, locul de muncă, data internării și, pe unele foi, grupa sangvină și o rubrică referitoare la alergia față de medicamente sau alte substanțe.

Importanța diferitelor elemente pentru stabilirea diagnosticului va fi analizată după cum urmează:

Vârsta. Incidența unor boli variază în funcție de vârstă și aceeași boală are particularități diagnostice, evolutive și prognostice diferite, după decada de viață în care se manifestă:

- la nou-născuți se pun în evidență icterele prin imaturitatea sistemului enzimatic al glicuroniltransferazei sau prin anomalii ale căilor biliare;
- la sugari predomină patologia respiratorie și digestivă (rinofaringite, otite, sindroame diareice);
- la copil sunt frecvent întâlnite bolile infecțioase acute eruptive (rujeolă, rubeolă, varicelă, scarlatină) sau neeruptive (parotidită acută, hepatită virală acută, meningită epidemică, amigdalofaringite, pneumopatii virale sau bacteriene, reumatismul articular acut, glomerulonefrite, rinite alergice, astmul bronșic alergic și eczema atopică);
- la tineri: reumatismul articular acut, ulcerul duodenal, tuberculoza pulmonară, astmul bronșic alergic;
- la adulți, în decadele a V-a și a VI-a de viață, patologia este dominată de leziunile aterosclerotice cu diferite localizări (coronariană, cerebrală, periferică, renală), de bronșita cronică, emfizemul pulmonar, astmul bronșic infecțios, neoplasmul bronho-pulmonar, ulcerul gastric, cancerul gastric;
- la bătrâni predomină patologia degenerativă artrozică, fibrilația auriculară cronică, insuficiența cardiacă, cordul pulmonar cronic.

În ceea ce privește particularitățile bolii în funcție de vârstă, se remarcă:

- evoluția rapidă a neoplaziilor la tineri, în raport cu vârstnicii;
- diabetul zaharat al tânărului, cu evoluție de obicei gravă, insulino-dependent, în raport cu diabetul insulino-independent ce debutează după vârsta de 40 de ani;
- tuberculoza infiltrativă și rapid cavitară la tânăr, în raport cu formele lent-evolutive, fibroase, ale bătrânului.

Prezența unui sindrom de ischemie periferică mai înainte de 40 de ani este caracteristică pentru trombangeita obliterantă (maladia Buerger), în timp ce debutul după această vârstă aparține arteriopatiei obliterante aterosclerotice.

Prezența unor tulburări de micțiune la bătrâni este evocatoare pentru adenomul de prostată, a tulburărilor digestive după 40 de ani pentru un cancer gastric, a cardiopatiei organice la sugari și copilul mic pentru etiologia ei congenitală. Prezența unor tulburări cardiace la tânăr și adult constituie adeseori expresia unei cardiopatii reumatismale ignorate, pentru ca după vârsta de 50 de ani să predomine cardiopatiile datorate aterosclerozei coronariene și hipertensiunii arteriale.

Prezența unui contrast între vârsta reală și cea aparentă:

- aspectul juvenil la hipertiroidieni și în nanismul hipofizar;

- aspect senescent la hipotiroidieni și în ateroscleroza instalată precoce.

Sexul. Se constată o incidență diferită a bolilor în funcție de sex, unele prezentând ginotropism (preponderență la sexul feminin), altele androtropism (preponderență la sexul masculin). Orientativ, redăm această repartiție diferită a incidenței bolilor în funcție de sex, în tabelul de mai jos:

	Bărbați	*Femei*
Afecțiuni respiratorii	*- cancerul bronho-pulmonar* *- emfizemul* *- bronșita cronică* *- pneumotoraxul spontan* *- silicoza*	*- fibroza pulmonară asociată artritei reumatoide* *- fibroza pulmonară familială idiopatică* *- sarcoidoza pulmonară* *- limfoangioleiomiomatoza* *- tromboembolismul pulmonar*
Afecțiuni cardiovasculare	*- arteriopatiile obliterante* *- anevrismul de aortă* *- poliarterită nodoasă* *- coarctația de aortă* *- tetralogia Fallot* *- stenoza aortică* *- cordul pulmonar cronic*	*- tromboflebita* *- boala Raynaud* *- defectul septal atrial* *- stenoza mitrală* *- hipertensiunea pulmonară primitivă* *- sindromul crosei de aortă* *- prolapsul de valvulă mitrală*
Afecțiuni digestive	*- cancerul mucoasei bucale și esofagiene* *- cancerul gastric* *- ulcerul duodenal* *- stenoza pilorică* *- ulcerul perforat* *- hemocromatoza*	*- litiaza biliară* *- cancerul veziculei biliare* *- dischineziile biliare* *- hepatita cronică activă autoimună* *- constipația habituală* *- ciroza biliară primitivă*
Afecțiuni renale	*- hipernefromul* *- carcinomul vezical* *- nefroangioscleroză malignă* *- glomerulonefrita* *- litiaza renală*	*- infecțiile urinare asimptomatice* *- cistitele* *- pielocistitele* *- pielonefritele* *- nefropatiile interstițiale*
Afecțiuni endocrine	*- gigantismul* *- acromegalia* *- diabetul insipid* *- boala Addison*	*- boala Basedow* *- mixedem* *- sindrom Cushing* *- hipopituitarism*
Afecțiuni hematologice	*- hemofilie* *- hemoglobinurie de marș* *- leucemie limfatică cronică*	*- anemia feriprivă* *- trombocitopenia esențială* *- leucemia mieloidă cronică*

Afecţiuni reumatismale	- *spondilita anchilopoetică* - *coxartroza* - *boala Dupuytren*	- *poliartrită cronică evolutivă* - *osteoporoza* - *osteomalacia*
Afecţiuni metabolice	- *guta* - *ocronoza*	- *obezitatea*

Morbiditatea crescută la sexul feminin faţă de sexul masculin îşi are explicaţia în predispoziţia morbidă favorizată de situaţii particulare: ciclul menstrual, caracterizat prin hiperemie şi scăderea apărării imunitare celulare şi umorale, ce explică hemoptiziile apărute în aceste perioade la femeile cu stenoză mitrală, accentuarea evoluţiei leziunilor tuberculoase sau tumorale.

De asemenea, din aceleaşi cauze endocrine, se constată o recrudescenţă a leziunilor tuberculoase la femeia gravidă, datorită efectului nefast al excesului de estrogeni. Agravarea cardiopatiilor valvulare şi miocardiopatiilor în perioada premenstruală s-ar datora dezechilibrului calciu-magneziu, prin impregnarea estrogenică a fibrelor musculare. Predominanţa fracţiunilor protectoare ale apolipoproteinelor la femeie, în raport cu bărbatul, explică aterogeneza mai întârziată şi mai redusă.

Profesia. Unele boli au legătură de cauzalitate cu locul de muncă sau specificul acestuia şi sunt considerate boli profesionale.

Saturnismul, datorat intoxicaţiei cu plumb sau sărurile acestuia, apare la muncitorii ce lucrează în industria de prelucrare a plumbului, producerea de acumulatori, la zeţari, vopsitori, la instalatorii de apă şi canal, şi, accidental, consecutiv consumului de băuturi alcoolice distilate în instalaţii artizanale care conţin vase sau conducte de plumb.

Silicoza apare la muncitorii expuşi pulberilor de siliciu: pietrari, sculptori în piatră, mineri, tehnicieni dentari. Simptomatologia pulmonară se instalează la interval variabil, între 6 luni şi mai mulţi ani, fiind dependentă de dimensiunea pulberilor de siliciu, intensitatea expunerii şi reactivitatea individuală. Evoluţia este gravă, către insuficienţă respiratorie cronică ireversibilă.

Alte pneumoconioze ca *antracoza* şi *bisinoza*, întâlnite în industria extractivă a cărbunelui şi, respectiv, în industria textilă, realizează forme clinico-evolutive mult mai benigne.

Berilioza, afecţiune profesională rară, întâlnită la muncitorii din industria aeronautică, se caracterizează prin: dispnee ce apare mai întâi la efort, apoi şi în repaus, tuse uscată şi dureri toracice.

În final se instalează alterarea stării generale. Pentru apariţia simptomelor: intervalul mediu de expunere la beriliu este de 3 ani.

Hidrargirismul apare consecutiv intoxicaţiei cronice cu mercur sau sărurile acestuia; este o afecţiune ce se întâlneşte la muncitorii din industria termometrelor şi pălăriilor.

Alveolitele alergice extrinseci apar ca urmare a contactului prelungit cu pulberi organice de origine animală sau vegetală şi generează spectre clinice şi radiologice variate, a căror simptomatologie este dominată de dispnee şi tuse.

Din această categorie fac parte plămânul de fermier, plămânul crescătorului de păsări şi altele.

Activitatea în frig şi umiditatea favorizează îmbolnăvirile prin boli reumatismale acute şi cronice, bronşite, pneumopatii acute, tuberculoza pulmonară, arteriopatii obliterante.

Activitatea în submersie (în chesoane sau ca scafandru) predispune la pareze şi paralizii în cadrul aşa numitei *boli de chesoane*.

Expunerea la raze X sau alte radiaţii ionizante creşte riscul pentru cancer, leucemie, pancitopenii. În industria cauciucului se constată o frecvenţă crescută a cancerului căilor urinare.

În industria maselor plastice există o incidenţă crescută a cancerului hepatic, corelată cu acţiunea toxică a polivinilcloridului.

În industria alimentară, patoalimentaţia determină apariţia mai frecventă a obezităţii, diabetului, gutei. Veterinarii, ciobanii, zootehnicienii sunt expuşi la infestarea cu micoze (provenite de la animale), infecţii cu brucela, antrax şi morvă, ciumă, toxoplasmoză, echinococoză, babesioze, borelioze.

Domiciliul: interesează locul naşterii, domiciliul anterior şi cel prezent. Există zone cu distrofie endemică tireopată, în care frecvenţa guşii este mai mare: judeţul Neamţ, Câmpulung Moldovenesc, Câmpulung Muscel. În regiunile riverane se constată o incidenţă crescută a infestărilor cu botriocefal. În localităţile din Delta Dunării, în care există un consum excesiv de sare şi alcool, incidenţa hipertensiunii arteriale este crescută.

Este important, de asemenea, dacă persoana este originară sau vine dintr-o ţară cu incidenţă crescută a unor boli infecţioase sau parazitare ca: malaria, tripanosomiaza, febra galbenă, hepatita virală B, SIDA, filarioza, oncocercoza, leishmanioza, holera, dizenterie amoebiană etc.

Rasa. Există afecţiuni cu o morbiditate prevalentă pentru anumite rase. Astfel, la rasa neagră se constată frecvent anemia hemolitică cu hematii în seceră, iar indienii Pima prezintă o incidenţă crescută a diabetului zaharat.

2.2. ANAMNEZA

Derivă etimologic de la cuvântul grecesc "anamnesis" = amintire şi rezultă din discuţia medicului cu bolnavul, cel mai adesea dirijată de medic (student) şi numită impropriu interogatoriu. Importanţa unei anamneze corecte rezultă prin contribuţia adeseori de peste 50% în stabilirea diagnosticului.

Anamneza poate fi luată în trei moduri:

- bolnavul este lăsat să-şi povestească suferinţa fără a fi întrerupt; dezavantajul acestei modalităţi este timpul apreciabil pe care-l cere şi tendinţa frecventă a bolnavilor de a insista asupra elementelor neesenţiale;

- se pun întrebări numai de către medic bolnavului; pentru această variantă, dezavantajul rezidă în omisiuni şi în posibilitatea de a primi răspunsuri sugerate de întrebare;
- metoda combinată: se lasă bolnavul să-şi povestească istoricul şi se intervine periodic cu întrebări în dirijarea acestuia.

Anamneza nu poate fi luată uneori datorită stării bolnavului: comă, amnezie importantă, deficienţe mintale şi surdomutitate sau surditate accentuată.

Anamneza cuprinde patru părţi:

- ***motivele internării;***
- ***istoricul bolii actuale;***
- ***antecedentele personale şi eredocolaterale;***
- ***condiţiile de viaţă şi muncă.***

Motivele internării: se consemnează două sau trei simptome sau semne majore care au determinat prezentarea bolnavului la medic.

Istoricul bolii. Bolnavul este invitat să stabilească cronologic debutul bolii, modalităţile şi simptomele importante caracteristice acesteia, intensitatea şi durata, dependenţa lor de eventualele condiţii determinante sau favorizante.

În continuare se consemnează obligatoriu evoluţia ulterioară a simptomelor până la momentul internării, influenţa tratamentului empiric sau medical ca şi rezultatele investigaţiilor efectuate anterior internării.

Modalităţile de debut pot fi diferite, consemnându-se fie un debut brutal, acut, ca în pneumotoraxul spontan, pneumonia pneumococică, embolia pulmonară, pancreatita acută, infarctul miocardic, infarctul mezenteric, accidentul vascular cerebral embolic, tahicardia paroxistică, colica biliară şi colica renală, fie un debut lent ca în insuficienţa cardiacă cronică, arteriopatia obliterantă aterosclerotică, glomerulonefrita cronică, insuficienţă renală cronică, hepatită cronică etc. Uneori, debutul afecţiunii nu poate fi precizat; se vorbeşte atunci de un debut inaparent. Este cazul afecţiunilor descoperite întâmplător, la persoane aparent sănătoase, cu ocazia unor examene sau controale impuse de angajări, intrarea în colectivităţi etc. Circumstanţele apariţiei simptomelor sunt orientative adeseori pentru diagnostic. De exemplu, durerea precordială ce apare în cursul unui efort fizic, unei emoţii, unei expuneri la frig sau vânt, de intensitate medie, cu durata de câteva minute, care dispare la întreruperea acţiunii factorilor determinanţi este caracteristică anginei pectorale. Greutatea în respiraţie însoţită de un expir şuierător, consecinţă a contactului cu alergeni (praf, polen, pulberi animale) este caracteristică astmului bronşic alergic.

Apariţia unor tulburări de vedere sau pierderi de cunoştinţă în cursul efortului, cu revenirea la normal în repaus, caracterizează sincopa de efort din stenoza aortică. Cronologia apariţiei şi succesiunii simptomelor este caracteristică pentru ulcerul duodenal. Se remarcă condiţionarea durerii de alimentaţie (apariţia ei a jeun, calmarea timp de 2-4 ore după ingestia alimentelor şi reapariţia ei după acest interval) şi tendinţa la repetare sezonieră, primăvara şi toamna, ceea ce conferă simptomatologiei caracterul de periodicitate.

Evoluţia în timp a simptomelor poate îmbrăca un caracter progresiv sau regresiv, continuu, intermitent, ciclic sau neregulat.

Schimbarea caracterului unui simptom, de exemplu al durerii ulceroase sau durerii anginoase, în sensul accentuării, duratei mai mari, rezistenţei la medicaţia utilizată, eficientă anterior, sunt evocatoare pentru apariţia unei complicaţii. De asemenea, este bine cunoscută cedarea bruscă a durerii ulceroase odată cu apariţia hemoragiei ce complică ulcerul.

Antecedentele personale şi eredocolaterale. Boala actuală apare pe un anumit teren reprezentat, pe de o parte, de bagajul genetic, moştenit de la părinţi, şi, pe de altă parte, de evenimentele fiziologice şi patologice prin care a trecut bolnavul. De aceea, trecutul patologic al bolnavului are adeseori legătură cu boala actuală. În cadrul antecedentelor personale se deosebesc *antecedentele personale fiziologice*, cu importanţă deosebită la copii şi femei şi *antecedentele personale patologice*.

Greutatea la naştere de peste 4000 g. (macrosomi) este indicatoare pentru existenţa unor tulburări de glicoreglare la mamă. Pentru femei se vor consemna obligatoriu ***antecedentele personale fiziologice***, referitoare la apariţia primei menstruaţii sau *menarha*, normal între 12-14 ani, sau absenţa ei, denumită *amenoree*. Când ciclul menstrual lipseşte până la vârsta de 18 ani, amenoreea este denumită primară. Când absenţa ciclului se instalează după câteva cicluri menstruale, amenoreea este secundară. Amenoreea poate fi fiziologică în copilărie, până la vârsta de apariţie a primei menstruaţii, în perioada de sarcină, de alăptare şi menopauză. Tulburările ciclului menstrual sunt următoarele:

a) *tulburările de ritm*:

- *bradimenoreea*, caracterizată prin cicluri rare, la 40-60 zile;
- *spaniomenoreea*: cicluri foarte rare, în număr de 2-4 anual; ambele situaţii se întâlnesc la instalarea ciclului sau în premenopauză, în afecţiuni tiroidiene, suprarenaliene, insuficienţă hepatică, insuficienţă renală cronică;
- *tahimenoreea*, caracterizată prin cicluri frecvente, întâlnită la pubertate, în preclimax, în tumorile ovariene, în fibromiomul uterin, în tuberculoza şi inflamaţiile genitale nespecifice.

b) *tulburări cantitative*:

- *hipomenoree*, caracterizată prin flux redus, întâlnită la multipare, după vârsta de 35 de ani, în hiperandrogenii, în afecţiunile tiroidiene, în diabetul zaharat, în inflamaţiile genitale;
- *hipermenoree*, definită ca flux abundent şi caracteristică hiperfoliculinismului şi inflamaţiilor genitale.

c) *tulburări în durata ciclului menstrual*:

- *oligomenoree*, cicluri cu durată redusă ca în hipoestrogenism şi premenopauză;
- *polimenoree*, definită ca durata de peste 6 zile a ciclului menstrual, întâlnită în hiperfoliculinism, tuberculoză genitală sau inflamaţii banale genitale;

- *menoragii*, în care durata ciclului depăşeşte 10 zile, întâlnite în hemopatiile maligne, în hepatopatiile cronice, diabetul zaharat şi insuficienţa cardiacă;
- *metroragii*, sângerări abundente cu caracter aciclic, neregulat, apar în inflamaţii, tumori ovariene, fibrom uterin, neoplazii uterine, sindroame hemoragipare.

Climacteriul, definind întreruperea activităţii ovariene, evoluează în trei etape denumite:

- *premenopauză*, între 42 şi 45 de ani, dominată de neregularitatea ciclurilor şi tulburări neurovegetative (disvegetoză de climax);
- *menopauză*, între 45 şi 55 ani, caracterizată prin amenoree, tulburări neuropsihice şi manifestări cardiovasculare (variaţii ale tensiunii arteriale, palpitaţii, dureri precordiale, tulburări circulatorii);
- *postmenopauza*, între 55 şi 65 de ani, caracterizată prin tulburări de mineralizare osoasă tip osteoporoză şi osteomalacie şi accelerarea leziunilor aterosclerotice.

Se vor consemna, de asemenea, numărul de sarcini, evoluţia acestora, prezenţa avorturilor spontane caracteristice incompatibilităţii Rh şi luesului, cât şi a celor provocate, greutatea copilului la naştere (G ≥ 4000 g. este revelatoare pentru tulburări de glicoreglare la mamă), imaturitate (G ≤ 2800 g.) de cauze multiple. Uneori, femeile prezintă sterilitate primară datorită unor anomalii uterine, iradierii, prezenţei afecţiunilor anexiale.

Antecedentele personale patologice. Se vor consemna bolile contagioase ale copilăriei ca: febrele eruptive (rujeola, rubeola, varicela, scarlatina), tusea convulsivă, tifosul exantematic, febra tifoidă, hepatita epidemică şi reumatismul articular acut. Bolile eruptive, prin anergia pe care o antrenează, pregătesc terenul unor infecţii la nivelul aparatului respirator, aşa cum se întâmplă consecutiv varicelei, rujeolei şi rubeolei. Scarlatina, ca şi alte infecţii streptococice de tipul amigdalitelor, faringitelor, sinuzitelor, infecţiilor dentare sau otice, pot determina cardite reumatismale sau atingeri renale. Hepatita virală cu virus B, B + D sau C şi G pot evolua, după o perioadă variabilă de timp, către hepatită cronică sau ciroză. Existenţa reumatismului articular acut în antecedente este sugestivă pentru prezenţa unei valvulopatii. O atenţie deosebită trebuie să se acorde depistării în antecedente a bolilor venerice: gonoree, lues, limfogranulomatoză inghinală benignă, infecţia HIV. Pentru depistarea lor, întrebările vor fi puse cu tact şi, de preferinţă, în absenţa anturajului. O importanţă deosebită pentru repercusiunile ulterioare o are prezenţa infecţiei tuberculoase în antecedente, modul cum a fost tratată, dacă bolnavul este în evidenţa reţelei de profil sau dacă a fost scos din evidenţă. De asemenea, trebuie cunoscute motivele reale ale unei intervenţii chirurgicale, deoarece bolnavul poate ignora diagnosticul, pe care îl cunoaşte doar familia. De exemplu: rezecţie gastrică pentru neoplasm, necunoscută de bolnav, care afirmă că a fost operat pentru ulcer.

Antecedentele eredocolaterale. Ne interesăm de sănătatea rudelor consanguine: fraţi, surori, unchi, mătuşi, părinţi, bunici. Există boli ereditare ce apar consecutiv alterărilor cromozomiale, mai frecvent întâlnite în unele familii, ca în hemofilie, boală manifestă la bărbaţi şi transmisă de femeile purtătoare a tarei, gonozomal, prin intermediul cromozomului X. Transmiterea bolii după modul autosomal este recunoscută pentru sindromul Marfan, telangiectazia hemoragică ereditară (boala Rendu-Osler-Weber) şi hemocromatoză. Există, de asemenea, boli cu determinism plurifactorial şi predispoziţie ereditară, în care membrii unor familii fac mai frecvent afecţiuni ca: litiază biliară, hipertensiune arterială esenţială, diabet zaharat, obezitate, gută etc. Interesează de asemenea, pentru riscul de contaminare crescut, prezenţa în familie a tuberculozei, parazitozelor de tipul lambliazei sau oxiurozei ca şi a portajului viral B, C, HIV.

Condiţiile de viaţă şi de muncă. Condiţiile în care locuieşte bolnavul respectiv, microclimatul, sunt importante în investigarea alergiilor respiratorii; de exemplu prezenţa plantelor, animalelor sau a păsărilor de apartament, care constituie surse de pneumoalergeni. Se vor consemna, de asemenea, condiţiile existente la locul de muncă: frig, umiditate, variaţii termice, căldură excesivă, prezenţa unor noxe de sunet sau poluare atmosferică.

Se mai pot consemna: existenţa unor condiţii stressante generate de activitatea intensă intelectuală sau fizică, de schimbarea condiţiilor de viaţă, de prezenţa situaţiilor conflictuale, familiale sau la locul de muncă. Este cunoscut, de exemplu, rolul nefast al sumării factorilor cu potenţial patogen, denumiţi factori de risc, caracteristici pentru epoca modernă: supraalimentaţia, stressul şi sedentarismul, care concură la instalarea şi evoluţia accelerată a leziunilor aterosclerotice.

În continuare se vor consemna datele referitoare la consumul de alcool. Depăşirea alcoolemiei de 0,5g‰, echivalentă cu situaţia ce rezultă după consumul a două sticle de bere sau 25 g. alcool, scade performanţa intelectuală a individului. În cazul consumului cronic, de peste 6 luni, a 80 g. alcool/zi, bolnavii sunt categorisiţi ca etanolici şi prezintă o patologie psihică, neurologică şi hepato-pancreatică caracteristică. Există unele profesii care predispun la etilismul cronic: ospătar, barman, muncitor în fabricile de vinificaţie şi alcool.

Fumatul se apreciază numărul de ţigări fumate zilnic şi numărul de ani de când datează obiceiul de a fuma. Fumatul reprezintă un factor de risc pentru ateroscleroza coronariană, cerebrală şi periferică, pentru cancerul gurii, cancerul esofagian şi cancerul bronhopulmonar.

Tutunul este consumat de peste 90% din fumători sub forma ţigaretelor. Vârsta de aderenţă este între 13-14 ani, cu predominanţa băieţilor iar, între 18 şi 24 ani, proporţia fumătorilor consecvenţi se situează în jur de 50%. În ultimele două decade, proporţia bărbaţilor fumători a scăzut, în timp ce proporţia femeilor a crescut. La ambele sexe proporţia fumătorilor diminuă odată cu înaintarea în vârstă. Patologia legată de tutun se observă după un interval de 20-50 ani de fumat şi este direct corelată numărului de ţigarete consumate şi, în special, duratei consumului.

Un deces din două legate de tutun are loc înainte de 65 ani. Speranța de viață este redusă cu 4 ani la un fumător de mai puțin de 10 țigări/zi, cu 6 ani la un fumător de 10-20 țigări/zi și cu 8 ani pentru fumătorii de ≥ 20 țigări/zi.

Numărul de decese prin tutun este de 3 milioane anual (2 milioane în țările industrializate și 1 milion în țările în curs de dezvoltare). În anii 2010-2020 va atinge 10 milioane, 3 milioane în țările dezvoltate și 7 în țările în curs de dezvoltare.

Fumul de tutun conține aproximativ 4000 componente din care:

- nicotina, agentul responsabil de dependență, are toxicitate dovedită cardiovasculară;
- monoxidul de carbon;
- substanțe iritante (aldehide, acroleină, radicali liberi oxidanți, enzime proteolitice), care agresează direct căile aeriene;
- hidrocarburile policiclice aromatice, nitrozamine cu rol cancerigen.

85% din cancerele de plămâni se datoresc fumatului; riscul relativ al cancerului pulmonar este de 20 de ori mai mare la fumători, în raport cu nefumătorii, la bărbați, și de 12 ori la femei. Elementul determinant pentru riscul de cancer bronhopulmonar nu este cantitatea acumulată (pachete-ani), ci durata tabagismului. Excesul de risc se amplifică de 20 de ori după 30 ani și de 100 de ori după 45 ani de tabagism, în raport cu riscul celor ce au fumat 15 ani: 70% din cancerele căilor aerodigestive superioare, 40% din cancerele vezicii urinare și 30% din cancerele de pancreas, cancerul de rinichi, col uterin, stomac sunt asociate consumului de tutun.

Riscul respirator: tabagismul reprezintă prima cauză a bronhopneumopatiei cronice obstructive.

Riscul cardiovascular pentru cardiopatii ischemice și arteriopatia obliterantă a membrelor inferioare crește de 4 ori la fumători.

Fumatul crește riscul pentru ulcerul gastric, inflamațiile în sfera O.R.L., nevrita optică retrobulbară, osteoporoza postmenopauzală.

Fumatul pasiv crește cu 25% riscul de cancer bronhopulmonar și de maladii cardiovasculare.

Toxicomaniile majore sunt în prezent în continuă creștere. Asupra consumului cronic de cafea sau ceai, efectul nociv pare să apară numai la ingestia unor cantități sporite. Consecințele sunt la nivelul sistemului nervos și aparatului cardiovascular.

Consumul cronic de medicamente poate aduce prejudicii considerabile sănătății, așa cum se întâmplă la consumatorii cronici de antinevralgice, aspirină, paracetamol, aminofenazonă, care, după 2 sau 3 ani de automedicație, ajung la îmbolnăviri renale: nefropatia analgezică. La unii bolnavi tratați cronic cu preparate de tipul alfametildopa, HIN, tetraciclină pot apare hepatite medicamentoase. Se vor consemna, de asemenea, obiceiurile alimentare, consumul excesiv de grăsimi sau dulciuri, regimurile carențiate în proteine animale, consumul redus de lichide, mesele cu orar neregulat, hrana rece etc.

2.3. STAREA PREZENTĂ

La starea prezentă vor fi consemnate datele examenului clinic obiectiv: semne clinice culese prin utilizarea inspecției, palpării, percuției și ascultației. Examenul obiectiv parcurge obligatoriu două etape: examenul general de ansamblu și examenul pe aparate.

În cadrul examenului general de ansamblu se vor cerceta: atitudinea sau poziția bolnavului, faciesul sau fizionomia, tipul constituțional, starea de nutriție, starea psihică, aspectul tegumentelor, fanerelor și mucoaselor accesibile inspecției, țesutul celular subcutanat, sistemul osteoarticular, sistemul ganglionar limfatic, sistemul nervos și se vor consemna semnele generale ca: febră, frison, transpirație, astenie, cefalee, anxietate etc.

După examenul general de ansamblu, în care tehnica predominantă de examen fizic este inspecția, se realizează examenul pe aparate, care va cuprinde inspecția, palparea, percuția și ascultația pentru fiecare aparat (respirator, cardiovascular, renal, digestiv, sistem nervos, ganglionar limfatic și glande endocrine). Se insistă în mod deosebit asupra aparatului care prezintă semnele de îmbolnăvire sugerate de anamneză.

Inspecția reprezintă metoda de cercetare vizuală a manifestărilor morbide, morfologice și funcționale, ce ajută la stabilirea diagnosticului. Inspecția trebuie realizată în condiții de lumină naturală, prin descoperirea progresivă a diverselor segmente ale corpului persoanei examinate.

2.3.1. ATITUDINEA SAU POZIȚIA

Atitudinea sau poziția bolnavului poate fi:

- normală (activă sau indiferentă);
- patologică:

a) forțată, condiționată de prezența unei suferințe care o impune, bolnavul obținând o atenuare a semnelor sau simptomelor bolii în această poziție;

b) pasivă (flască, adinamică), observată în afecțiunile grave caracterizate prin pierderea tonicității musculare.

2.3.1.1. ATITUDINI FORȚATE CARACTERISTICE

Ortopneea constituie o atitudine caracteristică în care bolnavul preferă poziția șezândă cu trunchiul ușor aplecat anterior în pat sau pe scaun, cu membrele superioare sprijinite de marginea acestuia, cu coatele sprijinite pe masă sau în ortostatism, cu coatele sprijinite pe pervazul ferestrei. Prin această poziție bolnavul își facilitează respirația prin utilizarea mușchilor respiratori accesorii, diafragmul are o poziție joasă și excursie mai amplă, aportul de sânge la inima dreaptă și, implicit, la nivel pulmonar fiind diminuat. În consecință, bolnavii cu insuficiență ventriculară stângă, astm bronșic, insuficiență respiratorie acută și cronică, vor adopta această poziție.

Decubitul lateral. În afecțiunile pleurale acute de tipul pleuritei uscate, bolnavul preferă decubitul controlateral hemitoracelui afectat, pentru a diminua durerea cauzată de frecarea foițelor pleurale inflamate. Odată cu instalarea lichidului intrapleural, acumularea acestuia și colabarea consecutivă a plămânului determină preferarea poziției de decubit homolateral, care aduce ușurarea respirației. De asemenea, în bronșiectazii și în supurațiile pulmonare, bolnavul preferă poziția de decubit homolateral afecțiunii, pentru a nu fi deranjat de tusea generată de iritația receptorilor intrabronșici, de către produsele de supurație drenate la acest nivel.

Poziția genupectorală se definește ca atitudinea forțată în poziție șezândă, cu genunchii flectați la piept, sau în genunchi, cu trunchiul mult aplecat în față, sprijinit pe coate (poziția de rugăciune mahomedană).

În pericardita exsudativă bolnavul adoptă această poziție pentru a-și ușura dispneea. Această atitudine realizează diminuarea compresiei camerelor posterioare ale inimii, prin migrarea lichidului pericardic în fundurile de sac anterioare și asigurarea unui aport corespunzător de sânge la inima dreaptă.

Și la bolnavii cu diverticuli duodenali voluminoși adoptarea acestei poziții determină evacuarea conținutului diverticulului și ameliorarea durerii.

Poziția în "cocoș de pușcă". Bolnavul este culcat în decubit lateral, cu capul flectat posterior, cu coapsele flectate pe abdomen și gambele flectate pe coapse, de unde denumirea dată poziției. Se întâlnește în meningita bacilară și în colica nefretică.

Opistotonusul, emprostotonusul, pleurostotonusul și ortotonusul reprezintă atitudini forțate, generate de contractura persistentă, tonică, a musculaturii șanțurilor vertebrale și regiunii dorsale sau ventrale a trunchiului și membrelor, determinată de isterie sau tetanos.

În poziția de *opistotonus*, bolnavul, în decubit dorsal, în hiperextensie, se sprijină în occiput și călcâie.

În *emprostotonus*, hipertonia musculaturii feței ventrale a corpului determină o atitudine opusă față de cea din opistotonus, realizând o poziție asemănătoare fătului în uter.

În *pleurostotonus*, contractura musculaturii unui hemicorp determină atitudinea forțată de decubit lateral pe partea contracturată.

În *ortotonus*, hipertonia interesând simetric musculatura ventrală și dorsală a corpului, realizează o atitudine forțată cu corpul și membrele perfect întinse și rigide.

Poziția de "squatting" (ghemuit). Constituie o atitudine caracteristică, observată la copii cu angiocardiopatii congenitale cianogene de tipul tetralogiei și pentalogiei Fallot. Prin această atitudine, rezistențele în marea circulație cresc, ceea ce permite ameliorarea debitului în artera pulmonară și, consecutiv, a hematozei.

Poziția "spectatorului de vitrină". Este atitudinea caracteristică de imobilitate pe care o adoptă bolnavul în cursul crizei de angină pectorală.

Poziția cu gambele atârnând la marginea patului. Este poziția preferată de bolnavii cu arteriopatii obliterante ale membrelor inferioare, în stadii avansate, datorită ameliorării perfuziei membrului ischemiat.

Poziția în decubit dorsal este caracteristică bolnavilor cu mixom atrial, tromb atrial pediculat și sindrom Shy Dräger. În primele 2 situații, în clinostatism tumora și respectiv trombul atrial nu împiedică umplerea ventriculară în diastolă. În ortostatism, datorită posibilității de ocluzie a orificiului atrio-ventricular prin mixom sau tromb, debitul cardiac scade brutal, determinând apariția sincopei. În sindromul Shy Dräger, prin leziunile degenerative ale sistemului nervos simpatic, în ortostatism se produce hipotensiune arterială severă cu ameteli, tulburări de vedere, pierderea cunoștinței.

Poziția aplecat în față, atitudinea de schior, caracterizează spondilita anchilopoietică, la care se observă o imobilitate a coloanei vertebrale și cifoză dorsală cu rază mare de curbură. O atitudine asemănătoare, în absența modificărilor coloanei vertebrale, se observă în boala Parkinson.

Poziția șezândă, cu trunchiul ușor aplecat anterior este caracteristică cancerului de pancreas și este adoptată datorită diminuării compresiei exercitate de tumoră și edemul peritumoral asupra ganglionului solar.

Poziția cu peretele abdominal imobilizat, lipsit de mișcări respiratorii, cu ușoară flexie anterioară a trunchiului și abdomen "de lemn" este caracteristică peritonitei acute.

Poziția forțată cu capul lateroflectat și ușor rotat de partea opusă este caracteristică *torticolisului* și este consecință contracturii tonice, dureroase, a mușchilor gâtului.

2.3.2. FACIESUL

Mai întâi, trebuie făcută o distincție între noțiunile de față, facies și fizionomie.

Fața este regiunea topografică ce nu se cere definită; ea poate fi sediul unor plăgi, leziuni infecțioase, edeme alergice etc.

Fizionomia constituie ansamblul trăsăturilor feței și expresia ce rezultă din acestea: bucurie, mânie, stupoare, contractura involuntară a musculaturii mimicii, ce reflectă stările sufletești.

Faciesul (de la termenul latin care înseamnă față) se definește prin modificări ale aspectului feței, ce apar consecutiv dezvoltării unor boli. De aceea, la majoritatea bolnavilor și la oamenii sănătoși nu se poate vorbi de facies.

Faciesuri în bolile endocrine

1. ***Faciesul în boala Basedow.*** Impresionează prin aspectul de „spaimă înghețată". Tegumentele feței, subțiri, suple, de culoare roșie sunt transpirate. Ochii au privirea vie, sunt strălucitori, exoftalmici, cu pupilele dilatate și proemină din orbite (exoftalmie). Pleoapele edematiate, hiperpigmentate orbitar (semnul Jellinek) și retractate, se distanțează de limbul sclerocornean (lagoftalmie). Retracția pleoapei superioare este importantă (semnul Stellwag-

Dalrymple) şi clipitul rar. Se constată asinergie oculofrontală (la privirea în sus, fruntea nu se încreţeşte), asinergie oculopalpebrală (la privirea în jos, pleoapa nu urmăreşte limbul sclerocornean) şi asinergie de convergenţă (semnul Moebius). Părul capului este lucios, cu firul subţire şi are tendinţă de încărunţire precoce.

2. *Faciesul hipotiroidian sau mixedematos.* Realizează cunoscutul facies „în lună plină", cu aspect somnolent, adormit, edematiat, de culoare palid-gălbui ceroasă. Fanta palpebrală este micşorată, pleoapele groase, edematiate, privirea rătăcită, fără adresă. Nasul prezintă îngroşare la rădăcină; nările sunt etalate. Buzele sunt groase, răsfrânte (macrocheilie), cu arcul lui Cupidon şters. Sprâncenele sunt rărite în jumătatea externă (semnul Hertoghe), părul capului este aspru, lipsit de luciu, pare prăfuit, creşte lent, cade repede şi albeşte precoce. Gâtul este scurt.

3. *Faciesul în mixedemul congenital.* Are aspect inexpresiv, infiltrat, fruntea este joasă, cu contur trapezoidal, ochii sunt mici, enoftalmici, cu hipertelorism (ochi înfundaţi în orbite şi cu distanţă interpupilară crescută). Nasul este mic, gros, trilobat, înfundat la rădăcină. Gura mare, cu buze groase şi arcul lui Cupidon şters, lasă să se vadă limba mare (macroglosie), infiltrată şi cu aspect geografic.

4. *Faciesul în sindromul Cushing (suprarenometabolic)* realizează un aspect de **"lună plină", pletoric, congestiv,** cu varicozităţi ale vaselor superficiale la nivelul pometilor, bărbiei, nasului, cu acnee, intensificarea pilozităţii faciale la bărbaţi şi hirsutism la femei. Gâtul este cilindric şi scurt, alopecia scalpului este frecventă. Apariţia feţei cushingoid este consecinţa unei hiperfuncţii corticosuprarenaliene, cu predominenţă a zonei fasciculate, întâlnită în hiperplaziile corticosuprarenalei, tumorile benigne sau maligne, tumorile bazofile ale hipofizei, leziunile hipotalamice cu hipersecreţie de C.R.H. (Corticotropin Releasing Hormone) şi, consecutiv, de A.C.T.H. (Adreno Corticotropic Hormone).

Un aspect asemănător al feţei se constată în etilismul cronic şi în hipercorticismul iatrogen.

5. *Faciesul addisonian* realizează o coloraţie tipică brun închis, chiar la persoanele blonde, asemănătoare cu aspectul de **"coajă de pâine rumenită"**. Se constată pete pigmentare maronii la nivelul buzelor, mucoasei bucale şi gingivale. Faciesul exprimă un aspect obosit, senil.

6. *Faciesul în acromegalie* se caracterizează prin craniu cu dimensiuni crescute, cu frunte teşită, cu pielea îngroşată, cutată, ochii înfundaţi în orbite, arcade sprâncenare reliefate, pigmentaţie periorbitară. Oasele malare şi arcada zigomatică sunt proeminente, piramida nazală şi nasul sunt bine dezvoltate, evocând "nasul Cyrano", urechile sunt mărite de volum. Etajul inferior al feţei este puternic dezvoltat, cu mandibula prognată "în sabot" sau "în galoş". Buzele sunt groase, gura întredeschisă lasă să se vadă limba mare. (MACROGLOSIE)

7. *Faciesul în insuficienţa hipofizară totală.*

a) *Sindromul Simmonds (forma casectică).* Pielea subţire a feţei se mulează pe oasele craniului, cu fosele temporale şi zigomatice evidente. Ochii sunt adânciţi în orbite, privirea stinsă, nasul subţire şi ascuţit, narinele pensate şi

buzele subţiri, urechile palide. Părul este uscat, fără luciu, cu tendinţă la alopecie, sprâncenele rărite în jumătatea externă, pilozitatea feţei dispărută.

b) *Sindromul Sheehan* realizează acelaşi aspect al tegumentelor şi părului, dar ţesutul adipos şi muscular sunt normale.

Faciesuri în bolile neurologice

1. *Faciesul în boala Parkinson - paralizie agitantă.* Datorită leziunilor din corpii striaţi şi locus niger, faciesul are aspect înspăimântat, imobil, "de mască". Psihic bolnavul este normal, dar mimica este inexpresivă.

2. *Faciesul în paralizia facială (faciesul de Janus).* În paralizia facială unilaterală, faciesul îmbracă aspect asimetric; jumătatea afectată exprimă tristeţe şi prezintă fantă palpebrală lărgită (lagoftalmie), cu imposibilitatea de ocluzie a pleoapelor. La comanda de închidere a ochilor globul ocular deviază în sus (semnul Bell). Lacrimile curg pe obraz (epifora). Aripa nasului este relaxată, narina de partea bolnavă este dilatată, hipotonă, şanţul nazo-genian este şters, comisura bucală este deviată către partea sănătoasă. În paralizia de facial de tip central, deficitul motor este parţial, corespunzând teritoriului de inervaţie al cervicofacialului, semnele fiind puţin evidente.

3. *Faciesul Hutchinson* se caracterizează prin ptoză palpebrală bilaterală, globi oculari imobili, frunte încreţită, cu aspect adormit. Este dat de paralizia de origine nucleară a nervilor oculo - motor comun, extern şi patetic (III, VI, IV).

4. *Faciesul în tetanos* dă un aspect foarte caracteristic de rictus tetanic, cunoscut sub numele de "risus sardonicus", deoarece fruntea este încreţită, cu ochii pe jumătate închişi, iar etajul inferior al feţei, prin contracţia rizoriusului, determină mimica de râs. Aspectul se datoreşte contracturii tonice a musculaturii mimicii în cursul tetanosului. Denumirea de "risus sardonicus" provine de la observaţia că intoxicaţia cu o plantă otrăvitoare din Sardinia determină acelaşi aspect al feţei.

5. *Faciesul în sindromul Claude Bernard Horner* se caracterizează prin enoftalmie, ptoză palpebrală, mioză şi eritem al hemifaciesului respectiv, cu absenţa sudoraţiei; apare consecutiv interesării simpaticului cervical sau intracranian (cancer al apexului pulmonar, hemoragie talamică şi ramolisment bulbar).

6. *Faciesul în sindromul Pourfour du Petit* se caracterizează prin exoftalmie, midriază, lărgirea fantei palpebrale, paloare; apare în leziunile iritative ale simpaticului cervical şi intracranian (anevrisme ale carotidei interne, guşă, tumori mediastinale).

Faciesuri în bolile cardiace SM BM

1. *Faciesul mitral* caracterizează stenoza mitrală şi boala mitrală şi se remarcă prin roseaţa violacee a pometilor obrazului şi buzelor, ceea ce contrastează cu restul tenului palid, conferind femeilor purtătoare ale acestor afecţiuni "frumuseţea mitrală" ("la beauté mitrale"). În formele avansate se

constată cianoză intensă a pomeților și buzelor, cu tumefierea faciesului – ceea ce realizează "masca mitrală".

2. ***Faciesul în cardiopatiile congenitale cianogene.*** Se caracterizează prin coloraţia albastru-violet a feţei, mai accentuată la nivelul buzelor, pomeților, vârfului nasului, mentonului, pavilionului urechilor, de unde denumirea de "maladie albastră". Se întâlneşte în tetralogia şi pentalogia Fallot, în defectul septal ventricular cu sunt inversat şi în pseudotruncus arteriosus.

3. ***Faciesul Shattuck*** este un facies de culoare oliv datorită combinaţiei între cianoză şi subicter. Se întâlneşte în leziunile tricuspidiene (atrezia tricuspidiană).

4. ***Faciesul aortic:*** Afecţiunile valvulei aortice (insuficienţa aortică reumatismală) se caracterizează prin facies palid.

5. ***Faciesul "cafea cu lapte"*** se întâlneşte în endocardita lentă, rezultând din paloare şi cianoză, care conferă feţei o coloraţie palidă, maroniu-deschis.

6. ***Faciesul de "elf"*** din stenoza aortică congenitală se caracterizează prin sprâncene cu pilozitate abundentă, unite pe linia mediană, nasul scurt, cu vârful ridicat şi filtrul lăţit, buze groase, cu arcul lui Cupidon bine conturat, gura largă, micrognaţie, urechi mari, jos implantate. Se asociază cu hipercalcemie şi întârziere mentală.

7. ***Faciesul pletoric*** caracterizează hipertensiunea arterială esenţială cu evoluţie îndelungată sau benignă. Este mai frecvent întâlnit la picnici. Faţa este roşie, congestionată, cu telangiectazii la nivelul pometilor.

8. ***Faciesul din insuficienţa cardiacă congestivă cronică*** exprimă suferinţă, epuizare fizică şi psihică, este încercănat, conjunctivele sunt congestionate; este edematiat şi cianotic, cianoza fiind mai pronunţată la nivelul nasului, buzelor, urechilor, bărbiei.

Faciesuri în bolile digestive

1. ***Faciesul cirotic*** se caracterizează prin coloraţie palid-gălbui brună, cu angiectazii dispuse ca o reţea fină la nivelul regiunii malare, îmbrăcând aspectul "în desen de bancnotă" şi/sau ca steluţe vasculare. Coexistă icterul scleral şi tegumentar şi buzele carminate. Se întâlneşte în ciroza hepatică decompensată.

2. ***Faciesul hipocratic*** apare în stadiile tardive ale peritonitelor acute. Culoarea faciesului este palidă, pământie, obrajii sunt supţi, nasul ascuţit, ochii înfundaţi în orbite, buzele uscate, cianozate, urechile reci şi cianozate. Faciesul peritoneal este expresia tulburărilor grave hidro-electrolitice şi circulatorii periferice.

3. ***Faciesul în polipoza intestinală*** (sindromul Peutz-Jeghers): pe fondul palid al feţei se remarcă pigmentaţia gălben- maronie, sub forma unor pete cu diametrul de 1-2 mm (lentigouri), dispuse în jurul gurii, nărilor, pleoapelor, numită lentiginoză periorificială.

4. ***Faciesul în hemocromatoză*** (diabetul bronzat): culoarea faciesului este brun-cenuşie metalică. Culoarea rezultă din cauza tezaurizării locale a fierului în derm cât şi a stimulării melanocitelor.

Faciesuri în bolile renale

1. ***Faciesul din sindromul nefrotic:*** faţa este palidă, infiltrată, cu edeme importante alе pleoapelor, care micşorează considerabil fanta palpebrală.

2. ***Faciesul din insuficienţa renală cronică:*** în stadiul uremic, faciesul capătă un aspect caracteristic prin coloraţia palid-gălbui murdară, rezultată din sumaţia palorii, consecutivă anemiei, şi pigmentaţiei, prin urocromii depozitaţi în piele, datorită insuficienţei eliminări renale.

3. ***Faciesul Potter*** se caracterizează prin hipertelorism ocular cu epicantus bilateral, urechi jos poziţionate, nas lăţit şi retrognatism. Se asociază cu hipoplazia renală şi pieloureterală bilaterală.

Faciesuri în bolile respiratorii

1. ***Faciesul adenoidian,*** întâlnit la copiii cu vegetaţii adenoide, se caracterizează prin lăţirea piramidei nazale, ştergerea şanţului nazo-genian şi gură întredeschisă cu respiraţie bucală.

2. ***Faciesul în bronhopneumopatiile cronice obstructive.*** Există două aspecte clasice ale faciesului, corespunzătoare tipului de BPOC: tipul A, "pink-puffer", caracteristic emfizemului panlobular, cu aspect roziu al feţei şi tipul B, "blue bloater" sau "scrumbie albastră", caracteristic tipului bronsitic, în care se constată cianoza intensă a pometilor şi buzelor, exoftalmie şi congestie conjunctivală.

3. ***Faciesul ftizic*** se caracterizează prin pometii vultuoşi care contrastează cu restul faciesului emaciat, transpirat, de culoare teroasă. Se întâlneşte în tuberculoza cavitară.

Faciesuri în bolile de sânge

1. ***Faciesul în icterul hemolitic*** realizează o coloraţie palid-gălbui, datorită sumaţiei anemiei severe cu icterul. Se întâlneşte în icterul hemolitic congenital Minkowski-Chauffard şi în talasemie, unde se asociază cu trăsături mongoloide, datorită modificării oaselor late ale feţei prin hiperplazia măduvei hematogene.

2. ***Faciesul în anemia Biermer.*** Anemia severă determină paloare, care, combinată cu icterul datorat hemolizei precursorilor seriei eritrocitare determină în final culoarea palid-gălbuie.

3. ***Faciesul în anemia feriprivă:*** paloare cu tentă verzuie.

4. ***Faciesul în anemia din intoxicaţia saturnină:*** paloare cenuşie.

5. ***Faciesul în anemia posthemoragică acută:*** paloare intensă, albă "ca varul".

6. ***Faciesul în poliglobulia esenţială.*** În această afecţiune, caracterizată prin creşterea masei de eritrocite circulante, faciesul are o coloraţie roşie sau roşie violacee.

VII *Faciesuri în colagenoze*

1. ***Faciesul de "icoană bizantină"*** este caracteristic sclerodermiei; faţa prezintă tegumentele îngroşate, îndurate, este lipsită de cute, întinsă, buzele sunt subţiri şi nu realizează apoziţia fiziologică (gura este întredeschisă, lăsând să se vadă dinţii).

2. ***Faciesul "in vespertillio"*** se caracterizează prin prezenţa unei erupţii eritemato-scuamoase cu caracter cicatricial, dispusă "în fluture" la nivelul piramidei nazale şi umerilor obrajilor. Este caracteristic lupusului eritematos diseminat (LED)

3. ***Faciesul din dermatomiozită.*** Se caracterizează prin pleoape edematiate de culoare liliachie (roşie-violacee).

VIII ***Faciesuri în bolile infecţioase***

1. ***Faciesul "de paiaţă"***, întâlnit în rujeolă, realizează un aspect pătat datorită erupţiei eritematoase şi plângăreţ prin congestia mucoasei conjunctivale.

2. ***Faciesul din scarlatină*** realizează *masca Filatov*, caracterizată prin paloare perioralĂ, contrastând cu buzele de culoare roşu-purpuriu şi dungile hiperemice, alternând cu dungi palide.

3. ***Faciesul în luesul congenital*** realizează un aspect tipic cunoscut prin clasica *triadă Hutchinson:* nas în şea, înfundat la bază, luând aspectul de "picior de marmită", cheratită interstiţială, dinţi (incisivi) prost implantaţi, cu striaţii pe suprafaţa lor, incizură pe marginea ocluzală, la care se poate asocia surditatea labirintică.

4. ***Faciesul antonin*** exprimă modificările faciale din lepră, datorate alterării pleoapelor şi polului anterior al ochiului.

5. ***Faciesul leonin***: expresia leziunilor avansate de lepră, se caracterizează prin infiltraţia nodulară ce determină aspect anfractuos, cu numeroase falduri şi depresiuni ale tegumentelor.

IX ***Faciesuri întâlnite în sindroame genetice şi dismetabolice***

1. ***Faciesul "bovin":*** caracteristic sindromului Grieg, ce asociază hipertelorism ocular (datorat lărgirii osului sfenoid) şi alte anomalii congenitale de tip osteogenesis imperfecta, scapulae alatae şi întârziere mentală.

2. ***Faciesul de "înger":*** facies infantil, caracteristic displaziei fibroase familiale şi unor forme de glicogenoze.

3. ***Faciesul de "dog":*** caracterizat prin piele ce atârnă în falduri; este întâlnit în "cutis laxa" sau dermatochalasia, boală ce are ca substrat morfopatologic degenerescenţa fibrelor elastice. Se asociază cu anomalii vasculare, emfizem şi diverticuloză a tubului digestiv şi veziculei biliare.

4. ***Faciesul din gargoilism sau sindromul Hurler:*** cu trăsături grosolane, dând feţei un aspect monstruos (facies "Quasimodo"). Este faciesul ce caracterizează mucopolizaharidozele şi mucolipidozele, cu deficit de L-iduronidază. Se asociază cu anomalii osteocartilaginoase (nanism, cifoză,

membre deformate cu membre superioare spatulate), hepatosplenomegalie, opacităţi corneene, întârziere mentală.

5. ***Faciesul în sindromul Turner*** se caracterizează prin dezvoltarea predominantă în plan transversal, fiind uşor de încadrat într-un dreptunghi cu latura mare orizontală. Fruntea este joasă şi lată, cu inserţie joasă a părului. Ochii oblici cu hipertelorism şi fanta palpebrală dispusă mongoloid sau antimongoloid prezintă ptoză palpebrală, epicantus, sclere albastre, nistagmus. Nasul este înfundat la rădăcină, urechile jos implantate, cu lobul sudat, gura cu aspect de "gură de peşte", cu comisuri bucale tracţionate în jos, "gât de sfinx". prin pliuri musculo-tegumentare laterocervicale. Este generat de agenezia ovariană (cariotip 45X0) şi realizează un sindrom plurimalformativ (vezi nanismul).

6. ***Faciesul în trisomia 21 (mongolism):*** aspect mongoloid al feţei, cu fante palpebrale dispuse oblic, epicantus şi hipertelorism. La nivelul irisului se constată mici pete albe (petele Brush). Se însoţeşte de malformaţii cardiace şi digestive.

2.3.3. MODIFICĂRI OCULARE

Exoftalmia sau protruzia globilor oculari poate fi:

a) bilaterală: constituţională, basedowiană şi în etilismul cronic;

b) unilaterală: datorată unui proces expansiv intracranian sau intraorbitar ca anevrism al carotidei interne, tumori, metastaze, flegmon şi de origine malformativă.

Ochiul roşu datorat congestiei conjunctivale se întâlneşte în conjunctivitele acute şi cronice, în virozele adeno-faringo-conjunctivale, în hipercalcemie şi în glaucom ca inel congestiv pericheratic.

Sclera albastră este caracteristică osteogenezei imperfecte denumită osteopsatiroză sau boala sclerelor albastre. Se asociază cu fracturi patologice datorită fragilităţii osoase anormale şi surditate de transmisie.

Inelul pericornean Kayser-Fleischer se prezintă ca un inel de culoare verzuie situat la periferia corneei datorat depunerilor de cupru în membrana lui Descemet. Apare consecutiv deficitului în ceruloplasmină care determină tezaurizarea cuprului în diferite organe, în special în ficat şi în sistemul nervos central şi este caracteristic cirozei hepato-lenticulare Wilson.

Gerontoxonul, arcul senil pericornean, apare ca un inel de culoare albă în jurul corneei la persoanele de vârstă înaintată şi la vârste mai tinere în hiperlipidemie şi ateroscleroză precoce.

Pete de culoare albastru-violacee la nivelul sclroticei sunt patognomonice pentru ocronoză (deficit în metabolismul acidului homogentizinic).

2.3.3.1. MODIFICĂRI PUPILARE

Mioza bilaterală caracterizează intoxicaţia cu morfină şi derivaţi, apare consecutiv instilaţiilor cu pilocarpină în tratamentul glaucomului, în tabes, în uremie şi în hemoragiile pontine.

- *Midriaza bilaterală* se întâlneşte în intoxicaţia cu atropină şi solanee midriatice, la muribunzi şi în sincope, în care indică ireversibilitatea.

Pupilele în midriază rigidă, cu paralizia bilaterală a acomodării şi ptoza pleoapei superioare, sunt caracteristice *botulismului*. La fenomenele oculare se mai adugă *uscăciunea* (diminuarea considerabilă a secreţiei salivare). Pupile în midriază rigidă se constată şi în cataracta cristaliniană, în atrofia ner optic şi în retinopatia diabetică avansată.

- *Anizocoria sau inegalitaea pupilară* este caracteristică luesului nervos şi leziunilor simpaticului cervical; de asemenea în anevrisme, neoplazii, hernie cerebrală.

- *Hippus-ul*, reprezentând modificări ritmate de puls ale diametrului pupilar, este un semn caracteristic insuficienţei aortice endocardice (semnul Landolfi).

- *Iridodonesis-ul* se traduce prin mişcări fine ale irisului, ca adierea unei perdele bătute de vânt, ce apar la mişcările capului sau ochilor; se datoresc subluxaţiei cristalinului, ca în sindromul Marfan, sau absenţei congenitale sau dobândite a cristalinului (afachie).

- *Semnul Argyll-Robertson* se traduce prin abolirea reflexului pupilar la lumină (cu miozis permanent), cu păstrarea reflexului de acomodare la distanţă şi la convergenţă. Se întâlneşte în neurolues, în meningite, în parkinsonism, anevrisme cerebrale, etilism cronic, scleroză în plăci, melanom al meningelui.

- *Semnul Adie* se caracterizează prin rigiditate pupilară cu dilataţie mio-tonică la lumină şi acomodare lentă la distanţă. Este întâlnit în anevrisme ale arterei comunicante posterioare şi polineuropatii de origine imunologică.

2.3.4. MODIFICĂRI ALE URECHII

Deformări evidente ale pavilionului urechii se constată în malformaţiile tractului urogenital.

Implantarea joasă a urechilor este o caracteristică a bolilor prin anomalii genetice: trisomii, sindrom Turner.

Cianoza intensă la frig este caracteristică pentru boala aglutininelor la rece.

În gută, la nivelul helixului apar formaţiuni nodulare de culoare albicioasă, de dimensiuni variabile, de la câţiva mm la 1 cm., cu suprafaţa neregulată, ca mici fumorete sesile, dure la palpare - *tofii guţoşi*.

În ocronoză se constată pete cenuşiu albăstrui la nivelul pavilionului.

În afecţiunile coronariene se constată la nivelul lobului urechii, uni sau bilateral, prezenţa unui şanţ, aşa numitul **şanţ coronarian**; acesta coexistă cu pilozităţe la nivelul helixului şi conductului auditiv extern.

2.3.5. MODIFICĂRI ALE NASULUI

Nasul „în şea" sau „în picior de marmită" este caracteristic luesului congenital, sindromului Takayashu şi granulomatozei Wegener.

Rinofima se caracterizează prin hipertrofia părţilor moi ale nasului, cu modificarea tegumentelor care sunt hiperplaziate, roşii, cu porii foarte dilataţi şi prezenţa de adenoame sebacee. Rinofima caracterizează etilismul cronic, scleroza tuberoasă Bourneville (facomatoză caracterizată prin scleroza tuberoasă a creierului, fibroadenom renal şi fibroame subunghiale sau periunghiale numite tumori Könen).

2.3.6. MODIFICĂRI ALE BUZELOR

Buzele subţiri, rigide, făcând dificilă deschiderea şi închiderea orificiului bucal se întâlnesc în sclerodermie.

Buzele groase sunt caracteristice mixedemului, cretinismului, acromegaliei şi tumorilor (limfangioame ale buzelor). Dehiscenţe ale buzei superioare apar în anomalia congenitală numită "buză de iepure", dacă defectul se însoţeşte şi de anomalii de sutură ale oaselor palatine (palatoschizis) realizează anomalia numită "gură de lup".

Pigmentaţia gălbui-maronie, ca mici pete lenticulare la nivelul buzelor, se constată în polipoza intestinală sau boala Peutz-Jeghers. Buze prezentând mici angioame reliefate caracterizează telangiectazia hemoragică ereditară (boala Rendu-Osler).

În stările grave, cu febră şi deshidratare, la nivelul buzelor se constată uscăciunea mucoasei şi prezenţa unor depozite de culoare brun-maronie denumite *fuliginozităţi*.

La fumătorii de pipă şi mai rar la cei de ţigaretă la nivelul buzelor pot apare plăci albicioase, zone de leucoplazie care reprezintă leziuni precanceroase, pe care se pot dezvolta ulterior epitelioame bazo sau spinocelulare.

2.3.7. STATURA (ÎNĂLŢIMEA)

Creşterea în înălţime este un proces inegal, realizat predominent prin creşterea oaselor în lungime. În primul an, copilul, care la naştere măsoară între 46 şi 55 cm, creşte 18 cm. Până la vârsta de 4 ani ajunge la 1 m. La 6 ani are 115 cm şi ulterior creşterea se face cu 9 cm pe an. Oprirea în creştere se realizează la 16-17 ani la fete şi 18-19 ani la băieţi. Înălţimea variază în funcţie de vârstă, sex, rasă şi de factorii de mediu, în ultimele decade constatându-se sporuri de creştere în raport cu generaţiile anterioare. Glandele endocrine au un rol important în controlul structurii şi dezvoltării osului. Cantitatea şi calitatea tramei proteice a osului este influenţată de toţi hormonii care intervin în metabolismul proteic: somatotrop, hormonii tiroidieni, cortizol şi hormonii sexoizi gonadici şi cortico-suprarenalieni. Structura minerală a osului este controlată de parathormon, de calcitonină şi de estrogeni. Parathormonul elimină calciul din os, calcitonina depune calciul în os, iar estrogenii au acţiune sinergică cu a calcitoninei. Acţiunile celor două grupuri de hormoni antagonici sunt normal în echilibru funcţional şi reglează homeostazia calciului în oase şi sânge: hipocalcemia

stimulează secreţia de parathormon, hipercalcemia stimulează secreţia de calcitonină. În dezvoltarea osoasă, hormonii tiroidieni au efect prioritar asupra diferenţierii şi somatotropul asupra creşterii. Hormonii gonadici sunt stimulatori ai creşterii oaselor în doze mici, iar în doze mari, caracteristice adultului, au efect inhibitor asupra creşterii şi grăbesc maturaţia.

2.3.7.1. DEFICITUL STATURAL SAU NANISMUL

Nanismul este o caracteristică a persoanelor adulte cu talia cuprinsă între 120-150 cm. Nanismul are următoarele cauze:

1. Nanismul hipofizar:

- congenital: consecutiv deficitului primar în STH;
- dobândit: - craniofaringiom;
  - sechelă a meningitei contractate în copilărie.

Nanismul hipofizar se caracterizează prin păstrarea proporţiei între diferitele segmente ale corpului, subiectul fiind normal dar miniaturizat. Faciesul este expresiv, tegumentele sunt fine, subţiri, palide, transparente, uneori cu efelide ale feţei. Pilozitatea scalpului este mătăsoasă. Paniculul adipos este normal reprezentat, ca şi sistemul muscular. Sistemul osteoarticular este redus proporţional şi gracil. Organele genitale sunt mici, proporţionale cu statura. În concluzie, este un nanism armonic prin raportul normal între segmente, talie şi greutate, dezvoltarea psihointelectuală şi vârsta cronologică.

2. Nanismul tiroidian:

- congenital - insuficienţa primară a tiroidei;
  - secundar unui tratament cu antitiroidiene aplicat gravidei;
- dobândit: tulburări ale metabolismului hormonilor tiroidieni (în carenţele de iod).

Se caracterizează prin cap mare şi lat, cu protuberanţa occipitală absentă. Faciesul are un aspect infiltrat. Ochii sunt mici, enoftalmici, cu hipertelorism, nas mic, trilobat, înfundat la rădăcină (nas în şea). Gura întredeschisă, cu buze groase, răsfrânte, lasă să se vadă limba mare, infiltrată, geografică. Toracele este globulos, cu pseudohipertrofie musculară, abdomenul de batracian, membrele scurte, groase, curbate, deseori cu luxaţii congenitale ale şoldului. Prezintă întârziere mintală.

În concluzie, *nanismul tiroidian* este un nanism disarmonic, cu disociere severă între vârsta cronologică şi cea biologică, între cap şi talie, talie şi greutate, vârstă şi dezvoltare psihointelectuală.

3. Nanismul corticosuprarenalian include mai multe varietăţi etiologice:

- *nanismul din sindromul suprarenometabolic*, prin hiperfuncţia zonei fasciculate a suprarenalei, se caracterizează prin sexualizare precoce, izosexuală la băiat, cu pseudopubertate precoce (pilozitate pe pubis, linia albă şi faţă, voce groasă, baritonală, mase musculare hipertrofiate, schelet cu aspect masculin). Penisul şi bursele scrotale sunt hipertrofiate şi hiperpigmentate, dând aspectul

unui bărbat în miniatură. Faciesul are o expresie gravă, subiecţii prezintă maturizare psihică precoce. La fetiţe se remarcă pseudopubertate heterosexuală, cu pilozitate de tip masculin şi schelet cu tipologie masculină.

- *nanismul din sindromul suprarenogenital*, congenital sau dobândit, consecutiv hiperplaziei sau tumorii zonei reticulate a corticosuprarenalei.

4. Sindromul Turner (feminin) se caracterizează prin hipotrofie staturală marcată, sub 140 cm, şi dezvoltare disarmonică. Există insuficienţă ovariană severă prin anovarie şi cariotip 45X0. Fruntea este joasă şi lată, cu inserţie joasă a părului pe frunte şi ceafă, urechi jos implantate, ochi oblici (mongoloizi sau antimongoloizi), ptoză palpebrală, nistagmus, sclere albastre. Gâtul este palmat (pterigium coli), mameloanele sunt îndepărtate, toracele în butoi. Prezintă cubitus valgus, brahimetacarpie şi brahimetatarsie IV şi V. Se însoţeşte de multiple malformaţii: cardiace (comunicare interauriculară şi interventriculară), renale (rinichi unic, rinichi în potcoavă, rinichi chistic, rinichi supranumerar, ureter dublu). Se mai asociază cu nevi pigmentari şi retinită pigmentară.

5. Sindromul Noonan (sindromul Turner masculin) are transmitere sporadică sau autozomal dominantă (AD).

Se caracterizează prin: nanism, hipertelorism, ptoză palebrală, urechi jos implantate, bolta palatină ogivală, hiperelasticitate tegumentară, scurtarea celui de al V-lea metacarpian, testicule de dimensiuni mici. Se pot asocia anomalii cardiovasculare: stenoze valvulare sau supravalvulare de arteră pulmonară, defect septal atrial, coarctaţie de aortă. Biologic se remarcă nivelele plasmatice reduse de testosteron şi de gonadotrofină.

6. Nanismul esenţial (idiopatic sau primordial): se prezintă ca insuficienţă staturală izolată, armonioasă, fără tulburări endocrine, metabolice sau de dezvoltare psihointelectuală. Debutul afecţiunii este în viaţa intrauterină.

7. Nanismul MULIBREY (denumire ce derivă de la primele 2 litere ale cuvintelor englezeşti muşchi, ficat, creier, ochi). Este un sindrom rar ce asociază întârziere în creştere, facies triunghiular cu craniu de aspect hidrocefalic, hipotonie musculară, hepatomegalie, pigmentaţie retiniană difuză, anomalii cardiace (pericardită constrictivă).

8. Nanismul cu senilizare (progeria)

Nanism familial ce asociază insuficienţă genitală, semne de îmbătrânire (căderea părului, slăbire, atrofie şi pigmentare cutanată, facies senescent cu nas în "cioc de pasăre", bărbie ştearsă), evoluţie accelerată a aterosclerozei şi deces în jurul vârstei de 16 ani.

9. Nanisme endocrinometabolice:

a) Nanismul asociat diabetului zaharat la copil:

- *sindromul Mauriac* caracterizat prin diabet cu debut înaintea pubertăţii, nanism armonios, facies cortizonic, adipozitate cervico-toraco-abdominală, infantilism genital şi hepatomegalie;

- *sindromul Nobécourt* apare, de asemenea, în cursul diabetului şi se deosebeşte de sindromul Mauriac prin absenţa obezităţii.

b) *Nanismul Laron* consecutiv deficitului de somatomedine (produse de ficat ca răspuns la stimularea prin STH hipofizar).

Se prezintă ca un nanism proporţionat în care nivelele de STH (GH) sunt crescute iar cele de IGF scăzute (IGF • insulin like growth factor, numit şi somatomedin C).

10. Nanisme de cauză metabolică se constată în sindroamele de malabsorbţie cu debut în copilărie. Tot o formă de deficite endocrine şi metabolice, consecutive afectării unor organe vitale în cursul perioadei de creştere sunt: *nanismul cardiac*, observat în stenozele mitrale severe instalate în copilărie, în angiocardiopatiile congenitale ca şi *nanismul renal* ce însoţeşte unele malformaţii renale.

11. Nanismele osoase

Nanismul acondroplazic Parrot se caracterizează printr-o tulburare a osificării encondrale a oaselor lungi, fiind o boală cu transmitere genetică, autosomal recesivă. Caracteristicile sunt: nanism disarmonic, cap mare, nas în şea sau nas ascuţit, brahimielie, torace normal, mână în trident.

Nanismul rahitic apare consecutiv carenţei de vitamină D, şi se caracterizează prin genu var bilateral, stern în carenă, şanţ submamar şi mătănii costale.

Nanismul pottic se caracterizează prin cifoză angulară (gibus), cu trunchi scurtat şi membre cu dezvoltare normală. Faţa este ascuţită, gâtul scurtat. Apare consecutiv tuberculozei vertebrale (toracică şi lombară).

2.3.7.2. EXCESUL STATURAL SAU HIPERSTATURALITATEA

Excesul statural se referă la gigantism: bărbaţi care au o înălţime egală sau mai mare de 2 m şi femei cu o înălţime egală sau mai mare de 1,90 m. Gigantismul poate îmbrăca caracterul de normal, sau euritmic, cu dezvoltare proporţională şi stare de sănătate şi gigantismul boală, sau patologic. Gigantismul patologic apare consecutiv hiperfuncţiei hipofizare cu hiperproducţie de STH sau consecutiv lipsei gonadei masculine (anorhidie).

I. Hiperfuncţia hipofizară se instalează în copilărie, aproape de pubertate, şi determină o creştere disproporţionată a trunchiului şi membrelor superioare în raport cu capul şi membrele inferioare. Se constată şi o creştere a viscerelor: cardiomegalie cu hipertensiune arterială, tulburări circulatorii arteriale şi venoase cu ulcere trofice la membrele inferioare, hepatomegalie, creşterea pancreasului, stomacului şi colonului. Glanda tiroidă şi gonadele sunt atrofice. Fertilitatea este scăzută. În ţara noastră, recordul de înălţime în gigantismul hipofizar a fost atins de Gogea Mîţu, care la vârsta de 40 de ani avea o înălţime de 2,24 m. Când secreţia de somatotrop continuă şi după osificarea cartilagiilor de creştere, la gigantismul hipofizar se adaugă caracteristicile acromegalici, prin creşterea predominentă a faciocraniului şi oaselor late, dând *acromegalogigantismul*.

2. Gigantismul prin lipsa gonadei masculine caracterizează *gigantismul eunucoizilor*. Există o creştere exagerată în înălţime cu disproporţii între segmentele corpului, ale cărui caracteristici sunt: capul mic, fruntea teşită, gâtul lung şi subţire, umerii înguşti, toracele cu cifoză dorsală şi scolioză, lordoză accentuată a coloanei lombare, bazinul este larg, de tip feminin, creşterea exagerată a membrelor inferioare, coapse apropiate, gambe depărtate, genu valg, boltă plantară prăbuşită. În totalitate realizează aspectul de „om păianjen".

3. *Sindromul Marfan* poate realiza o creştere în înălţime corespunzătoare gigantismului. Este o maladie ereditară a ţesutului conjunctiv, cu transmitere autosomal dominantă, manifestată prin anomalii scheletice (gigantism, dolicostenomelie-membre lungi, cu osatura gracilă, arahnodactilie, torace cu cifoză sau infundibuliform, hiperlaxitate ligamentară), subluxaţie a cristalinului cu iridodonesis, anevrism al sinusului Valsalva, insuficienţă aortică şi mitrală cu prolaps valvular, defect septal, emfizem.

2.3.8. TIPUL CONSTITUŢIONAL, HABITUSUL SAU CONSTITUŢIA

Prin tip constituţional sau biotip se înţelege totalitatea particularităţilor somatice (morfologice), fiziologice şi psihice ale individului, care determină un anumit tip de reactivitate, comportament şi o anumită predispoziţie morbidă.

În determinismul tipului constituţional intervin factori genetici şi factori de mediu. Hipocrat (460-377 î. Chr.), reprezentant strălucit al şcolii umoraliste din Cos, a pus la baza definirii tipurilor constituţionale umorile. De aceea, consideră patru tipuri, după predominanţa uneia din umori: *sanguin* - sângele, *flegmatic*-flegma (limfa), *coleric* - bila galbenă şi *melancolic* - bila neagră.

O altă clasificare tipologică, utilizând particularităţile somatice, a fost elaborată de către V. Sigaud şi C. Viola. După această clasificare, îndivizii se împart în tipurile somatice: muscular, respirator, digestiv şi cerebral. Tipul somatic *muscular* este un tip bine proporţionat şi, teoretic, se bucură de o sănătate perfectă. *Tipul respirator* are faciesul triunghiular, cu dezvoltarea predominantă a piramidei nazale, cu predispoziţie la afecţiuni respiratorii. *Tipul digestiv* are faţa pătrată, cu maxilarul inferior bine dezvoltat, cu fruntea îngustă, cu toracele scurt şi abdomen bine dezvoltat. Este predispus la afecţiuni digestive ca litiaza biliară. *Tipul cerebral* se caracterizează prin dezvoltarea predominantă a etajului superior al feţei, cu frunte înaltă şi faciocraniul slab dezvoltat. Este predispus la afecţiuni psihice.

O altă clasificare, elaborată de către Kretschemer (1921), deosebeşte:

- *tipul brevilin sau picnic sau hiperstenic* în care raportul înălţime/diametrul bia: ilar este mai mic de 5,5;

- *tipul longilin, leptosom* sau *astenic* în care raportul înălţime/diametrul biaxilar este mai mare de 6;
- *tipul proporţionat, atletic* sau *normostenic* la care raportul înălţime/diametru biaxilar este cuprins între 5,5-6.

Exemplificăm mai jos principalele predispoziţii morbide ale somatotipului picnic şi somatotipului longilin.

Somatotipul picnic: emfizem pulmonar, cardiopatie ischemică, hipertensiune arterială, tahicardie, ateroscleroză, hernie hiatală, litiază biliară, constipaţie cronică, poliglobulie, gută, diabet zaharat, hiperlipoproteinemie, obezitate, hiperfuncţie hipofizară şi corticosuprarenaliană, hipersimpaticotonie, psihoză maniaco-depresivă.

Somatotipul leptosom: tuberculoză pulmonară, bronşiectazie, hipotensiune arterială, bradicardie, visceroptoză, ulcer gastro-duodenal, insuficienţă corticosuprarenaliană, paratiroidiană şi gonadică, hiperinsulinism, hipertiroidie, schizofrenie.

Relaţia tip constituţional – predispoziţie morbidă este valabilă bisensual: starea morbidă poate modifica tipul constituţional aşa cum se constată în endocrinopatii, distrofii osteocartilaginoase, malformaţii congenitale şi invers, aşa cum s-a arătat mai sus, tipul constituţional poate predispune la anumite îmbolnăviri.

2.3.9. GREUTATEA ŞI STAREA DE NUTRIŢIE

Apreciind starea de nutriţie, vom deosebi cinci categorii de indivizi: bine nutriţi, musculoşi, obezi, emaciaţi şi caşectici.

Pentru calculul greutăţii ideale se utilizează curent următoarele formule sau indici:

Indicele Broca în care greutatea ideală (GI) este cu aproximaţie egală cu diferenţa între înălţime minus 100 - 110 cm. după cum urmează:

Talia: 155-164 cm. – GI = T – 100
Talia: 165-174 cm. – GI = T – 105
Talia: 175-185 cm. – GI = T – 110

Formula Lorenz:

Pentru bărbaţi: GI = (T - 100) - (T - 150) /4
Pentru femei: GI = (T - 100) - (T - 150) /2

O formulă curent utilizată este cea elaborată de ***Societatea de Asigurări Metropolitan S.U.A. (MLI).***

Pentru bărbaţi: 50 + 0.75 (T - 150) + (vârsta - 20) / 4
Pentru femei: 0.9 [50 + 0.75 (T - 150) + (vârsta - 20) / 4]

Pentru această formulă, greutatea ideală este greutatea care concordă cu cea mai mare speranţă de viaţă verificată statistic. În plus, formula ţine cont de vârsta individului şi de greutate.

Actualmente se obişnuieşte exprimarea surplusului sau deficitului ponderal prin indicele masei corporale (IMC). Indicele masei corporale este rezultatul împărţirii greutăţii actuale la înălţimea exprimată în metri, ridicată la pătrat. Deci, $IMC = G/I^2$, normal **IMC ≥ 18,5 şi ≤ 24,9**. Dăm mai jos clasificarea stării de nutriţie, în raport cu valorile IMC, după Garrow:

IMC (kg/m^2)	*Categoria de nutriţie*	*Corespondenţa cu stările de nutriţie clasic acceptate*
<18.5	subnutrit	denutriţie
18.5-24.9	greutate normală	greutate acceptabilă
25-29.9	suprapondere	
30-34.9	obezitate	obezitate gr. I
35-39.9	obezitate severă	obezitate gr. II
≥ 40	obezitate morbidă	obezitate gr. III

În funcţie de surplusul ponderal realizat peste greutatea ideală, calculat în procente, obezitatea este împărţită în trei grade:

- gradul I - uşoară, cu surplus ponderal între 20 şi 25%;
- gradul II - medie, cu surplus ponderal între 25 - 30%;
- gradul III - severă, cu surplus ponderal peste 30% faţă de greutatea ideală.

În calculul surplusului ponderal nu este considerat ca aparţinând obezităţii excesul de greutate provenit din hipertrofia masei musculare la sportivi, edemul de diverse etiologii (cardiac, limfedem, renal, caşectic, hepatic etc).

În raport cu aspectul histologic obţinut la biopsia ţesutului adipos, obezitatea poate fi:

- hipertrofică - rezultată din hipertrofia adipocitelor;
- hiperplazică - înmulţirea numărului de adipocite;
- mixtă în care coexistă hipertrofia cu hiperplazia adipocitelor.

Aprecierea clinică a obezităţii utilizează indici antropometrici:

- circumferinţa abdomenului, măsurată la jumătatea distanţei între xifoid şi ombilic: valori depăşind 102 cm la bărbat şi 88 cm la femei definesc obezitatea cu dispoziţie abdominală sau androidă;
- indicele abdominofesier (IAF) este raportul între circumferinţa abdominală şi circumferinţa fesieră, măsurată la nivelul marelui trohanter, a cărui valoare normală este 0,85 la femei şi 0,95 la bărbaţi;
- indicele abdominal (IA) – raportul între circumferinţa abdominală şi înălţime, a cărui valoare normală este 0,5.

Obezitatea de tip android realizează depunerea predominant abdominală a panicululuí adipos, "tip măr", cu subtipurile: profund (previsceral) şi subcutanat,

aprecierea lor corectă realizându se prin computertomografie şi rezonanţă magnetică nucleară.

Stabilirea diagnosticului de obezitate abdominală se realizează pe baza următorilor indici antropometrici: circumferinţă abdominală>102 cm la bărbaţi şi 0,88 cm la femei, IAF > 0,95 la bărbaţi şi 0,85 la femei, IA > 0,5.

Este asociată frecvent cu hipertensiune arterială, diabet zaharat, şi hiperlipoproteinemii, cardiopatie ischemică, hiperuricemie, hiperinsulinism, aparţine tipului hipertrofic şi răspunde la tratament.

Obezitatea de tip ginoid realizează depunerea adipoasă în jumătatea inferioară a corpului, „tip pară", IAF< 0,95 la bărbaţi şi < 0,85 la femei, IA < 0.5. Se asociază cu insuficienţă circulatorie venolimfatică cronică şi boală artrozică. Aparţine histologic tipului hiperplazic şi este rezistentă la tratament.

Clasificarea obezităţii după criteriul patogenic:

- obezitate primară cu origine familială sau nefamilială;
- obezitate secundară ca de exemplu în sindromul Cushing, sindromul adipozo-genital, ovarul polichistic, insulinom, afecţiuni hipotalamice:

Există forme particulare de obezitate ce însoţesc sindroamele genetice ca: Laurence-Bardet-Moon-Bidle, Alström, Prader-Labhardt-Willi, Morgagni–Morell. Aceste obezităţi îmbracă caracterul de obezităţi generalizate, paniculul adipos excedentar fiind repartizat uniform în raport cu segmentele corpului.

Există însă şi *obezităţi segmentare*, cu caracter regional: paralipodistrofii localizate sau parţiale. Exemplu: sindromul Launois-Bensaude care realizează obezitate hiperandroidă sau cu depunere facioscapulară în guler Madelung, sau forme cu depunerea adipoasă predominantă în jumătatea inferioară a corpului.

Lipomatozele realizează excesul de ţesut adipos sub formă de lipoame, cu dispoziţie simetrică sau asimetrică la nivelul trunchiului şi membrelor. O formă particulară, datorită durerii care însoţeşte lipomatoza, este boala Dercum.

2.3.9.1. DENUTRIŢIA

Denutriţia se defineşte ca starea caracterizată printr-un deficit de peste 10% faţă de greutatea ideală, sau un IMC inferior la 18,5. Denutriţia poate fi primară, datorată unei cauze ce împiedică accesibilitatea normală la hrană, aşa cum se întâmplă în regimurile de privare a libertăţii (detenţie, lagăr), sau secundară, cu acces normal la alimente. Există indivizi care prezintă toată viaţa un deficit ponderal deoarece au genetic o masă redusă de adipocite. Situaţia corespunde slăbirii constituţionale. Slăbirea constituţională lipsită de tulburări se numeşte *stenică constituţională*. Slăbirea însoţită de tulburări ca: astenie, scăderea forţei musculare, scăderea apetitului, corespunde *slăbirii constituţionale astenice*.

Emacierea se defineşte ca situaţia în care ţesutul adipos dispare complet, inclusiv bula lui Bichat. În această stare, bolnavii sunt palizi, cu tegumente transparente, uscate, atrofice, păr uşcat, unghii friabile.

O slăbire mai accentuată, corespunzând unei denutriţii în care bolnavul pierde peste 30% din greutatea ideală, este denumită *caşexie*. În această stare, alături de dispariţia completă a ţesutului adipos, se constată topirea maselor musculare.

Când la denutriţie se adaugă tulburări grave hidroelectrolitice şi metabolice, ce antrenează apariţia edemelor carenţiale, starea poartă denumirea de [illegible]

Orientativ, o scădere în greutate de câteva kilograme în 2-3 luni, fără cauze evidente, la un om în vârstă, ridică în primul rând suspiciunea unui cancer. O scădere în greutate, chiar şi mai importantă, dar realizată progresiv, în câţiva ani, este o constatare obişnuită la oamenii în vârstă, neavând semnificaţie patologică deosebită.

Anorexia nervoasă sau mentală, ce apare ca urmare a unor stări psihice conflictuale, determină reducerea bruscă a apetitului, urmată de repulsie faţă de alimente, cu denutriţie progresivă, scăderea tensiunii arteriale, a metabolismului bazal, urmată de tulburări endocrine (impotenţă la bărbaţi şi amenoree la femei).

Cauzele organice de denutriţie secundară pot fi:

- însoţite de anorexie: etilismul cronic, infecţii severe, insuficienţă renală, insuficienţă hepatică, insuficienţă hipofizară anterioară (boală Simmonds), insuficienţă corticosuprarenaliană (boală Addison).
- cu apetit normal: vărsături incoercibile, stenoza esofagiană şi stenoza pilorică, gastroenteropatia exsudativă, sindromul nefrotic, arsurile întinse.
- cu apetit crescut şi aport caloric crescut: hipertiroidie, diabet zaharat, parazitoze intestinale (teniază, ascaridioză).

Unele boli endocrine sunt însoţite de denutriţie.

În boala Simmonds, produsă de adenomul cromofob antehipofizar şi de craniofaringiom la copil, se realizează o insuficienţă a hipofizei anterioare cu caşexie, atrofia organelor sexuale şi involuţia caracterelor sexuale secundare, căderea părului axilar, scăderea 17- cetosteroizilor, a glicemiei şi metabolismului bazal.

În boala Addison, insuficienţa corticosuprarenaliană determină scăderea progresivă în greutate, hipoglicemie, hipotensiune arterială, hiponatremie, hiperkaliemie şi hiperpigmentare cutanată şi mucoasă.

În boala Basedow se constată dispariţia progresivă a ţesutului adipos şi ulterior hipotrofia maselor musculare cu subfebrilitate, tahicardie, hipertensiune moderată, facies caracteristic.

O formă deosebită de denutriţie, sindromul Kwashiorkor sau boala copiilor roşii, este datorată unei carenţe alimentare în aminoacizi şi se caracterizează prin topirea maselor musculare, edeme de tip carenţial, depigmentarea părului şi pielii care capătă o tentă arămie. Boala se întâlneşte în Africa Tropicală.

Markerii umoral-biochimici şi hematologici ai denutriţiei:

- **albumina < 3,5 g%**
- **transferina < 200 mg%**
- **proteina legată de tiroxină < 22 mg %**
- **proteina legată de retinol < 4,5 mg%**
- **limfocite < 1500 / mm^3**

2.3.10. SEMIOLOGIA FUNCȚIILOR PSIHICE

În cadrul semiologiei funcțiilor psihice, se vor studia simptomele, semnele și sindroamele ce traduc tulburări cantitative sau calitative ale funcțiilor de cunoaștere, afectiv-instinctive și volitionale.

2.3.10.1. SEMIOLOGIA TULBURĂRILOR FUNCȚIILOR COGNITIVE

I. Tulburările funcțiilor de cunoaștere directe

Cunoașterea se realizează în mod direct prin formarea senzațiilor, ce reprezintă reflectarea directă și parțială la nivel cortical a proprietăților izolate ale obiectelor și, totodată, prin intermediul percepțiilor, în care sunt sintetizate însușirile multiple ale obiectelor și fenomenelor concrete. Principalele tulburări ale elementelor funcției de cunoaștere directe sunt:

A. Modificări cu caracter cantitativ

a) *hipoestezia senzorială* se traduce prin diminuarea sensibilității la una sau mai multe categorii de stimuli (tactili, termici, dureroși, auditivi, vizuali, gustativi, olfactivi, proprioceptivi) și apare în etilismul acut, la drogați, în condiții de trăire psihoemoțională particulară, isterie, hipnoză, oligofrenie, schizofrenie.

b) *hiperestezia* determină o accentuare a intensității stimulării extero, interoceptive și proprioceptive, cu apariția unei senzații de disconfort; apare în nevroze, în surmenajul fizic și intelectual, în hipertiroidie, la debutul unor boli infectocontagioase.

Cenestopatiile reprezintă o formă de hiperestezie în care stimulii intero și proprioceptivi sunt percepuți amplificați, dând suferințe complexe, fără substrat organic evidențiabil, fiind caracteristice sindroamelor astheno-nevrotice.

B. Modificări calitative

a) *Iluziile r*eprezintă percepții deformate ale obiectelor și fenomenelor din mediul înconjurător. Iluziile fiziologice sunt rapid corectate de conștient. Iluziile patologice, interpretate de bolnav ca veridice, sunt interpretate în contextul delirant și perturbă procesele atenției și memoriei.

Exemple de iluzii vizuale: metamorfopsii (imagini deformate), micropsii (miniaturizate), megalopsii (amplificate), parropsii (distanțe ireale), false recunoașteri (déjà vu, déjà connu, déjà vecu), semnificații anxiogene particulare (pareidolie). Iluziile auditive, gustative și olfactive, interoceptive, de modificare a schemei corporale pot apare în condiții normale (sugestibilitate hipnoză, stare hipnagogică) și patologice (în condiția lezării receptorilor căii de conducere și câmpului receptor cerebral, isterie, psihoze, intoxicații, boli infectocontagioase.

b) *Agnoziile* constituie tulburări în recunoașterea obiectelor, ce traduc un deficit asociativ la nivel cortical, deoarece funcțiile senzoriale elementare (vizual, auditiv, gustativ, olfactiv, intero și proprioceptiv) sunt normale.

Agnozia vizuală sau cecitatea psihică face imposibilă recunoașterea obiectelor, deși bolnavul le vede.

Agnozia auditivă sau surditatea verbală, în care bolnavul aude clar sunetele și cuvintele dar nu le recunoaște și nu le înțelege.

Agnozia tactilă face imposibilă recunoașterea unui obiect prin palpare.

Asomatognozia este imposibilitatea de recunoaștere a unuia sau mai multor segmente corporale. În agnozii, leziunea interesează ariile de integrare specifice pentru receptorii senzoriali de la nivel cerebral (occipitale pentru vedere, temporale-auz, parietale-sensibilitate).

c) Halucinațiile

Reprezintă tulburările funcției de cunoaștere care se traduc prin percepții fără obiect.

Halucinațiile fiziologice apar în condiția de semisomn, la adormire (hipnagogice) sau la trezire (hipnapompice), au durată scurtă și sunt rapid corectate.

Halucinațiile patologice, ce apar în stare de veghe, sunt percepute de bolnav ca „reale", au durată și complexitate variabile și participare afectivă diferită.

Halucinațiile exteroceptive vizuale sunt percepute ca imagini ale obiectelor sau ființelor inexistente în câmpul vizual, mono sau policrome, plane sau spațiale, statice sau în mișcare, cu dimensiuni diferite față de dimensiunile lor reale (macropsice-„guliveriene", micropsice-„liliputane"), apar la persoanele normale în situația stărilor de suprasolicitare, în condiții de semisomn (hipnagogice-hipnapompice), când sunt de scurtă durată, dar și în condiții patologice: neurastenie, migrenă oftalmică, leziuni occipitale, glaucom, cataractă, intoxicații, delirul alcoolic acut și cronic, schizofrenia și paranoia.

Halucinațiile auditive apar ca percepții auditive elementare (foneme) sau complexe verbale în care vocile unor persoane dau bolnavului sfaturi favorabile sau defavorabile, succesiv sau în același timp. Sub forma lor elementară pot apare în leziuni ale analizatorului acustic; în forma complexă apar în schizofrenia paranoidă, etilismul cronic, reprezentând elemente de urgență psihiatrică deoarece bolnavul prezintă un grad înalt de periculozitate socială, fiind capabil de hetero și autoagresiune.

Halucinațiile olfactive și cele tactile sunt caracteristice leziunilor existente la nivelul zonelor de recepție corticale, din rinencefal, uncusul hipocampic, lobul temporal, fiind întâlnit în stările de confuzie și delir.

Halucinațiile interoceptive ce apar ca halucinații viscerale dau bolnavului senzația de exagerarea dimensiunilor sau atrofierea unor segmente ale corpului, fiind caracteristice schizofreniei paranoide.

Halucinațiile proprioceptive, motorii sau kinestezice, dau bolnavului impresia deplasării segmentelor sau corpului în întregime și se întâlnesc în stările toxice, intoxicații cu substanțe halucinogene, schizofrenia paranoidă.

II. Tulburările funcțiilor de cunoaștere indirecte se adresează următoarelor elemente:

A. Atenția sau prosexia

Atenția realizează direcționarea și polarizarea activității psihice către un anumit element din câmpul perceptiv, fiind indispensabilă procesului de cunoaștere.

Există 3 categorii de atenție:

a) primară sau involuntară, determinată de stimuli particulari, calitativ sau ca intensitate;

b) voluntară sau intențională, susținută volițional;

c) postvoliționalã sau habitualã, caracterizată prin pregătirea anterioară și așteptarea receptării unor stimuli.

Disprosexia: tulburare ce interesează atenția involuntară și voluntară, cu hiperprosexie spontană și hipoprosexie voluntară, caracteristică sindroamelor maniacale.

Aprosexia: caracterizată prin dispariția activității prosexice, este o caracteristică a sindromului maniacodepresiv, depresiilor psihice și stărilor confuzionale grave.

Hipoprosexiile: scăderea atenției caracterizează stările de suprasolicitare psihoemoțională sau fizică, ca și oligofrenia, demența, schizofrenia.

Hiperprosexiile: accentuarea atenției caracterizează unele stări tranzitorii ca situațiile de tensiune psihică, de încordare, în condiția de mediu anxiogen sau în stări patologice la deliranți, paranoici, cenestopați, hipocondriaci, fobici.

B. Memoria sau mnezia

Memoria sau mnezia este funcția care asigură suportul pentru acumularea, fixarea, conservarea și reactualizarea experienței cognitive anterioare.

a) tulburări cantitative ale funcției mnezice:

- *amneziile anterograde* sau de fixare se manifestă ca imposibilitatea de fixare a imaginilor și evenimentelor survenite după debutul bolii, în contrast cu păstrarea amintirilor anterioare îmbolnăvirii;
- *amneziile retrograde* sau de evocare se manifestă ca pierderea memoriei interesând faptele aparținând trecutului anterior îmbolnăvirii și se extinde progresiv în evoluție către trecutul îndepărtat;
- *amneziile lacunare* se referă la ștergerea amintirilor referitoare la o anumită perioadă din viață;

Amneziile caracterizează sindroamele de confuzie mentală, psihoza maniacodepresivă, nevrozele, demențele, sindromul posttraumatic, epilepsia, boala Alzheimer.

- *hipermnezia:* exagerarea funcției mnezice, poate fi întâlnită ca dotare excepțională la normali sau, patologic, în paranoia sau la oligofrenici hidrocefalici care au capacitatea de a reține mecanic cifre și date (de exemplu capacitatea de a reține o carte de telefoane cu toate detaliile).

b) tulburări calitative ale memoriei:

- *criptomnezia* este o iluzie a memoriei în care bolnavul consideră ca producții personale o serie de materiale literare, artistice sau muzicale elaborate de alte persoane sau în care apare fenomenul invers de înstrăinare a amintirilor; se întâlnește în schizofrenie, paranoia, parafrenie și demență;
- *allomneziile* (tulburările rememorării trecutului) recunosc ca modalități de manifestare:

* *pseudoreminescențele*: trăirea în prezent a unor evenimente reale din trecutul bolnavului;

* *confabulațiile* (halucinații ale memoriei), situație în care bolnavul evocă evenimente imaginare, pe care le plasează în trecutul vieții sale.

- *ecmnezia:* caracterizată prin confruntarea trecutului cu prezentul, în așa fel încât bolnavul se consideră în prezent ca aparținând perioadei evocate;
- *anecforia:* caracterizează situația în care bolnavul își reamintește evenimente considerate deja uitate.

Tulburările calitative ale memoriei se întâlnesc în procesele de regresie a gândirii din demență, sindrom Korsakov (psihopolinevrită etanolică sau toxică), oligofrenie.

C. Gândirea

Gândirea reprezintă procesul complex al cunoașterii imediate a realității faptice și ideatice, bazată pe experiența anterioară și raționare, ce utilizează următoarele operații fundamentale:

- *analiza:* separarea mentală în părțile componente ale obiectului sau fenomenului;
- *sinteza:* operația prin care sunt grupate, în funcție de criteriul ales, obiectele și fenomenele ce îl satisfac;
- *comparația:* operația de diferențiere, prin asemănări și deosebiri, a unui grup de obiecte și fenomene;
- *abstractizarea:* operația de selecție a unei calități a obiectelor sau fenomenelor, ignorându-se restul caracteristicilor;
- *generalizarea:* este operația de grupare într-o anumită categorie a unor obiecte sau fenomene, pe baza unor elemente comune și esențiale.

Tulburările gândirii pot fi grupate în următoarele patru categorii:

a) tulburări de ritm și coerență (accelerare, încetinire, coerență și incoerență a ritmului ideativ);

b) tulburări de conținut ale gândirii (idei delirante, prevalente, dominante și obsedante);

c) tulburări ale expresiei verbale și grafice ale gândirii;

d) tulburările dezvoltării gândirii.

a) Tulburările ritmului ideativ

Accentuarea ritmului ideativ (*tahipsihie*) însoțită de *tahilalie*. Se caracterizează prin alterarea suportului logic al frazării, caracterul de

verbigeraţie ce reprezintă repetarea stereotipă a propoziţiilor şi frazelor, ce nu au nici un înţeles. Constituie o manifestare întâlnită frecvent în schizofrenie, în demenţă, în stările confuzionale.

Încetinirea sau lentoarea ideativă, corespunzătoare unei *bradipsihii*, este asociată exprimării lente (*bradilalie*). Baraj ideativ: întreruperea bruscă a ritmului ideativ. Se întâlnesc în schizofrenie, melancolie, demenţă.

b) Tulburările de conţinut ale gândirii

După modul în care se realizează asocierea între noţiuni şi idei, gândirea umană poate fi de tip logic (asociativ), în care asociaţiile se fac pe baza conţinutului şi a raportului de cauzalitate, sau de tip mecanic, în care asociaţiile se fac pe criterii aparente, nefondate logic şi cauzal, care, de obicei, realizează o exprimare prolixă. Între modificările conţinutului gândirii se înscriu ideile dominante, obsedante, prevalente şi delirante.

Ideea dominantă. Subordonează celelalte idei şi se încadrează în limitele normale ale gândirii.

Ideea obsedantă. Contrar voinţei individului, pune stăpânire pe conştiinţa acestuia. Interesează fondul ideativ al bolnavului şi se manifestă uneori ca idei *obsesive fobice* faţă de locuri, obiecte, animale, oameni, societate, singurătate sau mulţime sau frică de moarte (tanatofobie). Ideile obsedante caracterizează stările de surmenaj fizic şi intelectual, depresiile, schizofrenia, demenţa.

Ideea prevalentă este o idee neconcordantă cu realitatea, dar concordantă cu fondul psihopatologic al individului, care subordonează celelalte idei. Se întâlneşte în etilismul cronic, epilepsie, psihoze maniaco-depresive.

În stările hipocondriace ideile obsesive şi prevalente sunt centrate asupra funcţionalităţii organismului persoanei, evocând tulburări organice corespunzătoare unor îmbolnăviri imaginare.

Ideea delirantă este rezultatul unui raţionament eronat, domină conştiinţa bolnavului, fiind impenetrabilă la argumentaţie şi necontrolată de conştiinţă.

Didactic, ideile delirante pot avea:

- caracter expansiv-euforic, de mărire şi bogăţie, forţă, reformatoare, moralizatoare, erotomanice, mistico-religioase;
- caracter depresiv, revendicativ, de persecuţie, gelozie, culpabilizare, hipocondriace, de negaţie;
- caracter mixt sau combinat în care caracterul euforic şi depresiv al ideilor delirante sunt caracteristice aceleaşi persoane.

c) Tulburări ale expresiei verbale şi grafice ale gândirii

Tulburările limbajului oral se clasifică în:

Dislalii. Tulburări de pronunţare, determinate de disfuncţii ale aparatului logomotor. În cadrul dislaliilor pentru suiet, silabe sau cuvinte se disting *rotacismul* (dislalia pentru r), *sigmatismul* (dislalia pentru s), *rinolalia* (vorbirea pe nas), bâlbâiala (*balbismul*) şi *logofobia* (dificultatea de a pronunţa cuvinte dificile).

Dislogii, ce se manifestă ca tulburări de formă ale activităţii verbale în care sunt incluse:

- modificări de intensitate: intensitatea crescută în stările de excitaţie psihomotorie, caracteristice maniei şi schizofreniei paranoide sau intensitatea scăzută în melancolii, depresii, psihastenie, schizofrenie; hiperactivitatea verbală simplă ia aspectul de *logoree* în manie; hipoactivitatea verbală până la *mutism* apare în schizofrenia catatonică;
- tulburări de conţinut ale limbajului în care sunt modificate sensul şi structura fonemică a cuvintelor rezultând:
  - *Paralogismele* (atribuirea şi utilizarea în sens diferit a unor cuvinte obişnuite);
  - *Neologisme* (cuvinte inventate, care, atunci când abundă, duc la structurarea unui limbaj neaccesibil);
  - *Jargonofazie:* deformarea şi substituirea cuvintelor cu greşeli de sintaxă;
  - *Disfaziile* sunt tulburări ale limbajului ce apar consecutiv leziunilor neurologice urmând afectării vasculare, degenerative sau traumatice a structurilor corticale; ele includ:
    - intoxicaţia prin cuvinte (răspuns monomorf la întrebări diferite);
    - amnezia verbală: uitarea unor cuvinte sau a vocabularului în întregime;
    - surditatea verbală în care bolnavul nu înţelege sensul cuvintelor.

Tulburările limbajului scris includ:

Tulburările activităţii grafice: *hipoactivitatea grafică* sau, opus ei, *hiperactivitatea grafică (graforeea)* întâlnită în schizofrenie şi paranoia, în care bolnavii manifestă tendinţa patologică şi invincibilă pentru scris. O tulburare aparte este *grafomania,* situaţie în care delirul revendicativ, mesianic este exprimat în scris.

Tulburările morfologiei grafice se manifestă prin scris cu litere mici şi tendinţă descendentă a cuvintelor în depresie şi, dimpotrivă, cu litere mari şi ascendenţa rândului în stările maniacale.

Tulburările de semantică grafică realizează inversiuni, substituţii, omisiuni de litere în cuvinte, realizând *paragrafismele* întâlnite în demenţă şi schizofrenie.

d) Tulburările dezvoltării gândirii

Cuprind două categorii patologice:

Oligofrenia definită ca dezvoltarea deficitară a gândirii cu trei grade: idioţia, imbecilitatea şi debilitatea mintală. Separarea se face pe baza calculării indicelui de inteligenţă sau quotientului intelectual (QI) care este raportul între vârsta mentală şi cea cronologică, înmulţit cu 100. Valorile QI sub 30 definesc idioţia, între 30 şi 50 sunt caracteristice imbecilităţii, iar între 50 şi 70 debilităţii mintale. Între 70 şi 90 caracterizează lentoarea în ideaţie iar peste 100 reflectă o gândire normală.

Regresiunea gândirii cu caracter global sau parțial (lacunar) este caracteristică demențelor.

D. Imaginația

Imaginația reprezintă procesul de cunoaștere realizat pe baza procesării, transformării și recombinării elementelor de reprezentare și ideilor anterioare, cu realizarea unor idei și reprezentări noi.

Imaginația permite astfel crearea de imagini inexistente în realitate. Imaginația poate fi activă sau intențională, permițând proiectarea următoarelor realizări, sau pasivă și neintențională, în care se încadrează reveria și visul. Asemănător gândirii, imaginația realizează reprezentări cunoscute sau necunoscute individului, prin următoarele procedee:

- aglutinarea, constând în asocierea sau adiția părților componente ale întregului, care poate genera imagini normale în situația asamblării normale sau inedite sau inexistente în realitate, când asamblarea se face greșit;
- combinarea, constând în plasarea imaginilor cunoscute în condiții de mediu neobișnuite;
- modificarea dimensiunilor imaginii, prin exagerarea sau miniaturizarea dimensiunilor, în scopul de a sublinia contrastele (exemplu: caricatura);
- tipizarea, constând în exprimarea personală a trăsăturilor esențiale ale unui obiect sau fenomen utilizat;
- schematizarea operației, constând în selectarea părților esențiale ale unui ansamblu;
- simbolizarea, exprimând imaginea unei idei.

Imaginația poate fi afectată cantitativ în sensul reducerii ei în stările de nedezvoltare a cunoașterii ca în oligofrenie sau în deteriorarea funcției cognitive, ce caracterizează demențele. Cu caracter tranzitoriu, imaginația poate fi diminuată în inhibiția emoțională, stări depresive și psihastenie.

Exaltarea imaginației caracterizează *mitomania*, situație în care conținutul discursului este ireal și alterarea adevărului nu se realizează intenționat și nu urmărește obținerea unor beneficii, ci doar polarizarea atenției celor din jur asupra mitomanului. Mitomania este caracteristică isteriei, delirului de imaginație și sindromului Korsakov.

2.3.10.2. SEMIOLOGIA TULBURĂRILOR FUNCȚIILOR AFECTIVE

Stările afective sunt definite ca încărcături emoționale, însoțite de manifestări mimico-pantomimice și neurovegetative ca: paloarea sau înroșirea feței, tahicardie, palpitații. Trebuie deosebite stările de afect fiziologice: bucuria, satisfacția, mânia, frustrația, ce decurg sub controlul conștiinței de cele patologice, necontrolate, datorate afectării conștiinței. Patologic, modificările stărilor afective sunt de ordin cantitativ, reprezentate de hiper și hipotimii și de ordin calitativ, paratimii.

Euforia constituie exagerarea stării de bună dispoziție cu supraestimarea propriei persoane, fugă de idei, logoree, mimică și pantomimică exagerată, creșterea apetitului general și în special a celui sexual. În afara situațiilor normale, în care euforia constituie o stare controlată, limitată ca intensitate, timp și formă de manifestare, euforia excesivă, sau necontrolată, este caracteristică sindroamelor maniacale, aterosclerozei, stărilor demențiale și oligofreniei. În ateroscleroza cerebrală se constată o labilitate afectivă, cu adevărată incontinență afectivă, manifestată prin treceri bruște și repetate de la stări de euforie la depresiune.

Starea moriatică se caracterizează prin volubilitate exagerată, glume și gesturi neconforme cu poziția socială a persoanei, situație întâlnită în tumorile cerebrale cu localizare frontală.

Disforia asociază manifestările caracteristice euforiei (logoree, fugă de idei, gestică exagerată) cu elemente de tip depresiv, anxietate și proastă dispoziție. Disforia se întâlnește la etilicii cronici, la toxicomani în perioadele de abstinență și la epileptici.

Hipotimia și ***atimia***, respectiv diminuarea sau lipsa afectului, se întâlnesc în stările confuzionale, oligofrenii, demențe și schizofrenie.

Apatia definește indiferența afectivă față de propria persoană.

Anxietatea este o stare de teamă fără obiect, asociată cu modificări clinice de tip vegetativ (crize de paloare alternând cu roșeață, palpitații, transpirații, modificări tensionale, senzație de lipsă de aer). *Anxietatea* se poate întâlni în stare normală sau în stare patologică, în insuficiența ovariană și paratiroidiană, hipertiroidie, neurastenie, psihastenie, melancolia anxioasă, paranoia și toxicomanie.

Angoasa reprezintă anxietatea asociată senzației de disfuncție a diferitelor organe și sisteme: dureri precordiale de tip anginos, dureri toracice difuze, dureri abdominale, senzație de constricție laringiană sau toracică, senzație de lipsă de aer.

Inversiunea afectivă constituie modificarea nejustificată a comportamentului afectiv față de persoanele din mediu familial sau social. Se constată în schizofrenie, parafrenie și paranoia.

Ambivalența afectivă întrunește stări afective opuse și caracterizează stările de involuție psihică, schizofrenia și etilismul.

2.3.10.3. SEMIOLOGIA TULBURĂRILOR ACTIVITĂȚII INSTINCTUALE

Activitatea instinctuală: instinctele alimentar, de apărare și de perpetuare (instinct sexual) pot fi modificate cantitativ sau calitativ.

Instinctul alimentar exagerat poartă denumirea de ***polifagie*** și este o caracteristică a bolilor febrile și consumptive în faza de convalescență, în diabetul zaharat, hipertiroidie, tumori hipotalamice.

Bulimia: exagerarea apetitului, cu ingestia unor mari cantități de alimente, generată de un context psihic anxiogen.

O exagerare a ingestiei de alimente şi a produselor necomestibile, denumită ***acorie,*** se întâlneşte în stările demenţiale, oligofrenie şi schizofrenie.

Anorexia, definită ca scăderea apetitului până la dispariţie, este un simptom frecvent întâlnit în patologia generală. Dacă la anorexie se adaugă motivaţii de tip delirant şi halucinatoriu, tulburarea se numeşte ***sitiofobie.***

Instinctul de apărare poate suferi modificări în sensul exagerării, a cărei expresie este teama excesivă de pericolul morţii, de boli, de accidente sau invers, instinct de apărare diminuat, cu minimalizarea pericolelor, tendinţă la automutilare şi suicid.

Instinctul de reproducere poate suferi modificări în sensul exagerării, denumit ***satirizis*** la bărbat şi ***nimfomanie*** la femeie, situaţie constatată în demenţă, stări maniacale, oligofrenie, tumori hipofizare şi tumori ale lobului frontal.

Situaţia inversă, reprezentată de diminuarea libidoului şi a instinctului sexual, se constată în schizofrenie şi toxicomanie.

Devierile comportamentului sexual includ *masturbaţia sau onanismul* (autosatisfacerea sexuală), *exhibiţionismul* (expunerea organelor sexuale), *fetişismul* (satisfacţie sexuală în prezenţa obiectelor partenerului), *sadismul* (plăcerea de a chinui partenerul sexual), *masochismul* (plăcerea de a fi chinuit în actul sexual), *bestialitatea* (satisfacerea plăcerilor sexuale cu animale), *pedofilia* (satisfacţie sexuală cu copii), *gerontofilia* (satisfacţie sexuală cu bătrâni) şi *homosexualitatea* (lesbianism la femei şi pederastie la bărbaţi).

2.3.10.4. SEMIOLOGIA TULBURĂRILOR FUNCŢIILOR VOLIŢIONALE

Voinţa sau *bulia* reprezintă funcţia psihică ce determină orientarea şi realizarea conştientă a activităţii individului. Poate fi activă, când este utilizată în realizarea unui scop, inhibitorie, când se opune tendinţelor negative, pulsiunilor neconforme statutului persoanei. Tulburările voinţei pot fi de ordin cantitativ, de tip hipobulie, abulie sau hiperbulie şi modificări calitative.

Hipobulia se caracterizează prin scăderea voinţei, iar ***abulia*** prin absenţa acesteia, ambele întâlnindu-se în oligofrenie, toxicomanii, stări depresive şi catatonie.

Disabulia se defineşte ca imposibilitatea realizării unei acţiuni începute sau treceri de la o acţiune la alta. Constituie o manifestare clinică caracteristică neurasteniei şi schizofreniei.

Impulsivitatea, realizând un insuficient control voluntar asupra acţiunilor întreprinse de individ, se întâlneşte atât în condiţii normale, la persoanele cu temperament coleric, cât şi în stare patologică, la nevrotici şi psihopaţi.

Hiperbulia este exagerarea funcţiei voliţionale peste normal, situaţie întâlnită la paranoici, care manifestă o perseverenţă deosebită în îndeplinirea ideilor delirante şi la toxicomani, în procurarea drogului.

Modificările psihopatologice ale funcţiilor voliţional motorii includ şi pe cele ale conduitei motorii, cu tulburări ale ţinutei vestimentare ca: ***bizarerii*** (ţinută excentrică, arborarea de insigne şi decoraţii, panglici, funde) întâlnite în paranoia, exagerarea rafinamentului vestimentar caracteristică istericilor, schizofrenilor şi homosexualilor, ţinută necorespunzătoare vârstei (*cisvetitism*) sau sexului (*travestitism*) şi dezordine vestimentară, reflectând pe cea psihică, în psihoze maniaco-depresive şi schizofrenie.

De asemenea, se constată modificări ale mimicii cu ***hipomimie*** sau *hipermimie*, *amimie* sau *paramimie*, situaţii constatate în oligofrenie, melancolie, stări confuzionale, paralizie generală progresivă.

În finalul examenului psihic, se desprinde ca noţiune ***personalitatea,*** reprezentând esenţa tuturor funcţiilor psihice ale individului. Ca exemple de constituţii psihopatoid morbide sunt: *tipul pervers,* cu abateri de la simţul moral, *tipul paranoic,* cu idei eronate, fixe, megalomanie, idei de persecuţie, mistice, reformatoare şi tendinţe la patofobie, *tipul emotiv,* cu reactivitate psihică excesivă, *tipul obsesiv,* dominat de punctualitate, meticulozitate, rigiditate în relaţiile cu celelalte persoane, *tipul isteric* care intenţionează polarizarea atenţiei asupra sa prin îmbrăcăminte aparte şi doreşte să fie remarcat şi apreciat, *tipul mitoman,* cu tendinţă la confabulaţie, *tipul schizoid,* caracterizat prin autism şi hizarerii în comportament, *tipul ciclotim* sau distimic, caracterizat prin treceri rapide de la stări euforice la stări de tristeţe, *tipul agresiv* antisocial, caracterizat prin tendinţe la opoziţii şi agresiune şi *tipul pasiv,* inert, apatic, care pluteşte în viaţă ca " frunza pe valuri ".

2.3.10.5. PRINCIPALELE AFECŢIUNI PSIHIATRICE

Paranoia reprezintă o remodelare patologică a personalităţii, caracterizată prin:

- supraestimare personală până la megalomanie;
- psihorigiditate, cultivând o logică pur formală;
- teamă cu susceptibilitate exagerată;
- nesociabilitate;
- are deseori conflicte cu anturajul, este agresiv şi dezvoltă delir de persecuţie.

Parafrenia: afecţiune caracterizată prin delir cronic, realizat prin elaborarea unor idei delirante, extraordinare sau fantastice, produse ale unei imaginaţii debordante, care îi fac să-şi atribuie în vieţi anterioare legături cu forţe divine, paradoxal în raport cu integrarea corectă în viaţa civilă.

Schizofrenia: psihoza caracteristică adultului tânăr, caracterizată prin disociaţie psihoafectivă, cu remanierea personalităţii. Bolnavul pierde contactul cu realitatea, refugiindu-se într-o lume interioară, autistică, în care îşi dezvoltă un delir haotic. Prezintă tulburări de gândire cu incoerenţă, baraje, tulburări ale

limbajului (mutism, jargonofazie), la care se asociază tulburări de afectivitate ce determină un comportament discordant, neînțeles, lipsit de motivație.

Demența: diminuarea ireversibilă a funcțiilor intelectuale, poate fi consecutivă leziunilor ischemice multiple cerebrale, demenței presenile tip Alzheimer sau Pick, demenței senile datorate leziunilor vasculare sau degenerative ale creierului (adeseori asociate), demenței posttraumatice (encefalopatia cronică a boxerilor), demenței ce însoțește paranoia și schizofrenia.

Mania: sindrom caracterizat prin exacerbarea generală și permanentă a facultăților instinctuale și morale, ce poate apare ca psihoză izolată sau asociată altor afecțiuni mentale.

2.3.10.6. TULBURĂRI DEPRESIVE DE CONȘTIINȚĂ

În cadrul tulburărilor de conștiință depresive sunt integrate: ***somnolența, stupoarea, sincopa și coma***. Starea de conștiință se definește ca posibilitatea de a fi corect informat de obiectele și fenomenele înconjurătoare, realizând în permanență relația cu mediul. Pierderile de cunoștință de scurtă durată poartă denumirea de sincope, iar de lungă durată come.

Sincopele reprezintă pierderi scurte de conștiință, datorate unor cauze circulatorii, consecința deficitului hemodinamic cerebral. Astfel, hipotensiunea instalată brusc poate determina sincopă ortostatică sau posturală. Tulburările de ritm cardiac sau de conducere, generând scăderea critică a debitului cardiac, stenoza aortică severă, stenoza mitrală strânsă, infarctul miocardic, embolia pulmonară, hiperventilația și hipertensiunea intracraniană reprezintă cauzele cele mai frecvente de sincopă. Mecanismul de producere este prin reflex vago-vagal sau reflex vaso-vagal, ambele cu efect depresor asupra regimului tensional și frecvenței cardiace.

Falsele sincope, denumite și *lipotimii*, definesc situații de diminuare a conștiinței, fără pierderea acesteia. Durata unei sincope nu trebuie să depășească 3 minute deoarece, după acest interval, apar leziuni ireversibile în cortex.

Coma reprezintă o stare morbidă, traducând o encefalopatie severă, caracterizată prin diminuarea marcată sau pierderea conștiinței (stării de veghe), pleoape închise, diminuarea sau pierderea motilității spontane, voluntare (vorbire, pleoape, mișcări ale membrelor), perceptivității, reducerea sau pierderea reacțiilor automate, a reflexelor somatice, și, terminal, a celor vegetative.

O definiție mai adecvată este abolirea, mai mult sau mai puțin durabilă, a conștiinței, cu perturbarea funcțiilor vieții de relație (motricitate și sensibilitate) și ale vieții vegetative. Coma trebuie diferențiată de somnul profund, în care trezirea are loc după aplicarea unor stimuli.

Somnul este tot o stare de pierdere a relației cu mediul, dar cu funcții vegetative normale. Coma trebuie diferențiată de *hipersomnie* (leziuni infecțioase, vasculare, cerebrale, hipotalamice, insuficiențe respiratorii din care bolnavii sunt treziți pentru alimentare și necesități fiziologice), de

areactivitatea nevrotică postconflictuală, caracterizată prin negativism, opoziție la tentativa de mișcări pasive, reflexe somatice anormale, de sindroamele psihoorganice particulare ca: *rigiditatea parkinsoniană, catatonia schizofrenică* și *stupoarea* de cauză psihică sau traumatică, de lipotimie și sincopă.

În funcție de profunzime, comele pot fi încadrate în următoarele stadii:

- *stadiul I* sau coma rigidă, în care abolirea conștienței este incompletă, răspunsul la stimuli dureroși sau zgomote puternice determină apariția unei reacții de apărare și funcțiile vegetative nu sunt afectate;
- *stadiul II*, coma de gravitate medie, caracterizată prin abolirea totală a stării de conștiență și interesarea funcțiilor vegetative: tulburarea primului timp (labial) al deglutiției, respirația amplă, tensiune arterială încă stabilă;
- *stadiul III* se caracterizează prin dispariția reflexelor osteotendinoase și de deglutiție, abolirea totală a conștienței, tulburări vegetative severe: respirație rapidă, neregulată, stertoroasă, cu apariția încărcării bronșice cu secreții și perturbarea schimburilor gazoase alveolare, tensiune arterială instabilă, cu variații rapide și importante, relaxare sfincteriană, tendința marcată la apariția escarelor;
- *stadiul IV*, sau coma depășită, corespunde morții cerebrale, electroencefalograma este plată la înregistrări repetate, există variații importante ale tensiunii arteriale și frecvenței cardiace și riscul de stop respirator impune asistarea respirației.

Etiologic, comele pot fi clasificate în patru categorii:

1. **coma posttraumatică:** neurochirurgicală;
2. **coma vasculară, medicală:** hemoragia cerebrală, tromboza, embolia cerebrală, meningita, encefalita, tumorile;
3. **coma metabolică:** hipoglicemică, diabetică (acido-cetozică, hiperosmolară, prin acidoză lactică), hipercapnică, hepatică, endocrină (hipofizară, addisoniană, basedowiană și mixedematoasă), prin hipotermie severă, uremică, neoplazică;
4. **coma toxică, prin intoxicații** cu alcool, barbiturice, opiacee, compuși organo-fosforați, oxid de carbon etc.

Elementele care permit precizarea etiologiei sunt:

1. interogatoriul anturajului privind: antecedentele bolnavului, tratamentele urmate anterior, circumstanțele în care a intrat în comă, tratamentele care au fost eventual aplicate din momentul în care bolnavul a intrat în comă;

2. examenul clinic neurologic (depistează semnele unei hemiplegii sau semnele meningiene) și examenul somatic complet;

3. examenele paraclinice: *urină* (albumină, glucoză, corpii cetonici și substanțele toxice); *sânge* (glicemia, ureea, electroliții, amoniemia și presiunea gazelor O_2 și CO_2, CO_3H^- și pH); dacă bolnavul a vomitat, se va cerceta prezența toxicului în lichidul de vărsătură sau de spălătură gastrică.

Indicații pentru diferitele etiologii:

- *comele prin traumatism cranian* (plăgi cranio-cerebrale, contuzii cerebrale, hematoame intracerebrale, subdurale, extradurale);
- *coma terminală a unei afecțiuni cu evoluție mortală* (coma neoplazicilor, coma cirozelor hepatice avansate);
- *comele neurologice* realizează mai multe tipuri, după simptomatolgie:
  - *coma cu hemiplegie,* caracteristică ramolismentului cerebral și hemoragiei cerebrale;
  - *coma cu sindrom meningean* în hemoragia meningeană sau cerebromeningeană, edemul acut cerebromeningean, meningite, encefalite, tromboflebite cerebrale;
  - *coma postepileptică* este coma ce survine după o criză de epilepsie generalizată, este întreruptă de crize convulsive caracteristice stării de rău epileptic;
  - *coma prin hipertensiune intracraniană,* generată de formațiuni expansive intracraniene (tumori maligne, benigne, hematoame intracerebrale);
- *comele endocrino-metabolice:*
  - *coma uremică sau azotemică,* caracteristică fazei terminale a insuficienței renale, realizează o comă vigilă, caracterizată prin anxietate marcată, dureri difuze osoase și musculare, cefalee, dispnee acidotică Küssmaul sau Cheyne Stokes, vărsături, diaree, paloare gălbui-maronie a faciesului, care prezintă adeseori aspect „pudrat" datorită cristalelor de uree depuse pe tegumente, miozis, hipotermie. Ureea, creatina, acidul uric, fosforul, potasiul sunt crescute în sânge, pH și rezerva alcalină scăzute;
  - *coma diabetică* se instalează progresiv ca urmare a deficitului de insulină ce determină creșterea glicemiei, glicozurie, acumularea de corpi cetonici ce determină acidoză metabolică cu prăbușirea rezervei alcaline și, în final, a pH-ului sanguin. Debuta prin astenie, slăbire, polidipsie, poliurie, greață, vărsături, dureri abdominale, deshidratare importantă și respirație Küssmaul;
  - *coma diabetică hiperosmolară* constituie o varietate rară de comă, ce apare în diabetul zaharat de tip II, la persoanele în vârstă, consecutiv infecțiilor grave sau infarctului miocardic. Este caracterizată prin alterarea stării de conștiență și semne severe de deshidratare (piele uscată ce păstrează pliul, limbă prăjită), febră și hipotensiune arterială. Biologic, glicemie ≥ 100 mg %, osmolaritate a serului peste 350 mosm/l, bicarbonat seric normal (RA ≥ 20 mEq/l), pH central ≥ 7,3, cetonemie normală, absența cetonuriei;
  - *coma diabetică cu acidoză lactică*: apare la diabetici, fiind precipitată de anumite situații particulare asociate (henioragii, insuficiență cardiacă, anemii severe, boli hepatice, neoplazii). Este o comă care se instalează rapid, cu astenie, dureri abdominale, oligurie, hipotermie. Diagnosticul este evidențiat de dozarea lactatului sanguin > 7 mmol/l și scăderea pH-ului arterial;

- *coma hipoglicemică* are instalarea cea mai rapidă și se caracterizează prin alterarea stării de conștiență, agitație psihomotorie, transpirații profuze, trismus, contracturi clonice și semne neurologice (exagerarea reflexelor osteotendinoase și semnul Babinski prezent bilateral). La dozarea glicemiei se obțin valori < 40 mg%;
- *coma hipopituitară* apare în insuficiența antehipofizară majoră (maladia Sheehan sau Simmonds) declanșată de infecții, traumatisme, intervenții chirurgicale. Se caracterizează prin colaps cardiovascular cu hipotermie, hipoglicemie, rigiditatea musculaturii membrelor;
- *coma mixedematoasă* apare progresiv și se manifestă prin hipotermie, hipotensiune, hiperhidratare;
- *coma basedowiană* se caracterizează prin anxietate și agitație extreme, halucinații, tremurături, vărsături, febră, urmate de adinamie și comă. Biologic prezintă hipertiroxinemie.

- *comele prin toxice exogene includ:*
  - *coma barbiturică,* consecutivă ingestiei de barbiturice accidental sau în scop de suicid. Examenul clinic este neconcludent, examenul de laborator decelează toxicul în urină și în lichidul de spălătură gastrică;
  - *coma prin opiacee* se caracterizează prin mioză și prezența opiaceelor în urină;
  - *coma prin solanee midriatice* (beladonă, atropină, datura stramonium) se caracterizează prin midriază, tahicardie, uscăciunea mucoaselor;
  - *coma prin stricnină:* diagnosticul se bazează pe existența contracturilor musculare (trismus, contractura membrelor) și hiperreflectivitate osteotendinoasă;
  - *coma etilică:* diagnosticul se stabilește prin mirosul halenei, prezența vărsăturilor, dozarea alcoolemiei.

Examenul clinic al unui comatos începe prin căutarea celor trei urgențe importante: asfixia acută (se ascultă respirația traheală și pulmonară), oprirea cardiocirculatorie (se palpează pulsul la carotide; se ia tensiunea arterială) și anoxia cerebrală (se examinează pupilele).

Aprecierea stării de conștiență se face după scara Glasgow:

Scara Glasgow

Semne	Răspuns	Scor
Ochi	Deschidere spontană	4
	Deschidere la comandă verbală	3
	Deschidere la stimulare dureroasă	2
	Rără răspuns	1
Răspuns verbal	Orientat + conversație	5
	Dezorientat + conversație	4
	Cuvinte neadecvate	3
	Sunete neinteligibile	2

	Fără răspuns	1
Răspuns motor	Răspuns la comandă	6
	Răspuns la stimuli dureroşi	5
	Retragere la stimuli dureroşi	4
	Retragere de decorticare (flexia membrului superior, hiperextensia membrului inferior)	3
	Postură de decerebrare (hiperextensia membrelor superioare şi inferioare)	2
	Fără răspuns	1
Scor total		3-15

După scara Glasgow scorul normal este între 14 – 15; un scor mai mic sau egal cu 7 defineşte starea de comă. Aprecierea profunzimii comei:

a) tonusul muscular:

- hipotonia sau hipertonia în flexie semnifică decorticare;
- hipertonia în extensie semnifică decerebrare;

b) studiul pupilei:

- miozis bilateral semnifică leziune înaltă;
- midriază bilaterală, leziune joasă;
- asimetria pupilară indică hemoragie subarahnoidiană sau anevrism de carotidă internă fisurat;
- nistagmusul este produs de leziuni de trunchi cerebral;
- strabismul - leziuni ale nervilor oculomotori;

c) atingerea neurovegetativă:

- respiratorie (ritm, amplitudine);
- cardiacă (bradicardie, tahicardie, variaţii ale tensiunii arteriale);
- vasomotricitate (roşeaţă, paloare, hipersudoraţie);

d) reflexele se cercetează:

- reflexele osteotendinoase;
- cutanat-plantar;
- de trunchi cerebral (palmomentonier, corneomandibular, frontoorbicular, ciliospinal, fotomotor, cornean, oculocefalic vertical şi orizontal, maseterin, oculocardiac).

Pe baza studiului tuturor elementelor examenului clinic se pot stabili stadiile comei. Riscurile majore ale comei sunt: asfixia acută, prin depresie respiratorie sau vărsătură aspirată, insuficienţa cardio-circulatorie acută şi anoxia cerebrală, cu angajare a amigdalei cerebeloase şi bulbului în gaura occipitală.

2.3.11. SEMIOLOGIA TEGUMENTELOR, MUCOASELOR şi FANERELOR

Cunoaşterea semiologiei tegumentelor, fanerelor şi mucoaselor oferă cheia înţelegerii pentru expresia la acest nivel a interesării unor sisteme şi organe.

Dintre simptomele subiective cutanate, ***pruritul*** sau mâncărimea traduce iritaţia subliminară a terminaţiilor nervoase, aparţinând fibrelor amielinice C, situate subepidermic, ce determină o senzaţie dureroasă „atenuată", ce este transmisă pe calea sensibilităţii termoalgice la talamus şi scoarţă, într-o arie de recepţie specializată.

În producerea pruritului intervin stimuli variaţi (mecanici, termici, chimici), în timpul proceselor inflamatorii, alergice, imunologice, degenerative, cu eliberarea de mediatori de tipul histaminei, prostaglandinelor, kininelor, acetilcolinei, leucotrinelor, peptidelor opioide şi neuropeptidelor.

Pruritul poate fi:

1) generalizat:

- indus de modificări de temperatură şi ale mediului ambiant;
- sub acţiunea unor agenţi iritanţi fizici şi chimici;
- afecţiuni interne: sindroamele colestatice intra şi extrahepatice (hepatitele virale acute şi cronice, ciroza biliară primitivă, colangita sclerozantă primitivă, colestaza de sarcină, colangiocarcinomul, litiaza coledociană, ampulomul vaterian, cancerul de cap de pancreas, scleroza sfincterului Oddi), diabetul zaharat, insuficienţa renală cronică, policitemia vera (provocat de baia caldă), limfoamele maligne hodgkiniene şi nehodgkiniene, mielomul multiplu, leucoza limfatică cronică, anemia feriprivă, carcinomul gastric, pulmonar;
- afecţiuni endocrine: hipo şi hipertiroidia, hiperfoliculinismul;
- afecţiuni dermatologice: prurigoul, urticaria, eczeme, lichenul plan;
- alergii medicamentoase sau de contact faţă de detergenţi, săpunuri, şampoane, creme, loţiuni;

2) localizat:

- vulvar: diabet, carenţe vitaminice, sideropenie, menopauză, neoplasm uterin, factori neurogeni;
- genital la bărbat: diabet;
- nazal: astm, lambliază, oxiuroză, ascaridioză, uremie, morfinomanie, hiperfoliculinism;
- auricular: diabet şi micoze auriculare;
- scalp: la alcoolici, în cursul menstrelor;
- trunchi şi extremităţi: hepatită, ciroză, insuficienţă renală cronică, nevroză astenică, sarcină, scabie, pediculoză, poliglobulie esenţială.

Examenul obiectiv al tegumentelor, mucoaselor şi fanerelor dă informaţii asupra caracteristicilor generale ale tegumentelor ca: netezimea, grosimea, consistenţa, elasticitatea, temperatura şi culoarea.

2.3.11.1. MODIFICĂRILE DE CULOARE ALE PIELII

Culoarea normală a tegumentelor, rozie, este dată de percepere prin transparenţa epidermului şi mucoasei a culorii roşii date de hemoglobina din capilarele dermo-hipodermice.

Paloarea se caracterizează prin coloraţia deschisă a tegumentelor şi mucoaselor vizibile, cu dispariţia nuanţei rozii normale. Paloarea poate fi generată de reducerea cantităţii de hemoglobină din capilarele dermice (anemie, vasoconstricţie), sărăcirea în capilare a dermului (hipogonadism) şi de îngroşarea tegumentului datorită infiltraţiei edematoase sau mixedematoase.

Paloarea constituie principalul semn al anemiei şi se constată atât la nivelul tegumentelor cât şi la mucoasele conjunctivală, bucală, labială şi lingual şi are diferite nuanţe în funcţie de etiologia anemiei. Astfel:

- paloarea marcată (albă ca varul) se constată în anemia acută posthemoragică;
- paloarea albă cu nuanţă verzuie în anemia sideropenică a tinerelor fete (cloroza);
- paloarea cu nuanţă gălbuie ca ceara, în anemia prin deficit de vitamină B_{12} şi acid folic;
- paloarea cu nuanţă cenuşie în anemiile toxice;
- paloare cu nuanţă galben - pai în anemia din cancerul gastric;
- paloare şi icter scleral în anemia hemolitică;
- paloare galben-murdar în anemia insuficienţei renale cronice;
- paloare "cafea cu lapte" în anemia endocarditei lente.

Paloarea prin vasoconstricţie este determinată de nivelul crescut al catecolaminelor plasmatice, fiind întâlnită în şocul traumatic şi cardiogen, în hipertensiunea arterială paroxistică din feocromocitom, în accesele anginoase şi în spaimă. Paloarea prin infiltrarea tegumentelor asociată anemiei se constată în mixedem. La bolnavii renali paloarea este datorată edemului şi anemiei asociate. Paloarea prin hipodezvoltarea capilarelor dermice se constată în hipogonadismul masculin.

Icterul. Coloraţia galbenă a tegumentelor, mucoaselor şi umorilor, determinată de creşterea valorilor bilirubinei serice (valoarea normală 1 mg% sau 10 mg ‰). La creşterea bilirubinei în jur de 20 mg ‰ apare subicterul conjunctival, mai intens la nivelul fundului de sac inferior, ce diminuă în intensitate către limbul cornean şi, sublingual, la nivelul mucoasei. Creşteri peste 30 mg ‰ ale bilirubinei fac evidentă coloraţia icterică la nivelul tegumentelor. Icterul este cu atât mai accentuat cu cât titrul bilirubinei este mai crescut, deşi nu există un paralelism absolut între titrul bilirubinei serice şi coloraţia constatată clinic din două motive: modificările observate de la o zi la alta sunt adeseori datorate modificării de iluminare, de unde necesitatea de examinare a icterului numai la lumina zilei şi, pe de altă parte, în regresiunea sindromului icteric,

pigmenţii biliari persistă în piele mai multe zile şi chiar mai multe săptămâni, în raport cu scăderea bilirubinei.

De asemenea, la valori egale ale bilirubinei serice, hiperbilirubinemia directă dă o coloraţie icterică mai intensă. Coloraţia icterică nu dispare la digitopresiune, deci prin golirea de sânge a capilarelor.

Există patru tipuri semiologice de icter:

- **icterul flavinic**, de nuanţă galben deschis, întâlnit de obicei în icterele hemolitice, culoarea rezultând din amestecul palorii caracteristice anemiei cu galbenul caracteristic icterului;
- **icterul rubinic** în care coloraţia este galben-roşcată, portocalie (asocierea coloraţiei icterice la congestia activă a capilarelor tegumentelor), apare în angiocolite şi spirochetoza ictero-hemoragică;
- **icterul verdinic** a cărui nuanţă verzuie rezultă din transformarea bilirubinei în biliverdină, caracteristic icterelor mecanice şi hepatocelulare grave;
- **icterul melas sau icterul negru** realizează o coloraţie verde brună prin reţentia foarte importantă de pigmenţi biliari şi biliverdină în tegumente. Este caracteristic cancerului de cap de pancreas şi colangiocarcinoamelor.

Etiologic, icterele se împart în trei categorii:

- **ictere hemolitice,** generate de exagerarea hemolizei (fiziologică sau patologică), caracterizate prin icter moderat, cu nuanţă palidă în raport cu intensitatea anemiei, splenomegalie, scaune pleiocrome şi urini clare. Biologic se caracterizează prin hiperbilirubinemie liberă (neconjugată sau indirectă), anemie, stercobilinogen fecal crescut, urobilinogen crescut, probe hepatice normale;
- **ictere hepatocelulare** determinate de leziuni hepatocelulare ce realizează comunicări între capilarul biliar şi sinusoidul hepatic, cu inversarea polarităţii secretorii biliare a hepatocitului. Se întâlnesc în hepatita epidemică, hepatita cronică şi ciroza hepatică. Clinic realizează ictere de intensităţi diferite cu prurit, scaune adeseori hipocrome, urini hipercrome datorită eliminării de bilirubină şi urobilinogen, iar probele biologice evidenţiază alterarea testelor funcţionale hepatice;
- **icterele mecanice sunt** caracterizate prin coloraţie intensă a sclerelor şi tegumentelor, prurit cutanat persistent, hepatomegalie de consistenţă elastică, scaune acolice şi urini hipercrome, datorită eliminării bilirubinei şi a sărurilor biliare, cu absenţa urobilinogenuriei. Biologic se constată creşterea bilirubinei directe sau conjugate, a enzimelor de retenţie biliară (fosfataza alcalină, leucinaminopeptidaza, 5-nucleotidaza), a colesterolului, a colalemiei, dar cu teste de hepatocitoliză, inflamaţie mezenchimală şi insuficienţă hepatocelulară în limite normale la debut. Se întâlneşte în obstrucţiile căilor biliare extrahepatice datorită cauzelor

benigne (litiaza) sau maligne (colangiocarcinoame sau neoplazii de cap de pancreas).

Coloraţia icterică trebuie deosebită de coloraţia galbenă produsă accidental sau voluntar în urma ingestiei de atebrină, situaţie în care lipsesc celelalte semne clinice şi biologice de icter. Icterul trebuie deosebit, de asemenea, de *caroţinoză*, determinată de acumularea de caroteni în piele, coloraţia galbenă fiind localizată predominant la nivelul palmelor şi plantelor. Apare la cei cu regim alimentar bogat în caroteni, în diabet, mixedem, insuficienţă renală şi hepatică.

Cianoza reprezintă coloraţia albastră violacee a tegumentelor şi mucoaselor, mai evidentă la nivelul extremităţilor, pomeţilor, bărbiei, nasului, buzelor, pavilioanelor urechilor. Cianoza dispare la presiune ceea ce demonstrează că este produsă de o modificare în coloraţia sângelui. Această manevră deosebeşte cianoza adevărată de pseudocianoză, în care coloraţia tegumentelor este dată de depunerea sărurilor de aur (crisiază), de argint (argiroză) sau de arsenic (melanoză arsenicală). Termenul de cianoză se referă la *cianoza hemoglobinică*, datorată creşterii în sângele capilar a hemoglobinei reduse.

În mod excepţional, coloraţia cianotică poate fi generată de prezenţa în sânge a unor derivaţi anormali de hemoglobină, situaţie care defineşte *cianoza hemiglobinică*.

Cianoza hemiglobinică recunoaşte două varietăţi:

a) prin *excesul de methemoglobină*, ce determină culoarea brun maronie a sângelui. Methemoglobinemia poate fi:

- idiopatică, cu caracter familial, datorită prezenţei hemoglobinei M (care se identifică prin electroforeza hemoglobinei);
- datorată unui deficit de reductază eritrocitară;
- methemoglobinemia idiopatică paroxistică nefamilială, ce apare la femei în cursul ciclului menstrual;
- methemoglobinemie toxică după abuz de: nitriţi, fenacetină sau tratament cu sulfamide.

b) prezenţa în *exces* în sânge a *sulfhemoglobinei*, situaţie întâlnită la bolnavii cu afecţiuni hepatice sau intestinale, din care cauză este denumită şi *cianoză enterogenă autotoxică*.

Cianoza hemoglobinică, sau cianoza propriu-zisă, este rezultatul creşterii cantităţii de hemoglobină redusă peste 5 g % în sângele capilar. Exprimă hipoxemia şi mai puţin fidel gradul hipoxiei. Evidenţa cianozei este dependentă de cantitatea de hemoglobină totală. Astfel, un poliglobulic cu 18 g % hemoglobină exprimă mai uşor cianoza, în timp ce un anemic, la care cantitatea de hemoglobină este în jur de 5-6 g %, nu prezintă cianoză.

Cianoza se clasifică în:

I. Cianoză generalizată :

a) prin tulburări în circulaţia pulmonară;

b) consecutivă unui şunt dreapta - stânga la nivel cardiac;

c) cianoză periferică de staza.

a) în cadrul cianozei generalizate, *cianoza de cauză pulmonară* constituie un semn principal al insuficienţei respiratorii cronice, traducând oxigenarea incompletă a sângelui în capilarele pulmonare, produsă prin tulburări de ventilaţie, difuziune sau perfuzie, sau a asocierii acestor mecanisme. Desaturarea în oxigen a sângelui arterial determină o cianoză generalizată, proporţională ca intensitate de culoare cu gradul desaturaţiei, ce interesează şi organele intens arterializate ca limba şi mucoasa bucală. Cianoza este caldă şi manevra de frecare a lobului urechii pentru producerea unei hiperemii locale nu o modifică. Administrarea de oxigen diminuă intensitatea cianozei.

b) *cianoza generalizată centrală prin şunt intracardiac dreapta - stânga*. Un exemplu îl constituie cianoza tetralogiei şi pentalogiei Fallot, în care pe lângă şuntul dreapta-stânga există şi o reducere a perfuziei pulmonare. Cianoza foarte intensă, generalizată, caracterizează copiii încă de la naştere, care au aspectul tipic de "blue babies" (copii albaştri). Hipocratismul digital, poziţia caracteristică de squatting (ghemuit) şi tulburările de dezvoltare somatică sunt caracteristice. Cianoza prin şunt nu este influenţată de administrarea oxigenului.

c) *cianoza periferică de stază* este caracteristică insuficienţei cardiace drepte şi globale. Este o cianoză ce predomină la extremităţi, rece, nu apare la nivelul mucoasei bucale şi limbă şi dispare prin frecarea lobului urechii, deosebindu-se astfel de cianoza centrală de cauză pulmonară. Cianoza de stază este datorată reducerii debitului cardiac, cu încetinirea circulaţiei periferice, şi desaturării excesive în oxigen a sângelui capilar.

II. Cianoza localizată apare datorită desaturării excesive în oxigen a sângelui capilar, prin reducerea circulaţiei arteriale şi/sau încetinirii circulaţiei veno-capilare într-un anumit teritoriu. Se realizează aspectul tipic, al *acrocianozei*, cu extremităţi reci şi hiperhidrotice, cu accentuarea fenomenelor la expunerea la frig.

Tipuri particulare de cianoză localizată se constată în:

1. *livedo reticularis* în care dispunerea în reţea a cianozei dă un aspect cunoscut sub numele de *cutis marmorata*;
2. *livedo racemoza* caracteristică lupusului eritematos diseminat şi poliartitei nodoase;
3. cianoza cu aspect reticular localizată la nivelul peretelui abdominal în pancreatita acută;
4. cianoza periferică localizată la un membru cu ischemie arterială sau tromboflebită profundă în care coexistă în spasm arterial (*phlegmatia coerulea dolens*).

2.3.11.2. MODIFICĂRI DE PIGMENTARE CUTANATĂ

Culoarea normală a pielii este dată de prezenţa principalului pigment, melanina, sintetizată în celulele din stratul bazal al epidermului, denumite

melanocite. Sinteza melaninei este controlată de axul hipofizo-suprarenal şi, în special, de melanostimulatorul hipofizar. Hormonii suprarenali reprezintă antagoniştii hormonului melanostimulator hipofizar. Numărul de melanocite este egal la toate rasele, variabilă fiind numai cantitatea de granule de melanină din interiorul lor. Melanocitele au o repartiţie inegală la nivelul suprafeţei corpului, predominând în axile, areolele mamare, coate, regiunea genitală, genunchi. În afara melaninei, în tegumente se mai găsesc melanoidul, carotenii (alfa, beta, gama şi criptoxantina), hemoglobina intravascular şi, în condiţii patologice, hemosiderina, sărurile de aur, argint, arsen. Un rol în pigmentogeneză ar reveni şi hormonilor sexuali.

Hiperpigmentările cutanate pot realiza o repartiţie difuză, regională sau circumscrisă.

(1) Hiperpigmentările cutanate cu *caracter difuz* sunt reprezentate de melanodermia addisoniană şi hemocromatoza.

a) *Melanodermia addisoniană* este o hiperpigmentare ce interesează pielea şi mucoasele, mai accentuată la nivelul zonelor expuse la soare, faţă şi extremităţi, care iniţial se dezvoltă la nivel mamelonar, în axile, organe genitale externe, pliuri palmare, linie albă, cicatrici, zone de fricţiune sau expunere traumatică şi la nivel de mucoase: labială, gingivală şi jugală. Pigmentarea are un aspect tipic, maroniu–brună, asemănătoare cojii de pâine prăjită la care se asociază simptomele şi semnele caracteristice bolii: astenia, fatigabilitatea extremă, hipotensiunea arterială, inapetenţa, greaţa, vărsăturile, diareea, scăderea ponderală. Biologic se constată hiponatremie, hiperkaliemie, scăderea eliminării urinare de 17-ceto şi 17-hidroxisteroizi. Boala Addison este produsă de insuficienţa corticosuprarenală condiţionată imunologic, consecutiv metastazelor canceroase locale sau tuberculozei. În formele autoimune se poate asocia cu vitiligo.

b) *Hemocromatoza (diabetul bronzat* sau *ciroza pigmentară)* se caracterizează prin triada melanodermie, ciroză şi diabet zaharat. Atingerea plurivisceralĂ interesând cordul, pancreasul, ficatul, gonadele este datorată tezaurizării fierului sub formă de hemosiderină în organele afectate. Melanodermia este datorată depunerii de hemosiderină care, local, stimulează melanogeneza. Tegumentele au culoarea cenuşiu-metalică ca ardezia, pigmentarea predominând la nivelul feţei, gâtului, feţelor de extensie ale membrelor, organelor genitale şi mucoasei.

Hiperpigmentări generalizate de intensitate mai redusă în raport cu cea realizată de boala Addison şi de hemocromatoză pot apare în acromegalie, consecutiv tratamentului cu ACTH, în denutriţie, în caşexie, în bolile renale, în afecţiunile hepatice, în amenoreea primară şi în melanoza vagabonzilor, în care hiperpigmentarea ar fi datorată unui produs toxic secretat de păduchi, la care se adaugă efectul local al leziunilor de grataj şi carenţele alimentare multiple.

Melanoza vagabonzilor se localizează frecvent la nivel cervical şi interscapulovertebral. Melanozele de cauză medicamentoasă sau toxică sunt

induse de tratamentul cu preparate de arsen, aur, bismut, tetraciclină, clorpromazină şi amiodaronă sau după intoxicaţia cronică cu săruri de argint sau mercur.

(2) ***Hiperpigmentările regionale*** interesează electiv anumite zone ca de exemplu faţa în *masca gravidică* sau cloasma gravidică. Această mască poate apare independent de sarcină în tumori ovariene, afecţiuni genitale cronice, anemie şi consecutiv utilizării de anticoncepţionale. Hiperpigmentarea ia aspectul unor pete cu contur neregulat şi cu dispoziţie simetrică, predominant la nivelul regiunii maseterine, geniene şi frunţii. În hipertiroidie se constată o pigmentare maroniu-închisă perioculară, cunoscută ca semnul Jellineck. În pelagră şi porfirie se constată prezenţa unei hiperpigmentări maronii sub formă de pete, cu contur neregulat şi tendinţă la confluenţă, localizate la nivelul părţilor expuse luminii solare: faţă şi suprafaţa dorsală a mâinilor. În carenţe vitaminice şi sindrom de malabsorbţie se constată o hiperpigmentare generată de confluenţa a numeroase pete mici pigmentare, situate la nivelul feţei, respectând bărbia, nasul şi regiunea perioralĂ. Această pigmentare în care este implicată şi intervenţia unor factori psihici este cunoscută ca melanoză Riehl.

O hiperpigmentare regională, interesând areolele mamare, este caracteristică cancerului de prostată tratat cu estrogeni. În insuficienţa circulatorie venoasă cronică a membrelor inferioare se constată apariţia unei pigmentări de culoare ocră maroniu-violacee, realizând *dermita ocră Favre–Chasse*, datorată acumulării locale de hemosiderină, pigment ce rezultă din degradarea hemoglobinei extravazate şi nereabsorbite datorită tulburării circulatorii venoase.

O hiperpigmentare regională particulară este realizată de *acantosis nigricans*. Hiperpigmentarea este însoţită de hiperkeratoză şi interesează regiunile axilare şi anogenitale, unde se constată un aspect de placarde de coloraţie neagră, ca pudrate cu cărbune. Acantosis nigricans apare în: boli endocrine (gigantism, acromegalie, nanism), diabet zaharat; poate fi observat ca sindrom paraneoplazic în cancerul bronhopulmonar şi alte cancere viscerale şi ca manifestare cutanată evocatoare pentru SIDA.

(3) ***Hiperpigmentările circumscrise*** îmbracă aspectul de *efelide (pistrui)* sau de *nevi pigmentari*, constituiţi la rândul lor fie din pete de dimensiuni mai mari, realizând *nevii plani*, sau din tumorete ce apar sub formă de *lentigouri* (alunite) şi *nevi verucoşi pigmentari*. În neurofibromatoză (boala Recklinghausen) se constată prezenţa de *nevi pigmentari multipli* cu caracter de pete "cafea cu lapte", tumorete în "buton de sonerie", de dimensiuni variate, repartizate inegal pe suprafaţa corpului, tumori perineurale şi uneori asociate manifestărilor cutanate, feocromocitomul şi tulburările psihice.

În scleroza tuberoasă (epiloia sau boala Bourneville), caracterizată prin angiofibroame ale feţei, epilepsie, întârziere mentală, bolnavii prezintă macule hipopigmentate în "frunză de arţar" şi macule hiperpigmentate "cafe-au-lait"

galben-maronii, fibroame gingivale, anomalii oculare, fibroame periunghiale (tumori Könen).

În sindromul Albright se constată prezența *petelor pigmentare* limitată la jumătate de corp, asociată cu pubertate precoce și chisturi osoase.

O formă particulară de hiperpigmentare circumscrisă o realizează *nevul fuscoceruleu oftalmo-maxilar Ota*, caracterizat prin prezența unei pigmentări albăstrui, plane, în teritoriul trigemenului, periocular, cu hemiatrofie facială și glaucom.

În sindromul Peutz-Jeghers se constată prezența a numeroase pete mici sau lentigouri cu diametrul de 1-5 mm, dispuse perioral, în jurul nasului, ochilor, la nivelul mucoasei bucale, genitale și anale. Se asociază cu polipoza digestivă.

Lentiginoza periorificială sau sindromul LEOPARD asociază *lentigouri* (L), tulburări de conducere obiectivate EKG (E), ochi îndepărtați (O), stenoza arterei pulmonare (P), anomalii genitale (A), întârziere în creștere (R) și surditate (D).

Melanomul malign apare ca nev de culoare neagră cu tendință la extindere, la ulcerație și la metastazare în tegumente și la distanță.

Hipocromiile cutanate pot fi *difuze*, ca în albinism, boală transmisă autosomal recesiv, caracterizată printr-un deficit de tirozinază datorită căruia nu se sintetizează melanina. În consecință, pielea este deschisă la culoare, părul aproape alb, irisul transparent lăsând să se vadă coroida intens vascularizată. Se însoțește de nistagmus, fotofobie și, uneori, oligofrenie și epilepsie.

Hipocromiile cu caracter *regional*. *Vitiligo* realizează *discromii cutanate* în care zone depigmentate, dispuse simetric, sunt înconjurate de zone hiperpigmentate. Boala se datorește deplasării melanocitelor. Vitiligo se poate însoți cu afecțiuni oculare caracterizate prin coroidită și dezlipire de retină (sindromul Harada) sau, mai frecvent, cu boala Basedow și boala Addison. Consecutiv intoxicației cu benzilhidrochinonă, la fotografi poate apare un albinism profesional. ***Depigmentări circumscrise*** pot apare în teritoriul erupției zosteriene sau în teritoriul unei cicatrici.

2.3.11.3. ERITEMUL CUTANAT

Eritemul cutanat este exprimat printr-o colorație roșie vie sau uneori roșie violacee, care dispare la digitopresiune: este expresia capilarodilatației sau hiperemiei difuze generalizate sau localizate.

Eritemele generalizate sunt reprezentate de eritemul rujeolic sau morbiliform, constituit din *macule*, ce apare inițial la nivelul feței și ulterior se generalizează, rămânând predominent la nivelul capului și trunchiului. Erupții eritematoase asemănătoare realizează unele intoxicații medicamentoase și luesul secundar.

În carcinoidul intestinului subțire se constată un eritem difuz, de culoare roșie vie sau roșie violacee, denumit *flush*, care durează câteva minute, se repetă de mai multe ori în cursul unei zile și se însoțește de diaree și hipotensiune.

În bolile contagioase, instalarea erupției tipice este precedată de o fază de eritem difuz și fugace deaumit *rash*. În unele alergodermii medicamentoase și în leucemia limfatică cronică se constată un eritem difuz însoțit de descuamație (eritrodermie exfoliativă), realizând "omul roșu" al lui Hallopeau.

Eritemele figurate în formă de inele sau arcuri de cerc se constată în reumatismul articular acut (*eritem Leiner*), sunt localizate la nivelul trunchiului, fiind adeseori roz-palide și dificil de remarcat.

Dintre ***eritemele localizate***, *eritemul palmoplantar* al ciroticilor e caracterizat prin localizarea la nivelul eminențelor tenară, hipotenară și, mai rar, la nivelul pulpei degetelor; prezintă, pe un fond eritematos palid roziu, pete de culoare roșu aprins, realizând un desen asemănător cu al granitului.

Alte eriteme localizate sunt *eritemul pelagros*, ce apare în zonele expuse luminii solare (lucită), *eritemul de menopauză* asociat bufeurilor, *eritemul fiziologic* ce apare emoțional și pudic.

2.3.11.4. HEMORAGIILE CUTANATE

Hemoragiile cutanate se manifestă ca *peteșii, echimoze, hematoame*.

Peteșia apare ca o pată de culoare roșie violacee, cu diametrul între 1 și 3 mm, care nu dispare la digitopresiune, fiind determinată de extravazarea sângelui în piele. Uneori peteșiile se grupează liniar realizând *vibices*, asemănătoare urmei lăsate de lovitura de bici. Peteșiile și vibices apar în sindroamele hemoragipare prin defecte vasculare și trombocitare.

Echimozele sunt pete cu dimensiuni variabile, de culoare roșu-violacee, care nu dispar le digitopresiune, fiind datorate extravazării sângelui în hipoderm. Evoluează cu modificarea culorii către verde, apoi galben și apoi dispar. Apariția lor este legată de traumatisme, având valoare semiologică deosebită:

- în fractura bazei craniului, echimoza se dispune periocular "în ochelari";
- în fractura capului humeral, pe fața internă a brațului;
- în fractura de femur, pe fața internă a coapsei.

Echimozele care apar spontan sau consecutiv traumatismelor minime sunt caracteristice deficitelor de hemostază congenitale și dobândite.

Hematomul reprezintă o acumulare de sânge la nivel hipodermic ce determină constituirea rapidă a unei formațiuni tumorale. Exemple sunt hematoamele ce apar după traumatisme, sau după puncția venoasă sau arterială. Uneori hematoamele apar la nivelul structurilor profunde în mușchi, viscere, situație întâlnită în tulburări de coagulare ereditare sau dobândite.

2.3.11.5. ERUPȚIILE CUTANATE

În afara erupțiilor maculare discutate anterior, la nivelul pielii pot apare *leziuni papuloase, erupții veziculare, telangiectazii, hemangioame, tuberculi, noduli* și *tumori cutanate*.

Papula se definește ca o leziune reliefată, bine conturată, cu diametrul de 2-4 mm, cu caracter rezolutiv. Cel mai banal exemplu de papulă este cel al

papulei urticariene, denumită popular „blândă" datorită suprafeței catifelate. Apare ca o erupție localizată, cu tendință la generalizare și confluență, în cadrul afecțiunilor alergice produse de alergeni de contact, alimentari și medicamentoși. Leziunea este tipic definită ca eritemopapuloprurigînoasă, datorită pruritului intens ce o însoțește. O leziune cu caracter papulos se constată în *dermografism*, unde imprimarea unor linii sau desene pe tegument, cu ajutorul unghiei sau a unui stilet cu vârful bont, determină apariția unor dungi reliefate de culoare roșie (produse prin reflex de axon). Situația se întâlnește în distonia neurovegetativă și în meningita (dunga meningitică Trousseau).

Apariția unor leziuni papuloase cu caracter de placarde eritematoase, pe suprafața cărora se constată deșeuri sub formă de fragmente de epiteliu cornificat, denumite *scuame*, este caracteristică micozelor cutanate. Așa de exemplu, Epidermophyton Inghinocruralis determină placarde eritemato-scuamoase, pruriginoase, mărginite de vezicule și situate în regiunea inghino-genitală. Leziuni asemănătoare, dar lipsite de caracterul pruriginos și de vezicule în periferie, sunt date de ciuperca Microsporum minutissimus. Pitiriazis versicolor produce, de asemenea, pete eritemato-scuamoase de culoare brun gălbuie sau roșietică, dispuse la nivel toracic. Apare la persoanele cu hiperhidroză.

O formă deosebită de erupție cu caracter papular o reprezintă *verucile*, denumite *negi* și care sunt de fapt papiloame cu hipercheratoză. Sunt reprezentate de mici tumorete localizate predominent la mâini, de etiologie virotică.

Cheratozele și ***cheratodermiile*** grupează afecțiunile caracterizate prin hiperplazia stratului cornos. Pot realiza aspectul *generalizat* ca în *ihtioză*, boală determinată genetic, sau apărând ca sindrom paraneoplazic. Cheratodermiile localizate, cu sediul frecvent palmo-plantar (*tiloza*), apar în unele sindroame genetice sau sunt asociate neoplaziilor colorectale, blenoragiei, climacteriului. În avitaminoza A și C se constată o *hipercheratoză foliculară* dând aspectul de "piele de găină".

Telangiectaziile sunt dilatații ale vaselor mici ale pielii (localizate la nivelul pometilor) după expunerea îndelungată la soare și vânt, la indivizii pletorici, în sindromul carcinoid și în ciroza hepatică unde au apectul de desen de bancnotă. Telangiectaziile interscapulovertebrale traduc prezența unei adenopatii mediastinale (semnul Turban), la nivelul primelor vertebre toracice sunt caracteristice tuberculozei pulmonare apicale (semnul Francke), iar dispoziția lor cu caracter dendritic la baza hemitoracelui se întâlnește în emfizem, cancer pulmonar și pahipleurite (ghirlandă Sahli).

Hemangioamele reprezintă tumori vasculare, unele mici, proeminente, angioame capilare de culoare roșie aprinsă ce dispar la digitopresiune și a căror topografie este în teritoriul cavei superioare. Nu au o semnificație diagnostică precisă și sunt denumite nevi rubini. *Steluțele vasculare* sau *angioamele arahneiforme (Spider nevi)* sunt mici tumorete vasculare cu aspect stelat, constituite dintr-un vas central (arteriolă) de la care pornesc ramificații sinuoase, pulsatile, care dispar la presiunea vasului central. Sediul lor de elecție este la

nivelul feței și toracelui, în jumătatea superioară, presternal și interscapulovertebral. Prezența lor este patognomonică pentru insuficiența hepatică generată de ciroze sau hepatite cronice agresive. Ca elemente izolate, pot apare la femeile cu hiperfoliculinemie și în cursul sarcinii. ***Angioamele plane*** apar ca pete de culoare roșu închis, cu localizare variată și dispărând la apăsare. Localizarea lor în teritoriul trigemenului le situează în cadrul angiomatozelor encefalo sau oculotrigeminale (sindrom Sturge-Weber) în care coexistă un angiom cerebral controlateral angiomului cutanat.

Angioamele cavernoase realizează aspectul unor tumori cu suprafață neregulată de culoare roșie violacee, localizate în special la față și lipsite de corespondent visceral.

Tuberculii reprezintă formațiuni reliefate, cu diametrul de 0,5-1 cm., situate profund în derm; se întâlnesc în tuberculoza cutanată, în lepră și în lues.

Nodulii constituie formațiuni cu diametrul între 2 și 5 cm., de consistență dură, situate la limita între epiderm și derm, în derm sau în hipoderm. În eritemul nodos nodulii sunt dermo-hipodermici, au diametrul de 1-3 cm., sunt situați pe suprafața externă a gambelor și în evoluția lor, tegumentul supraiacent trece de la culoarea roșie la cea violacee, apoi la cea verde și, în fine, la culoarea galbenă și revine la normal. Spre deosebire de tuberculi, care pot ulcera, nodulii din eritemul nodos nu supurează și nu ulcerează și mai apar în tuberculoza primară, în infecțiile streptococice, ca reacție de sensibilizare la unele medicamente, în sarcoidoză și în lupusul eritematos diseminat. Nodulii Osler sunt formațiuni mici, cu diametrul de 1-3 mm., de culoare roșie, foarte dureroși, cu sediul de elecție la nivelul pulpei degetelor, subungheal și palmar, cu evoluție rapid rezolutivă, fără tendință la supurație sau ulcerație. Apar în endocardita bacteriană subacută. Nodulii Meynet sunt localizați hipodermic, pe fața de extensie a articulațiilor mari sau la nivelul tendoanelor, de consistență fermă, dureroși. Sunt caracteristici pentru reumatismul poliarticular acut. În poliarterita nodoasă apar noduli subcutanați la nivelul membrelor. În gută se constată prezența unor noduli la nivelul pavilionului urechii care conțin depozite de acid uric.

2.3.11.6. TUMORILE CUTANATE

Tumorile cutanate benigne

În cisticercoză se constată apariția a numeroase formațiuni subcutanate, de consistență dură, cu dimensiuni variind între 3 și 5 mm., dispuse în special la nivelul membrelor. De asemenea, unele cancere ca cel pulmonar, renal, mamar, gastric și uterin pot da metastaze cutanate sub forma unor tumorete de consistență dură care au tendința la ulcerație. În hipercolesterolemie se constată prezența la nivelul pleoapei superioare și inferioare a unor depozite lipidice, de culoare galbenă portocalie, reliefate, cunoscute sub denumirea de *xantelasmă*. Uneori sunt însoțite de prezența unor formațiuni tumorale, de aceeași compoziție

și consistență, la nivelul fețelor de extensie ale membrelor, în lungul tendoanelor și pe fese, numite *xantoame eruptive*.

Chistul epidermoid (sebaceu) realizează formațiuni unice sau multiple, hemisferice, în jurul foliculului pilosebaceu, de culoarea pielii sau albe, nedureroase și mobile pe planurile profunde, cu dimensiuni de la câțiva mm. la 5 cm. Se pot inflama și supura.

Cheloidul apare consecutiv unei leziuni cutanate, cu aspectul unei leziuni fibroase hipertrofice, reliefate, de culoare roșietică, cu tendință la expansiune.

Dermatofibromul (fibromul în pastilă) apare ca o tumoră de dimensiuni reduse, sub 1 cm., de formă lenticulară, consistență fermă, unică, de culoare maronie, nedureroasă.

Fibromul moale: tumoră pediculată cu suprafață plicaturată, de culoarea tegumentului, cu dimensiuni mici, de câțiva mm., are sediul de elecție la nivelul gâtului și jumătății superioare a trunchiului.

Tumorile cutanate maligne

Carcinomul bazocelular apare ca noduli rotunzi, translucizi, adeseori ulcerați, situați în 2/3 superioare ale feței, la nivelul pavilionului urechii și segmentelor superioare ale toracelui; metastazele apar tardiv, la 9 ani de la debut.

Carcimomul spinocelular este o tumoră ce afectează tegumentele și mucoasele, cu localizare frecventă la nivelul capului (buzei inferioare) și gâtului, cu aspect ulcerat sau conopidiform, cu tendință rapid invazivă și metastazantă în ganglionii regionali.

2.3.11.7. PIERDERI DE SUBSTANȚĂ CUTANATE

Ulcerațiile reprezintă pierderi de substanță ce interesează tegumentul în profunzime, realizate spontan și cu tendință la extindere. Spre deosebire de ulcerație, *eroziunea* se definește ca o pierdere de substanță interesând straturile superficiale ale pielii, care se vindecă fără cicatrici. ***Exulceratia*** reprezintă o pierdere de substanță superficială situată la nivelul mucoaselor. Ulcerațiile caracterizează sindromul de ischemie periferică, insuficiența veno-limfatică cronică, infecțiile cutanate, gomele ulcerate.

Ulcerul perforant plantar prezintă o ulcerație neurotrofică, indoloră, ce apare în diabetul zaharat, în tabes și în siringomielie.

Realizează un crater emisferic, cu pereți regulați, secreția eliminată fiind în cantitate redusă și cu miros respingător. Este situat plantar la nivelul călcâiului sau a extremității primului și celui de-al V-lea metatarsian.

Ulcerele arteriale apar pe fondul arteriopatiei aterosclerotice stenozante și trombozante a membrelor inferioare. Sunt localizate la nivelul degetelor, calcaneului, feței externe a maleolei. Forma lor este neregulată, pereții sunt anfractuoși, acoperiți de zone necrotice și depozite albicios-galbene. Sunt dureroase și cu tendință la extindere. Tegumentele adiacente sunt reci.

Ulcerele venoase au sediul de elecție la nivelul maleolei interne, apărând ca leziuni unice sau multiple, cu suprafețe și profunzimi variabile, cu margini neregulate, indurate, cu baza de culoare roșie, constituită din țesut de granulație și secreție seroasă sau purulentă. Este frecventă suprainfecția bacteriană și/sau micotică. Sunt însoțite de edem inflamator și limfatic al gambei, dermită ocră de tip Fayre-Chasse, dermo-epidermită eczematiformă, celulită indurativă. După vindecare, ulcerele varicoase lasă o cicatrice alb-sidefie, dură, deprimată.

Cicatricea este expresia reparatorie a unei leziuni tegumentare profunde dermo-hipodermice și este formată din țesut conjunctiv. Tegumentul supraiacent cicatricei este atrofic. Uneori la nivelul tegumentelor se constată prezența unor cicatrici neregulate, cu aderență la formațiunile aponevrotice sau osoase din profunzime. Ele sunt consecința vindecării unui traiect fistulos, așa cum se constată în tuberculoza osoasă, osteoperiostita sifilitică și osteomielita cronică.

2.3.11.8. ATROFIILE CUTANATE

Atrofiile cutanate realizează subțierea și pierderea elasticității tegumentelor, cu accentuarea fenomenelor de descuamație furfuracee. O formă particulară de atrofie cutanată o constituie *vergeturile*, ce apar ca atrofii liniare, în urma ruperii fibrelor elastice din derm. Aspectul clinic este al unor benzi sidefii cu tegumente subțiate și se constată la femei în sarcină, în boala și sindromul Cushing, după tratamentul cu cortizon, ACTH, sau în sindromul ascitic. Vergeturile recente sunt de culoare roz datorită vascularizației abundente a dermului subiacent. *Sclerozele cutanate* realizează o îngroșare a tegumentului și o pierdere a supleții acestuia care împiedică obținerea unui pliu cutanat. Procesul se localizează la nivelul feței unde dă aspectul tipic de "icoană bizantină" și la degete (sclerodactilie).

O formă particulară o constituie *sclerodermia liniară* ce realizează scleroze liniare, în bandă, dispuse paramedian la nivel frontoparietal, în „lovitură de sabie", torace sau membre.

2.3.11.9. MODIFICĂRI ALE SECREȚIEI SUDORALE

Diminuarea până la dispariție a secreției sudorale denumită ***anhidroză*** poate fi generalizată, în atrofiile cutanate și sindromul Christ-Siemens, sau localizată la jumătate de față, ca în sindromul Claude-Bernard-Horner.

În sindromul Christ-Siemens este prezentă anhidroza, prin absența dezvoltării glandelor sudoripare și sebacee, hipotricoza generalizată și anodonția (absența parțială sau totală a dinților). Sindromul este ereditar, cu transmitere recesivă, interesând doar descendenții de sex masculin. Se poate asocia cu nas în șea, proeminența arcadelor sprâncenare și a bărbiei, malformații ungheale și retard intelectual.

Exagerarea secreției sudorale, denumită ***hiperhidroză*** sau ***hiperdiaforeză,*** se localizează:

- palmo-plantar la persoanele cu distonie neurovegetativă;

- la nivelul extremităților superioare în sindromul Raynaud;
- pe jumătatea de cap interesată în migrenă;
- în teritoriul auriculo-temporar în sindromul Frey (grupează roșeață, căldură și sudorație paroxistică în regiunea parotidiană prin interesarea nervului auriculo-temporal);
- la nivelul capului și feței, în cursul meselor, la diabeticii cu neuropatie vegetativă.

Hiperhidrozele generalizate caracterizează stările septicemice, supurațiile pulmonare cronice, tuberculoza pulmonară cavitară, coma hipoglicemică, șocul cardiogen și colapsul.

2.3.11.10. SEMIOLOGIA UNGHIILOR

Afecțiunile unghiilor, numite și ***onicoze***, realizează modificări de:

- ***formă și grosime:***

- *onicogrifoza:* unghiile sunt deformate și iau aspectul de gheară, fiind interesate mai ales unghiile de la nivelul membrelor inferioare; apare ca malformație genetică sau consecutiv tulburărilor circulatorii din sindromul de ischemie periferică, arsurilor și degerăturilor;
- *onicoosteodisplazia:* afecțiune rară, ereditară, cu transmitere autosomal dominantă, caracterizată prin modificări ale unghiilor mâinilor care sunt hipoplazice, fragile, deformate sau absente, asociate cu absența rotulei uni sau bilateral, subluxația capului radial la nivelul articulației cotului, interesare renală cu depozite glomerulare focale de IgM și C_3, heterocromia irisului;
- *unghiile hipocratice* au aspectul „bombat, „în sticlă de ceas", modificând unghiul cu matricea care devine mai mic de 180^0; *hipocratismul digital* se caracterizează prin apariția și a hiperplaziei părților moi, dând aspectul clasic de degete în „băț de toboșar". Uneori pot avea un caracter congenital sau familial sau pot apare secundar unor afecțiuni ca: bronșita cronică, bronșiectazii, abcese pulmonare în faza de cronicizare, cancer bronhopulmonar, teratoame, cardiopatii congenitale cianogene, endocardită bacteriană subacută, anevrism arterio-venos la nivelul membrelor, polipoză intestinală, rectocolită ulcero-hemoragică și ciroză hepatică. Când alături de hipocratismul digital sunt prezente procese de osteoperiostită, cu deformații importante ale articulațiilor interfalangiene și carpometacarpiene, tabloul aparține osteoartropatiei hipertrofiante pneumice Pierre-Marie-Bamberger, fiind o manifestare a sindromului paraneoplazic în cancerul pulmonar sau mediastinal;
- *pahionichia:* îngroșare a unghiilor care poate apare congenital sau, mai frecvent, consecutiv onicomicozelor, psoriazisului, sindromului de ischemie periferică cronică;
- *onicoliză* (desprinderea unghiilor de pe patul ungheal la extremitatea distală sau la marginile laterale) și *onicomadeză* (pierderea totală sau parțială a unghiei prin leziune la nivel proximal): în diabetul zaharat și consecutiv unor infecții localizate la părțile moi sau la falanga terminală;

- în bolile febrile grave și consecutiv șocului cardiogen prelungit, la nivelul unghiilor pot apare șanțuri transversale cunoscute sub numele de șanțurile Reil și Bean.
- în anemia sideropenică unghiile pot deveni plate (*platonichie*), concave (*coilonichie*) sau cu suprafață încrețită și margine ferfenițată (aspect de „frunză veștedă").

- ***culoare:***

- *leuconichia* (unghii de culoare albă, fără delimitare între lunulă și restul unghiei) se întâlnește în: anemie, hipoalbuminemie, afecțiuni hepatice grave, colagenoze, vitiligo, insuficiență renală cronică;
- în infecțiile grave cu bacil piocianic și consecutiv tratamentului cu clorochin, unghiile pot căpăta culoarea albastră;
- în melanomul malign metastazat se constată apariția la nivelul unghiei a unor dungi longitudinale sau transversale de culoare brun-neagră;
- în azotemie se constată aspectul de unghie pe jumătate albă, lipsită de lunulă;
- în hipoalbuminemie și în ciroză pot fi observate benzi unghieale transversale de culoare albă, denumite liniile lui Muehrcke;
- în boala Wilson, lunulele sunt de culoare albastră;
- în onicomicoze, în sindromul Milroy dar și idiopatic, unghiile pot avea colorație galbenă;
- o colorație roșie-violacee apare în tumorile glomice: tumorete subungheale foarte dureroase;
- în endocardita infecțioasă subacută se constată prezența unor hemoragii liniare dispuse subungheal și cunoscute sub denumirea de hemoragii „în aschie".

2.3.11.11. SEMIOLOGIA PĂRULUI

Dispoziția pilozității și abundența ei este guvernată de factori genetici, rasiali și endocrini. Pilozitatea de la nivel axilar și pubian, la ambele sexe, este sub dependența androgenilor minori sau a cataboliților lor hepatici. Pilozitatea masculină este determinată de secreția de testosteron.

Prin ***hipertricoză*** se înțelege dezvoltarea exagerată a părului în zonele normal piloase pentru sexul și vârsta respectivă. Hipertricoza poate apare la ambele sexe congenital sau de cauză dobândită:

- hipertricoză distrofică posterioară sau "coada de faun", asociată spinei bifida și enurezisului;
- hipertricoza pavilionului urechii și conductului auditiv extern asociată aterosclerozei sistemice și ca anomalie genetică transmisă prin cromozomul Y;
- hipertricozele dobândite în care se includ cele apărute la bătrâni la nivelul pavilionului urechii și sprâncenelor, cele consecutive fracturilor, traumatismelor repetate, simpatectomiei, cancerului, tratamentului cu difenilhidantoină și medicamente antiaritmice; hipertricoză facială localizată temporozigomatic se întâlnește în porfiria cutanată tardivă.

Hirsutismul reprezintă dezvoltarea anormală ca abundenţă şi dispoziţie a sistemului pilos, interesând regiuni în mod normal glabre. Hirsutismul se caracterizează prin apariţia pilozităţii faciale de tip masculin (barbă, mustăţi, favoriţi) şi a dispoziţiei romboidale a pilozităţii pubiene (la femei), realizând virilismul pilar. La aceste modificări apar şi alte semne de virilizare ca îngroşarea vocii, comportament masculin, hipertrofia clitorisului. Virilismul pilar apare în tumorile virilizante suprarenale şi ovariene, în ovarul polichistic, după menopauză, consecutiv castrării chirurgicale sau radioterapeutice. Androgenii, spironolactona, anticoncepţionalele şi hormonii anabolizanţi pot, de asemenea, determina virilism pilar. La persoanele tinere de sex feminin, brunete, virilismul pilar poate fi idiopatic. În cancerul pulmonar cu celule mici, cancerul de pancreas şi cancerul de colon se poate observa un hirsutism ca manifestare a sindromului paraneoplazic. La copil, hiperplazia corticosuprarenală, tumorile suprarenale şi hipotalamohipofizare determină apariţia unui virilism pilar, concomitent cu dezvoltarea anormală a gonadei.

Hipotricozele, definite ca o reducere a abundenţei învelişului pilar, pot fi manifestarea unor sindroame genetice ca în sindromul Turner şi Klinefelter. Hipotricozele dobândite apar în ciroză în faza de decompensare (chelia axilară şi abdominală, constituind semnul Chwostek) şi în boala Addison.

Alopecia reprezintă căderea părului de la nivelul scalpului. Chelia comună se numeşte *calviţie* şi apare în senescenţa precoce, în dermatita seboreică şi în hiperandrogenism. În bolile infecţioase grave ca febră tifoidă şi scarlatină pot apărea *alopecii difuze*, cu tendinţa la reparare în curs de trei luni. Alopecii pot apare consecutiv röntgenterapiei şi terapiei cu citostatice. În lues se constată prezenţa unei *alopecii areolare*, cu aspect "în luminişuri".

Albirea precoce a părului se constată familial, în hipertiroidie, în sindromul Cushing, carenţe importante în fier, epilepsie, schizofrenie, traume psihice importante. În cancerul cu diferite localizări, se constată apariţia, în cadrul sindromului paraneoplazic, a unor peri negri şi groşi, cunoscuţi sub numele de peri canceroşi.

2.3.12. SEMIOLOGIA ŢESUTULUI CELULAR SUBCUTANAT

Ţesutul celular subcutanat este reprezentat de hipoderm şi, o serie din procesele ce-l afectează, având sediul dermo-hipodermic sau epidermo-dermo-hipodermic, au fost studiate anterior. Ţesutul celular subcutanat reprezintă o importantă componentă a spaţiului interstiţial, suferind modificări consecutiv tulburărilor metabolismului hidroelectrolitic, ca acumularea de lichid în cadrul stărilor edematoase sau pierderea de lichid în deshidratări. Prin grăsimea conţinută în adipocite, ţesutul celular subcutanat reprezintă o importantă rezervă energetică a organismului (o parte din modificările cantitative şi calitative au fost deja amintite la capitolul referitor la obezitate şi denutriţie), izolator termic şi mecanic al structurilor subiacente.

2.3.12.1. SEMIOLOGIA DEZECHILIBRELOR HIDROELECTROLITICE

Edemul reprezintă acumularea de sodiu şi apă la nivelul ţesutului subcutanat, traducând creşterea localizată sau generalizată a volumului lichidului interstiţial. Acumularea hidrosalină la nivelul ţesutului subcutanat determină deformarea regiunii, cu creşterea ei de volum, ştergerea reliefurilor anatomice normale şi dispariţia pliurilor. La apăsarea regiunii respective, se produce o depresiune persistentă care poartă numele de ***godeu.***

În producerea edemului sunt incriminate cauze locale ca inflamaţia şi procesele alergice şi cauze generale, cu origine renală, hepatică, caşectică, endocrină, medicamentoasă.

Semiologic, regiunea edematiată prezintă tegumentele întinse, lucioase, cu aspect translucid când edemul este recent. Tegumentul este alb în edemul renal, de culoare violacee în edemul cardiac, sau venos şi roşu în edemul inflamator şi alergic. Temperatura locală este crescută în edemul inflamator şi normală în edemul renal, hepatic şi cardiac. Edemul inflamator este dureros spontan şi la palpare, edemul cardiac cronic este dureros la palpare. Restul edemelor sunt indolore. Consistenţa edemului este diferită în funcţie de etiologie. Astfel, edemul inflamator şi edemul prin stază venoasă sunt dure şi lasă cu greutate godeu la apăsare; edemul cronic cardiac şi venos determină proliferarea fibroblastică în derm, ceea ce le conferă o duritate cartonoasă şi aspectul lichenifiat al pielii. În stadiul de rezorbţie a edemului apar fine cute longitudinale, vergeturi şi tegumentele suferă cu timpul, la recidiva edemului, un proces de îngroşare şi creştere în componenta fibroasă a structurilor dermohipodermice.

Instalarea edemelor generalizate este precedată de o fază de retenţie ocultă hidrosalină, detectabilă doar prin cântăriri zilnice ale bolnavului, denumită *faza de preedem.* În această etapă se constată oligurie (scăderea diurezei sub 1000 ml. în 24 de ore), adesea ignorată. Edemele generalizate apar iniţial la membrele inferioare, retromaleolar şi pretibial şi au caracter tranzitoriu, fiind observate în special seara. Ulterior, edemul devine permanent şi interesează gambele în întregime, coapsele, scrotul la bărbat şi labiile mari la femeie, regiunea lombosacrată, abdomenul, extinzându-se la seroasa peritoneală şi vaginala testiculară la bărbat, apoi la nivelul tegumentelor toracice şi cavităţilor pleurală şi pericardică. Această situaţie, în care alături de edeme periferice există ascită, hidrotorax, hidropericard, datorită acumulării de lichid şi la nivelul seroaselor, poartă denumirea de ***anasarcă.*** Lichidul din revărsatele seroaselor este un transsudat (limpede, de culoare galben-verzuie, serocitrin, sărac în proteine:< 3 g%, cu reacţia Rivalta negativă). Trebuie menţionat că prezenţa unor revărsate de natură inflamatorie în cavităţile seroase nu se încadrează în noţiunea de anasarcă.

Căutarea edemului se va face de regulă retromaleolar, prin comprimarea cu ajutorul indicelui sau policelui până la apariţia godeului, pe faţa dorsală a

piciorului, la nivelul feței anterioare a tibiei, feței infero-interne a coapsei deasupra genunchiului, la nivelul peretelui abdominal anterior prin pensarea între două degete a pliului cutanat, prin compresie la nivelul sacrului pentru edemul retrosacrat, la nivelul sternului, feței dorsale a mâinilor, iar pentru aprecierea edemului feței, pensarea regiunii palpebrale la nivelul unghiului extern al ochiului sau compresiunea tegumentelor la nivelul malarului și osului frontal.

2.3.12.2. CARACTERISTICILE SEMIOLOGICE ALE DIFERITELOR TIPURI ETIOLOGICE DE EDEM

Edemul cardiac este un edem gravitațional, predominând decliv, ce apare în a doua jumătate a zilei, cu maximum vesperal, fiind localizat electiv retromaleolar și pretibial și, ulterior, ascensionând către rădăcina membrelor inferioare, abdomen, torace, cavități seroase. Este un edem cianotic și rece, caracteristic pentru insuficiența cardiacă cronică, dreaptă și globală, datorat scăderii debitului cardiac și încetinirii circulației periferice. Este de consistență dură, lăsând cu greutate godeul, și conferă cu timpul un aspect de cartonare și lichenifiere a tegumentelor. În mecanismul său de producere intervin scăderea fluxului sanguin renal și a filtrației glomerulare, creșterea reabsorbției de sodiu prin hiperaldosteronism secundar și scăderea producției de hormon natriuretic. Majoritatea insuficiențelor cardiace globale sunt precedate de o fază de insuficiență ventriculară stângă caracterizată prin dispnee, care poate persista și în etapa de generalizare a edemelor.

Edemul renal

Etiologic există trei tipuri de edem renal:

- *edemul nefritic*, caracteristic nefropatiilor glomerulare însoțite de albuminurie moderată, în care nu este afectată concentrația proteinelor plasmatice și, deci, a presiunii oncotice, cu patogenie insuficient elucidată și în geneza căruia participă deficitul de excreție a sodiului ingerat și capilaropatia difuză;
- *edemul nefrotic* caracterizat prin pierderea importantă de proteine, hipoalbuminemie, scăderea presiunii oncotice și hiperaldosteronism secundar;
- *edemul sindromului vasculorenal gravidic*, caracteristic nefropatiei de sarcină, produs prin retenția excesivă de sodiu și apă, determinată de excesul de vasopresină, activarea sistemului renină-angiotensină-aldosteron și de factori placentari.

Semiologic, edemul renal se caracterizează prin interesarea predominentă a feței, cu topografie palpebrală, și a țesutului lax de la nivelul organelor genitale externe și din regiunea dorsală a piciorului și gambelor. Este un edem cu tendință la generalizare, însoțit de oligurie constantă cu albuminurie, hematurie și, frecvent, hipertensiune arterială. Edemul este alb, moale, pufos,

lasă foarte ușor godeu, este indolor și cu temperatură normală, mai pronunțat dimineața și diminuă în cursul zilei.

Edemul hepatic caracterizează ciroza hepatică în stadiul de decompensare, însă poate fi rareori prezent retromaleolar în hepatitele acute, cronice și ciroza hepatică compensată. Este un edem alb, pufos, localizat predominant retromaleolar și pretibial, asociat celorlalte semne de insuficiență hepatocelulară ca icter, steluțe vasculare, palme hepatice, ginecomastie și circulației colaterale portocave. În producerea lui intervin hipoalbuminemia, datorată reducerii sintezei hepatice, ca și excesul de aldosteron și hormon antidiuretic. Are tendința la generalizare și la apariția ascitei și hidrotoraxului stâng.

Edemul carențial, sau cașectic, apare consecutiv carențelor alimentare, pierderilor digestive de proteine, malabsorbției intestinale și insuficienței hepatocelulare cu reducerea sintezei serinelor. Este un edem generalizat, moale, pufos, alb, localizat preferențial la față și membrele inferioare, semănând ca dispoziție cu edemul nefrotic cu care se aseamănă și patogenic, este nedureros și lasă ușor godeu.

Edemul de sarcină este un edem atribuit compresei vene cave inferioare de către uterul gravid, ca și intervenției excesului de estrogeni și aldosteron, prezent în ultimele luni de sarcină. Este un edem alb, moale, interesează membrele inferioare, este nedureros și lasă ușor godeu.

Edemul catamenial, sau ciclic, apare în a doua jumătate a ciclului menstrual, fiind generat de secreția crescută de foliculină și aldosteron. Este un edem discret până la moderat, cu dispoziție la nivelul feței dorsale a piciorului, retromaleolar și pretibial. În această perioadă a ciclului se constată creșterea în greutate prin edemul ocult.

Edemul în mixedem este un edem dur, care lasă godeu cu dificultate, datorită infiltrației mucopolizaharidice caracteristică hipotiroidiei; tegumentele sunt groase, infiltrate, reci, aspre, cu descuamare, indurație și lichenificare.

Edemul anemiilor severe apare în anemia Biermer și în alte anemii severe, indiferent de etiologie, fiind localizat retromaleolar și rareori la nivelul pleoapelor. Este un edem palid, pufos, lăsând ușor godeu, nedureros.

Edemul iatrogen apare consecutiv administrării de corticosteroizi, antiinflamatorii nesteroidiene, estrogeni, medicamente antihipertensive (blocante calcice).

Edeme cu topografie locală sau regională

Edemul inflamator este determinat de infecții, traumatisme, arsuri și se însoțește de celelalte semne galenice ale inflamației: roșeață, căldură locală, durere și impotență funcțională. Lasă cu greutate godeu. Rețeaua venoasă superficială este dilatată. Producerea edemului inflamator este determinată de hiperpermeabilitatea capilară, sub influența substanțelor vasoactive eliberate de procesul inflamator (bradikinine, kalicreine, histamină, citokine, chemokine), cu trecerea proteinelor în interstițiu și creșterea presiunii oncotice la acest nivel.

- ***Edemul Quincke sau edemul angioneurotic***. Este un edem alergic, cu debut acut, interesând pleoapele, buza superioară (buză de tapir), faţa, gâtul, mucoasa bucală şi laringotraheală. Se însoţeşte de prurit intens şi coloraţie rozie a tegumentelor. Posibilitatea apariţiei edemului glotic, cu pericolul asfixiei acute, impune intervenţia terapeutică de urgenţă: adrenalină sublingual, hemisuccinat de hidrocortizon şi calciu gluconic intravenos, traheostomie la apariţia edemului glotic. Este un edem fugace, ce evoluează în curs de ore sau zile, cu tendinţă la recidivă. Mecanismul de producere recunoaşte hiperpermeabilitatea capilară determinată de eliberarea unor mediatori de tipul serotoninei şi histaminei, la locul conflictului alergen-reagine.

Edemele venoase se diferenţiază în următoarele tipuri:

- edemul strict limitat perivenos, al tromboflebitei superficiale, care manifestă caracterele tipice edemelor inflamatorii;
- edemul din tromboflebita profundă, întâlnit cel mai frecvent la nivelul membrelor inferioare, uni sau bilateral, ce debutează prin mărirea de volum a gambei. Este un edem progresiv, dureros spontan şi la palparea musculaturii gambiere sau la dorsiflexia piciorului (semnul Homans). Este cald, alb, cu excepţia extremităţii piciorului, unde poate fi rece şi cianotic. Când procesul de tromboflebită interesează axul ileofemural, edemul se extinde la întreg membrul inferior, realizând aspectul clasic de „phlegmatia alba dolens". În prezenţa spasmului arterial supraadăugat apare coloraţia cianotică, dând aspectul cunoscut ca „phlegmatia coerulea dolens". Reţeaua venoasă superficială este evidentă şi, odată cu diminuarea edemului, se poate palpa cordonul venos flebitic profund. Percuţia crestei anterioare a tibiei produce dureri vii.

Edemul insuficienţei venoase cronice apare consecutiv varicelor prin incompetenţa valvulară venoasă şi reflux sau, în cadrul sindromului posttrombotic, prin blocarea drenajului în venele profunde. Interesează cu precădere membrele inferioare putând fi asimetric, unilateral sau bilateral. Se accentuează în ortostatism, poziţie în care se evidenţiază şi varicele primitive sau secundare. Tegumentele au coloraţia cianotică, prezintă modificări trofice de tipul dermatitei ocre Favre Chasse, eczemei varicoase, celulitei indurative cronice sau ulcerului varicos.

Edemul în pelerină reprezintă un edem de origine venoasă, localizat la cap şi faţă, la gât, membrele superioare, în jumătatea superioară a toracelui, fiind determinat de obstrucţia cavei superioare. Se însoţeşte de cianoză localizată la nivelul feţei şi în jumătatea superioară a toracelui, congestie conjunctivală, turgescenţa jugularelor, circulaţie colaterală de tip cavo-cav, peteşii.

Limfedemul:

a) congenital, cu localizare la membrele inferioare, uni sau bilateral, produce deformaţii importante, realizând aspectul de "picioare în stâlp de telegraf" sau de "elefant". În maladia Milroy, sau elephantiasisul familial,

edemul, localizat cel mai frecvent la membrele inferioare uni sau bilateral, este cronic, de culoare albă, dur şi indolor, cu temperatură normală:

b) dobândit:

- cu dispoziţie la nivelul membrelor inferioare în filarioză, parazitoză care interesează limfaticele regionale;
- după extirparea ganglionilor regionali în cancer;
- limfedemul din elephantiasis nostras reprezintă o formă localizată la nivelul gambelor, uni sau bilateral, după erizipel local repetat. Edemul este moale iniţial, alb, dur, apoi tegumentele se indurează luând aspect cartonat şi prezintă lichenificări. Pielea este îngroşată, cu foliculii piloşi deprimaţi, realizând aspectul de şoric. La acest tablou se adaugă prezenţa unor varice limfatice, cu aspectul de mici vergeturi proeminente.

Edemul gravitaţional apare consecutiv acţiunii prelungite a gravitaţiei, după ortostatismul prelungit, la bolnavii cu sindrom de ischemie periferică în stadiul III şi IV care menţin o atitudine forţată, cu gamba în poziţie de drenaj decliv la marginea patului. Edemul gravitaţional este mai frecvent întâlnit la femei şi în anotimpul călduros.

Edemul neurotrofic apare la nivelul membrelor paralizate, realizând aspectul tipic de mână suculentă, descris de George Marinescu.

2.3.12.3. SEMIOLOGIA DESHIDRATĂRII

Deshidratarea reprezintă condiţia clinică ce rezultă din reducerea conţinutului hidric al organismului. Se deosebeşte o deshidratare celulară, caracterizată prin pierderi predominente de apă, o deshidratare extracelulară, sau sindrom salopriv, în care pierderea predominantă este în sodiu şi forme combinate.

Deshidratarea celulară. Pierderea predominantă de apă prin transpiraţii profuze, respiraţie şi poliurie realizează deshidratarea predominant celulară care determină oligurie cu densitate urinară crescută, osmolaritate plasmatică şi natremie crescute. Situaţia poate fi constatată la bolnavii edematoşi care, reducând aportul de lichide, menţin aportul sodat. Subiectiv bolnavul prezintă senzaţia de sete şi anorexie, limba este uscată sau chiar de un aspect prăjit, cu depozite de culoare galben cafenie. Alterarea termoreglării poate determina febra. În cazurile grave se instalează somnolenţă progresivă până la comă şi respiraţie de tip Cheyne-Stokes.

Deshidratarea extracelulară apare consecutiv pierderilor predominante de sodiu pe cale digestivă (vărsături, diaree), cutanată (transpiraţii profuze), pe cale renală (nefropatii tubulare cu pierdere de sodiu, tratament cu diuretice, boală Addison) sau ca urmare a reducerii drastice a aportului de sare. Bolnavii prezintă hipotensiune cu tendinţă la colaps în ortostatism datorită reducerii volumului circulant, scădere ponderală, pliu cutanat persistent, globi oculari hipotoni. Există oligurie cu densitate urinară crescută, hemoconcentraţie, hiponatremie, hipocloremie şi hiperazotemie cu hiperproteinemie. Deshidratarea extracelulară poate fi asociată hiperhidratării celulare ca urmare a migraţiei apei intracelular,

situație care clinic se traduce prin cefalee, astenie, apatie, crampe musculare și vărsături.

Deshidratarea globală asociază semnele deshidratării intra și extracelulare și reprezintă forma cea mai comună de deshidratare.

2.3.12.4. SEMIOLOGIA ȚESUTULUI ADIPOS

Țesutul adipos constituie panicului grăsos subcutanat, subperitoneal, epiploic și grăsimea parărenală Gerota. Este influențat cantitativ de intervenția sistemului nervos vegetativ și a hormonilor insulină, glucagon, ACTH, glucocorticoizi, somatotrop hipofizar și androgeni, care controlează atât lipogeneza cât și lipoliza. În condiții patologice apar depozite lipidice în diferite organe: ficat, creier, artere. Aspecte particulare ale dispoziției țesutului grăsos sunt reprezentate de:

- ***Lipom*** (tumoră benignă caracterizată prin adipocite hiperplaziate și hipertrofiate cu varietățile):
  - ***lipom circumscris*** reprezentând o tumoră subcutanată, relativ mobilă pe planurile profunde și superficiale, nedureroasă, lobulată, încapsulată, cu aspect pseudofluctuent; creșterea conținutului în țesut fibros sau prezența osificărilor conferă lipomului o consistență crescută;
  - ***lipoamele multiple,*** dispuse simetric sau asimetric, realizează ***lipomatoze*** cu următoarele aspecte clinice:
    - *lipomatoza nodulară circumscrisă* sau adenolipomatoza simetrică se caracterizează prin prezența unor lipoame în regiunea cervicală sau axilară, cu dispoziție simetrică;
    - *lipomatoza dureroasă sau boala Dercum* este o lipomatoză nodulară, simetrică, interesând trunchiul, antebrațele, coapsele, predominând la femeile de vârstă medie. Lipoamele sunt dureroase spontan și la palpare și pot apare în asociație cu adenoamele hipofizare, tiroidiene și suprarenaliene.
- ***Sindromul Launois Bensaude*** realizează excesul de țesut adipos la nivelul gâtului (cu aspectul tipic de guler Madelung), toracelui în jumătatea superioară și rădăcina membrelor.
- ***Liposcleroza retroperitoneală sau boala Ormond*** se caracterizează prin transformarea scleroasă a țesutului adipos, interesarea ureterelor cu devierea lor către coloana lombară și dezvoltarea unei uropatii obstructive ce va evolua către insuficiență renală cronică.

Lipedemul membrelor inferioare rezultă din hiperplazia și hipertrofia țesutului adipos la nivelul membrelor inferioare, caracteristică femeilor obeze și care nu este influențat de reducerea în greutatea corporală. Este asociat adesea cu un grad de edem, constituind substratul picioarelor groase la femei.

Lipodistrofia Barraquer-Simonds, denumită și lipodistrofie progresivă, se caracterizează prin dispariția totală a țesutului adipos subcutanat din regiunile

superioare ale corpului, în contrast evident cu excesul de masă adipoasă subcutanată din jumătatea inferioară a corpului. Proeminența oaselor zigomatice, prin dispariția grăsimii din fosele temporale și a bulei Bichat, cu pielea întinsă pe reliefurile osoase, dau aspectul de "cap de mort".

Un aspect asimetric, interesând exclusiv țesutul adipos de la nivelul capului, se realizează în ***hemiatrofia facială Romberg,*** în care țesutul adipos dispare pe jumătate de față.

Lipodistrofia insulinică apare consecutiv și la locul injectării repetate subcutanate a insulinei.

Boala Weber-Christian sau ***paniculita nodulară febrilă*** recidivantă este o afecțiune caracterizată prin apariția unor noduli subcutanați, de dimensiuni variabile, repartizați la nivelul coapselor și trunchiului, relativ dureroși, în context febril, și a căror evoluție se face către atrofie, cu deprimarea locală a tegumentelor. Există o necroză a țesutului gras, de etiologie neprecizată.

Sindromul Rothmann–Makai sau ***paniculita spontan rezolutivă*** apare în copilărie, fiind caracterizată prin apariția de noduli simetrici, uneori dureroși, cu fenomene inflamatorii locale și generale atenuate. Evoluează către vindecare spontană.

2.3.13. SEMIOLOGIA MUȘCHILOR

Principalele simptome ale semiologiei mușchilor striați sunt reprezentate de ***scăderea forței musculare, mialgia, durerea musculară*** (modificările de tonus muscular), ***atrofia și hipertrofia musculară, apariția unor tumefacții musculare localizate*** și ***contracțiile fibrilare*** sau ***fasciculare.***

Scăderea forței musculare este definită ca dificultatea sau imposibilitatea efectuării unui act motor, în absența impotenței funcționale determinate de durere, afecțiuni osteoarticulare (fracturi, luxații, anchiloze). Pierderea parțială a forței musculare constituie ***pareza,*** iar cea totală ***paralizia.*** Spre deosebire de pareză și paralizie, ***astenia musculară*** corespunde unei scăderi a forței musculare, prin instalarea rapidă a oboselii musculare.

Diminuarea forței tuturor grupelor musculare caracterizează bolile generale severe ca: neoplaziile, boala Addison, infecțiile grave.

Mai adesea întâlnită în practica medicală este ***oboseala musculară*** asociată asteniei psihice caracteristică nevroticilor sau persoanelor normale în condiții de suprasolicitare. Senzația este pur subiectivă și nu corespunde unui deficit motor real.

În ***miastenia gravis,*** boală caracterizată prin tulburarea transmiterii influxului nervos la mușchi, mai frecventă la femei, se constată tulburări ale motilității oculare extrinseci ca: ptoză palpebrală, strabism, diplopie urmate de paralizia facialului și glosofaringianului. Simptomele cedează brusc și tranzitoriu după administrarea de prostigmină. Miastenia gravis apare adeseori asociată cu o tumoră de timus, a cărei ablație duce la vindecarea bolii.

În ***intoxicația botulinică***, toxina botulinică realizează întreruperea transmiterii neuromusculare a influxului astfel că, după o perioadă scurtă de manifestări digestive, caracterizată prin greață, vărsături, disfagie și constipație severă, apar paraliziile oculomotorilor, cu tulburări de acomodare, la care se adaugă disfonia și paralizia musculaturii feței. Boala apare consecutiv consumului de carne sau pește conservat, contaminate cu bacil botulinic.

În ***intoxicația cu insecticide organofosforate*** se constată asociația caracteristică a hipersalivației, hipersudorației, bronhoconstricției, cu edem pulmonar acut și insuficiență respiratorie, cu manifestările musculare reprezentate de fasciculații, crampe musculare, paralizii. Tabloul este determinat de inhibiția activității colinesterazei și, consecutiv, a excesului de acetilcolină.

În ***mioglobinuria paroxistică acută*** se constată diminuarea marcată a forței musculare în prezența unor mase musculare hipertrofiate și a eliminării urinare de mioglobină.

Sindromul apare ca boală familială sau consecutiv infarctelor musculare mari, sindromului de strivire sau etilismului, în această din urmă situație însoțindu-se de polinevrită.

Colagenozele cu interesare predominant musculară sunt reprezentate de ***dermatomiozită*** și ***polimiozită***. Se caracterizează prin inflamația fibrelor musculare, izolată în polimiozită și asociată manifestărilor cutanate în dermatomiozită.

Dermatomiozita acută reprezintă o boală gravă, febrilă, ce interesează în special tinerii. Aspectul facies-ului este caracteristic, cu edem al pleoapelor de culoare roșie-violacee, induratia țesutului celular subcutanat, eritem al gâtului și umerilor, placarde scuamoase violacee la nivelul feței dorsale a articulațiilor metacarpofalangiene și interfalangiene proximale (semnul Gottron), dermatită exfoliativă digitopalmară (mâna de mașinist).La nivelul mucoaselor se constată prezența de leziuni eritematoase bucale și faringiene. Interesarea musculară se traduce prin mialgii și diminuarea forței musculare, în special la nivelul centurilor.Enzimele de origine musculară: creatinfosfokinaza (CPK-MM), lactic-dehidrogenaza (LDH), transaminază glutamoxalacetică (ASAT), aldolaza sunt crescute în ser. Biopsia musculară evidențiază reacție inflamatorie difuză.

În forma ***cronică*** de ***dermatomiozită***, denumită și ***poikilodermato-miozită***, se constată aspectul tipic de piele pestriță, corespunzător poikilodermiei ce predomină la nivelul feței, membrelor, pe suprafețele de extensie și caracterizate prin eritem, pigmentări reticulare, telangiectazii, zone atrofice și sclerodermice, realizând un mozaic lezional.

Polimiozita se caracterizează prin modificări ale mușchilor care devin de consistență păstoasă sau lemnoasă, concomitent cu reducerea importantă a forței musculare. Boala este deosebit de gravă datorită interesării cardiace (miocardopatie), diafragmatice și faringiene. La biopsia musculară se constată predominența fenomenelor degenerative. Ca leziune paraneoplazică, poliomiozita

apare asociată sau precede diagnosticării cancerelor pulmonare și digestive la bărbații de peste 50 de ani și la femeile cu cancere mamare sau uterine.

În ***paralizii*** sau ***pareze*** reducerea forței musculare este consecința leziunilor nervoase, ce întrerup parțial sau total calea motilității voluntare.

În ***paraliziile neuronului motor central***, corespunzătoare sindromului piramidal, leziunea este situată la nivelul căii piramidale, deasupra neuronului din coarnele anterioare ale măduvei. Paralizia se însoțește de hipertonia musculaturii flexorilor la membrele superioare și hipertonia extensorilor la membrele inferioare.

În ***paraplegii***, paralizia interesează ambele membre inferioare, fiind consecutivă cel mai adesea leziunilor vertebrale (morb Pott, fracturi).

În ***tetraplegii***, paralizia tuturor membrelor este produsă prin fractura coloanei cervicale sau procese ce interesează măduva cervicală.

Paraliziile neuronului motor periferic, afectând celulele din coarnele anterioare ale măduvei prin poliomielita anterioară acută (paralizie infantilă), poliomielita anterioară cronică și scleroza laterală amiotrofică sau lezând trunchiurile nervoase (neuropatii, polineuropatii), determină paralizii flasce, cu hipotonie musculară, amiotrofie și abolirea reflexelor osteotendinoase în teritoriul neuronilor lezați.

Durerea musculară sau ***mialgia*** poate îmbrăca caracter difuz în gripă sau în febra musculară și după eforturile excesive. Spre deosebire de aceste situații, în care durerea nu este însoțită de leziuni musculare caracteristice, în miozite se constată dureri musculare, însoțite de tumefieri, care apar consecutiv expunerilor la frig, sau intervenției unor factori infecțioși: infecție stafilococică, streptococică, gonococică, luetică. În infestarea cu Trichinella spiralis apar mialgii însoțite de tumefacție musculară și edem al feței, în context febril și dispeptic (greață, vărsături, diaree). Pielea supraiacentă leziunilor musculare prezintă un edem dur. Alteori, tabloul este dominat de paralizii flasce de cauză musculară și neurologică. Eozinofilia constantă este foarte importantă, atingând maximul în a treia săptămână de la ingestia cărnii de porc infestată cu Trichinella. Diagnosticul este confirmat prin biopsia din marele pectoral, efectuată în a patra săptămână de boală. În pleurodinia epidemică sau boala din Bornholm se constată o mialgie localizată la nivelul peretelui toracic, de intensitate neobișnuită. Boala evoluează epidemic, fiind determinată de o infestare cu virus Cocksakie.

Modificările tonusului muscular. Mușchiul normal se găsește într-o stare de contracție permanentă, determinată de activitatea neuronilor motori, stimulați permanent de excitațiile proprioceptive. Modificările tonusului muscular apar evidente la palparea și mobilizarea pasivă a diferitelor segmente.

- Creșterea tonusului muscular, realizând starea de ***hipertonie***, interesează:

1) maseterul (trismus), ca semn de debut în tetanos, flegmonul amigdalian, pericoronarita molarului de minte, erupția molarului de minte;

2) musculatura cefei şi şanţurilor vertebrale în meningite;

3) musculatura şanţului vertebral toracic de partea inflamaţiei pleurale (semnul spinalilor al lui Felix Ramond);

4) masa sacro-lombară în lumbago acut şi lombosciatică.

• ***Hipertonia piramidală***, caracteristică sindromului piramidal, predomină la nivelul flexorilor membrelor superioare şi extensorilor membrelor inferioare. Datorită opoziţiei iniţiale la mobilizarea în extensie a membrelor superioare şi în flexie a membrelor inferioare, fenomen ce se atenuează însă brusc cu progresia mişcării, contractura a fost denumită "în lamă de briceag".

• ***Hipertonia extrapiramidală***, întâlnită în leziunile căii extrapiramidale, se caracterizează prin cedarea ei treptată în cursul mobilizării, fenomen cunoscut ca semnul "roţii dinţate" sau al "ţevii de plumb". Acest tip de contractură se întâlneşte în boala Parkinson şi în ateroscleroza cerebrală.

Crampele musculare reprezintă contracturi musculare involuntare şi dureroase. Crampa musculară este un simptom caracteristic sindromului de ischemie periferică, durerea musculară localizată în musculatura gambei, coapsei sau feselor şi însoţită de întărirea musculaturii, indicând sediul obstrucţiei arteriale. Crampa dureroasă denumită şi claudicaţie intermitentă dispare odată cu încetarea activităţii fizice. Crampe musculare spontane apar frecvent în tetanie prin hipoparatiroidie, pierderi de calciu şi alcaloză consecutivă vărsăturilor repetate din stenoza pilorică (sindrom Darrow). În tetanie este caracteristică apariţia contracturii dureroase a degetelor mâinii, realizând "mâna de mamoş". Semnul poate fi obţinut prin realizarea unei alcaloze, consecutiv hiperpneei, sau după compresia cu manşeta aparatului de tensiune (semnul Trousseau). Un alt semn, asemănător tetaniei, este spasmul carpopedal întâlnit mai frecvent la copil şi semnul Chvostek, caracterizat prin contractura orbicularului buzelor şi ridicătorului aripei nasului, consecutiv percuţiei efectuate cu indexul sau mediusul, la jumătatea distanţei între antitragus şi comisura bucală. Apariţia crampelor musculare nocturne este caracteristică pentru bolnavii cu tulburări electrolitice (carenţe de potasiu, sodiu, magneziu) consecutive terapiei diuretice, insuficienţei circulatorii venoase cronice sau de cauză insuficient precizată la bătrâni.

Torticolisul spasmodic reprezintă o contractură spastică, cu caracter tonic, ce antrenează o lentă rotaţie şi înclinare a capului, datorită contracţiei sternocleidomastoidianului şi trapezului de partea respectivă. Poate fi congenital şi permanent, însoţit de asimetrie cranio-facială şi malformaţii craniene occipitale, vertebrale sau musculare sau poate apare simptomatic, consecutiv unor cauze locale ca miozita reumatică sau virală, radiculita, spondilita sau aracnoidita cervicală.

Contractura generalizată a musculaturii este caracteristică tetanosului, interesarea muşchilor mimicii dând faciesului aspectul tipic de "risus sardonicus", descris anterior.

Miotonia este definită ca imposibilitatea relaxării rapide a muşchilor, caracteristică miopatiilor primitive (miotonia primitivă hipertrofică Thomsen

determină aspectul pseudoatletic şi miotonia atrofică Steinert asociată cu calviţie precoce, cataractă, atrofie testiculară).

Miopatiile fără miotonie: maladiile ereditare se remarcă distrofie musculară progresivă, interesând musculatura feţei şi membrelor (tipul Duchenne cu debut în prima copilărie şi evoluţie gravă şi tipul Landouzy-Déjerine, cu debut după 7 ani şi cu evoluţie mai puţin severă).

Scăderea tonusului muscular (hipotonia sau flaciditatea musculară) este caracteristică fazei acute lezionale a sindromului de neuron motor central, în sindromul de neuron motor periferic, leziunile rădăcinilor şi cordoanelor posterioare (lues), sindrom cerebelos, paralizia familială periodică.

Mişcările involuntare

Tremurăturile reprezintă mişcări rapide, ritmice, stereotipice, predominante la extremităţi, fiind determinate de contractura alternativă a muşchilor agonişti şi antagonişti. Se disting următoarele forme etiologice şi patogenice:

- *tremurătura parkinsoniană*, de postură sau de repaus, caracteristică sindroamelor hipertonico-hipochinetice, senil, vascular, postencefalitic şi posttraumatic, mimează gestul numărării banilor sau al facerii pilulelor, sau al bătăii tobelor cu degetele. Mişcarea involuntară apare în poziţie de repaus, se intensifică la emoţii, diminuă la mişcările active şi dispare în somn. Tremurătura interesează adeseori şi extremitatea cefalică, mimând afirmaţia sau negaţia;

- *tremurătura cerebeloasă*, intenţională (de acţiune), apare în timpul mişcărilor active, fiind accentuată la sfârşitul mişcării. Este neregulată, de amplitudine mai mare decât tremurătura parkinsoniană, dispare în repaus şi la menţinerea unei posturi;

- *flapping tremor–ul sau asterixisul* este o tremurătură amplă, neregulată, apărută la sfârşitul mişcării active, oscilaţiile foarte mari dând impresia unei bătăi de aripă. Se întâlneşte în encefalopatia portală, encefalopatia respiratorie, în boala Wilson şi în sindroamele dento-rubrice;

- *tremurăturile cu caracter permanent* pot fi *fiziologice* (stări emotive, expunere la frig, oboseală) sau *patologice* la bătrâni, în hipertiroidie, etilism cronic, intoxicaţie tabagică, consum excesiv de cafea, intoxicaţie cu mercur;

- *tremurătura isterică* şi a simulanţilor se diferenţiază prin caracterul intermitent, apariţia în prezenţa anturajului; dependenţa de situaţii emoţionale şi revendicative; este amplă, neregulată, variabilă şi se însoţeşte adeseori de manifestări evocatoare pentru diagnostic ca ticuri, spasme, contorsiuni bizare.

Mişcările coreice sunt mişcări involuntare generalizate sau localizate la un hemicorp, bruşte, dezordonate, ilogice, asimetrice şi asincrone, variabile în timp şi în funcţie de starea emotivă şi efortul fizic, ce dispar progresiv în timpul repaosului la pat şi total în somn. Se întâlnesc în:

- coreea acută Sydenham: boală întâlnită în copilărie, ce apare în contextul reumatismului articular acut;

- coreea cronică Huntington: boală ereditară şi familială cu transmitere autosomal dominantă, ce evoluează cu demenţă lent progresivă;

- coreea senilă, datorată aterosclerozei cerebrale, însoţită de tremor senil, afectare de tip piramidal, extrapiramidal şi lacunarism;

- coreea isterioă ce apare la copii de vârstă şcolară, ca mici epidemii, prin contaminare psihogenă.

Ticurile sunt mişcări coordonate, clonice şi stereotipice, cu caracter absurd şi exprimare variată (clipit, încruntare, blefarospasm, grimase, tuse, răsucirea gâtului), care se intensifică la emoţii şi cedează în somn.

Mişcările atetozice se caracterizează prin aspectul ondulant, localizat predominant sau exclusiv la nivelul extremităţilor superioare, ce imprimă degetelor şi mâinii mişcări tentaculare cu atitudini bizare, însoţite de o mimică foarte expresivă şi insolită. Atetoza poate fi uni sau bilaterală, localizată sau generalizată, şi se întâlneşte în coreea Huntington, în degenerescenţa hepato-lenticulară şi în encefalopatia consecutivă eritroblastozei fetale.

Convulsiile sunt mişcări involuntare ce se prezintă sub formă de accese, cu caracter generalizat sau localizat. Convulsiile tonice reprezintă contracţii musculare prelungite, ce antrenează rigiditatea musculară, spre deosebire de convulsiile clonice care sunt mişcări bruşte, discontinui şi stereotipe, ample, repetitive şi de scurtă durată. Crizele convulsive pot fi de origine epileptică sau neepileptică. În etiologia crizelor convulsive neepileptice se integrează crizele sincopale, hipoglicemice, toxice (oxid de carbon, sulfură de carbon, stricnină, plumb,mercur, uremie, encefalopatie portală, toxemie gravidică), tulburări endocrine (tetanie şi pseudohipoparatiroidism), cât şi convulsiile febrile frecvente la sugari şi copilul mic. Convulsiile epileptice apar în contextul epilepsiei primare sau secundare etilismului cronic, afecţiunilor cerebrale vasculare şi posttraumatice.

Modificările de volum ale muşchilor

Amiotrofiile sau atrofiile musculare se caracterizează prin diminuarea volumului maselor musculare, cu accentuarea reliefurilor osoase. Se disting:

- amiotrofii prin deficit de utilizare, consecutive imobilizării în aparat gipsat, afecţiunilor invalidante articulare, secţiunilor de tendoane, traumatismelor musculare;

- amiotrofii nutriţionale, apărute în cadrul sindroamelor de malabsorbţie şi maldigestie, în afecţiunile cronice caşectizante (tuberculoză, neoplazii, infecţii cronice, colagenoze), în avitaminozele B, C, E; caracteristică este topirea proporţională a masei musculare şi adipoase, cu conservarea reflexelor osteotendinoase, absenţa fasciculaţiilor musculare spontane sau provocate şi EMG normal;

- amiotrofia etanolicilor, cu interesare predominant rizomelică şi regresie după întreruperea toxicului;

- amiotrofiile din intoxicaţiile endogene (insuficienţă renală cronică), cu dispoziţie predominant proximală, la care se asociază crampe şi polineuropatie;

- amiotrofiile de origine endocrină în care se includ amiotrofia hipertiroidiană, cu predominanţă proximală, cel mai adesea pelvicrurală şi mai rar scapulohumerală, amiotrofia din hipercorticism, mascată de obezitate, şi amiotrofiile de menopauză ce apar la femei de peste 50 ani, interesând predominant rădăcina membrelor inferioare, asociate cu hipotonie musculară; reflexele osteotendinoase şi EMG sunt normale şi fasciculaţiile absente;

- amiotrofiile miogene în care se integrează distrofiile musculare progresive, cu caracter genetic, eredofamilial, cu debut în copilărie şi evoluţie lent progresivă, caracterizate prin atrofie şi deficit motor, cu predominanţă proximală, interesând simetric musculatura centurilor. Amiotrofia proximală contrastează cu pseudohipertrofia muşchilor gambieri, deltoid, biceps, brahial anterior. Consistenţa musculară nu este modificată, muşchii nu sunt dureroşi, EMG-ul relevă traseu de tip miogen. La biopsia musculară, esenţială pentru diagnostic, se constată distrofie musculară şi încărcare grăsoasă cu hiperplazie interstiţială, cu absenţa inflamaţiei. Enzimele musculare (aldolaza, creatinchinaza şi lacticdehidrogenaza) sunt crescute în ser alături de creşterea creatinuriei. Caracteristic bolii este lipsa crampelor şi a fasciculaţiilor; clinic mai prezintă atitudine în hiperlordoză, "talie de viespe" şi facies miopatic cu mimică fijată, deschiderea mai largă a fantei palpebrale, buză de tapir, râs transversal în "târtiţă de găină" sau "în puşculiţă". Există un tip facio-scapulo-humeral (Landouzy-Dejerine), scapulo-humeral (Erb) şi cruro-gambier (Leyden-Moebius). Uneori se asociază modificări cardiace sau psihice;

- amiotrofiile de origine neurologică (deuteropatice) sunt consecutive leziunilor de neuron motor periferic; apar în poliomielita acută, unde persistă şi ca sechele, în poliomielita anterioară cronică şi în scleroza laterală amiotrofică; atrofiile predomină la musculatura mâinilor, cu ştergerea eminenţelor tenare şi hipotenare (atrofie de tip Aran-Duchenne).

Hipertrofia musculară adevărată, prin mărirea de volum a masei musculare, este rară, mai frecvent fiind întâlnite pseudohipertrofiile datorate infiltrării cu grăsime a interstiţiului muscular, dând bolnavului un aspect pseudoatletic.

Alte afecţiuni musculare:

- ***hematomul muscular*** ce apare după un traumatism, injecţie intramusculară, tratament cu anticoagulante; la puncţie se extrage sânge lacat; hematomul evoluează către rezorbţie, supuraţie sau osificare;

- ***ruptura musculară, hernia musculară şi retracţia musculară*** prin dezinserţia sau ruptura tendonului determină tumefierea musculară localizată şi evidentă în cursul contracţiei;

- ***tumorile musculare*** benigne reprezentate de rabdomioame, fibromioame, angioame sunt rar întâlnite în practică, iar cele maligne, reprezentate de rabdomiosarcom, excepţionale;

- ***fibrozita***, inflamaţia ţesutului conjunctiv, determină apariţia unor mase ferme, dureroase în musculatura membrelor inferioare, percepute mai bine în timpul contracţiei; fibrozita poate evolua către o ***miozită osificantă*** generalizată.

2.3.14. SEMIOLOGIA OASELOR

Suferinţa osoasă poate îmbrăca diferite aspecte:

- durere osoasă, localizată sau difuză, spontană şi/sau la presiune;
- apariţia unei formaţiuni tumorale sau a unei deformări;
- fracturi patologice (la traumatisme minime);
- constatarea unor modificări radiologice osoase;
- modificări ale metabolismului fosfocalcic.

În general, osteopatiile difuze aparţin domeniului medicinii interne, în timp ce, afectarea limitată osoasă este de resortul chirurgiei ortopedice.

Durerea osoasă localizată de intensitate mare este caracteristică osteomielitei şi tumorilor osoase maligne. Durerea este exacerbată de mişcare şi în cursul nopţii şi precede modificările locale reprezentate de împăstare dură şi edem, cu sensibilitate vie la palpare. Radiologic apar mai întâi modificările părţilor moi şi apoi ale osului. În tumorile osoase maligne durerile sunt moderate sau intense, cvasipermanente, cu caracterul unor accese de scurtă durată sau că nevralgie determinată de compresia exercitată de tumoră pe trunchiurile nervoase. Dureri localizate de intensitate moderată, survenind la efort, se constată în tuberculoza osoasă. Afecţiunea debutează insidios cu subfebrilitate, astenie, inapetenţă şi evoluează către apariţia unui abces rece ce fistulizează. Examenul bacteriologic şi radiologic confirmă diagnosticul.

Afecţiunile osteoperiostice caracterizate prin ***dureri intense difuze*** sunt reprezentate de lues, febră de Wolhinia, osteoporoză, osteomalacie, osteopatie fibrochistică, boala Paget, mielom mutiplu şi metastaze osoase. Caracteristicile durerii sunt următoarele:

OSTEOPERIOSTITA

- în lues, în perioada secundară şi terţiară, există dureri osteotope datorate osteoperiostitei luetice, interesând craniul, faţa interioară a tibiei, claviculele, sternul şi coastele la nivelul cărora se pot palpa proeminenţe în platou. În faza terţiară a luesului, aceste proeminenţe evoluează către necroză şi ulceraţie, reprezentând manifestarea osteoperiostitei gomoase. Ca sechele ale osteoperiostitei sifilitice sunt tibiile în iatagan şi leontiasis ossea (aspect leonin al feţei dat de hipertrofia oaselor feţei, în special a maxilarului superior);
- în febra de Wolhinia, sau febra de 5 zile, durerile osteotope sunt date de un proces de osteoperiostită infecţioasă; febra de Wolhinia (febra de tranşee, febra quintana) este o maladie infecţioasă benignă dată de Rickettsia quintana, transmisă de păduchi şi caracterizată prin accese febrile cu debut brusc, cefalee, vertij, erupţii eritematoase maculo-papuloase, dureri osoase localizate tibial, ce se repetă la 5 zile;

- în mielomul multiplu durerile osoase sunt provocate de proliferarea neoplazică a plasmocitelor din măduva hematogenă. Oasele membrelor şi bazinului sunt respectate. Boala apare de regulă după vârsta de 50 ani şi rareori după 75 ani. Durerile sunt atroce, localizate la oasele trunchiului, la nivelul coastelor şi craniului, putându-se evidenţia mici tumorete de consistenţă elastică. Caracteristic este aspectul radiologic ce relevă lacune datorate osteolizei, realizând aspectul de "craniu împuşcat"; prezenţa hipergamaglobulinemiei monoclonale, a proteinei Bence-Jones în urină şi a plasmocitozei medulare depăşind 10 % în frotiul obţinut la puncţia sternului sau a crestei iliace.
- în metastazele osoase generate de cancerele pancreatice, de prostată, tiroidian, gastric, colonic, renal, ovarian, suprarenal, durerile sunt localizate cel mai adeseori în coloana toracică inferioară, lombo-sacrată şi bazin, au o intensitate mare şi sunt rezistente la tratamentul cu antalgice uzuale.

Formaţiuni osoase localizate

Cele mai comune formaţiuni osoase sunt reprezentate de *calusurile simple* ce rezultă din vindecarea unei fracturi.

Spre deosebire de acestea, *calusurile vicioase* corespund unei restabiliri a continuităţii osoase cu decalarea sau angularea fragmentelor, ce determină tulburări funcţionale.

În osteomielita acută se constată prezenţa unei formaţiuni osoase cu relief neregulat, ce deformează osul, dureroasă spontan şi la palpare.

În osteomielita cronică prezenţa formaţiunii osoase este inconstantă, tipice fiind durerea, hipertermia locală şi adenopatia satelită.

Tumorile benigne şi chisturile osoase sunt palpabile dacă au un anumit volum şi o situaţie superficială. Spre deosebire de tumorile maligne, sunt nedureroase, neaderente la planurile superficiale, bine delimitate şi nu au tendinţa să ulcereze.

Tumorile maligne sunt accesibile palpării când procesul invaziv depăşeşte corticala osoasă şi are tendinţa să adere şi să invadeze ţesuturile învecinate. Se constată frecvent ulceraţia tumorii sau prezenţa la palpare a crepitaţiilor (semnul Dupuytren). Amiotrofia regională accentuată reliefează mai bine tumora, tegumentele sunt calde şi prezintă circulaţie venoasă foarte evidentă.

Tumorile osoase multiple sunt mai rar întâlnite şi sunt reprezentate de proliferările mielomatoase şi metastazele osoase ale carcinoamelor şi epitelioamelor.

Deformările osoase

Prezenţa lor atrage atenţia asupra osteopatiei şi o deformaţie caracteristică este reprezentată de tibia "în iatagan", caracteristică luesului congenital tardiv.

În boala Paget, afecţiune osoasă generalizată de cauză necunoscută, apărând după vârsta de 50 ani, deformaţia interesează diafizele oaselor lungi, încurbându-le, realizând "femurul în balon Erlenmayer", iar creasta tibiei este

îngroşată, cu deformări asemănătoare celor din luesul congenital. Deformările tibiei şi femurului determină genunchiul var bilateral. Deformări asemănătoare apar şi la nivelul braţelor şi antebraţelor. Mâinile şi picioarele sunt mai puţin interesate, iar hipertrofia excentrică a oaselor craniului determină creşterea diametrului acestuia, ceea ce a atras bolii denumirea de boala "pălăriilor prea mici". Deformările osoase interesează şi vertebrele, coastele, clavicula, omoplaţii, realizând aspectul trunchiului "în corp de vioară".

Deformările osoase rahitice erau mult mai frecvent observate în deceniile anterioare. Apar în primii ani de viaţă sau la pubertate şi se caracterizează prin prezenţa şanţului submamar Harrison, mărirea de volum a articulaţiilor condrocostale (mătănii costale), genunchi var bilateral, cu membrele inferioare "în paranteză", sau, mai rar, în valgus, realizând membrele inferioare în X; oasele bazinului, deformate simetric, realizează radiologic aspectul în "as de pică".

În osteomalacie, ce apare în cursul sarcinii şi climacteriului sau consecutiv pierderilor masive renale de calciu se constată cifoză arcuată cu reducerea înălţimii trunchiului şi dureri osoase la palpare, mers de palmiped, cu dificultatea urcării treptelor şi spasmul adductorilor la mobilizarea coapsei. În osteomalacia senilă, spre deosebire de celelalte două tipuri de osteomalacii, nu există deformaţia bazinului "în as de pică ". Radiologic se constată rarefierea desenului osos, cu zone de întrerupere a corticalei (Loosser) şi aspect de pseudofracturi (sindrom Milkman). Calciul şi fosforul seric sunt normale sau scăzute, iar fosfataza alcalină crescută. Biopsia osoasă, efectuată din creasta iliacă sau din creasta tibiei, evidenţiază aspectul caracteristic al zonei marginale osteoide.

Fracturile spontane

Osul modificat patologic se poate fractura spontan sau în condiţia unui traumatism minim, toate semnele fracturii fiind prezente.

Fractura osoasă spontană poate complica o afecţiune localizată: tumoră osoasă primară sau metastatică şi, excepţional, o tuberculoză osoasă sau o osteomielită cronică.

În osteopatiile generalizate ca displazia fibrochistică, osteoporoză, osteomalacie senilă, osteopatie von Recklinghausen, mielom multiplu, fracturile sunt frecvent întâlnite. Spre deosebire de aceste condiţii, în boala Paget, osteomalacia gravidică şi de menopauză, fracturile sunt rar întâlnite. Cea mai frecventă cauză pentru fractura spontană este osteoporoza generalizată care, datorită demineralizării osoase, prezintă triada clasică: dureri cu caracter mecanic, localizate mai ales în coloană, deformare vertebrală cu cifoză arcuată şi fracturi consecutive traumatismelor minore. Radiologic se constată scăderea densităţii umbrei osoase, accentuarea conturului osos (vertebră desenată), reducerea numărului de travee, vertebre deformate.

2.3.15. SEMIOLOGIA ARTICULAŢIILOR

Examenul clinic şi paraclinic în patologia articulară cuprinde elementele de anamneză, examenul atent static şi dinamic al fiecărei articulaţii, examenul radiologic, RMN, artroscopia şi examenele biologice. În cadrul anamnezei se va insista pentru depistarea în antecedente a:

- amigdalitelor repetate sau coreei, evocatoare pentru reumatismul poliarticular acut;
- piodermitelor recente ce pot genera artrite septice acute;
- litiazei renale urice corelate cu guta;
- tuberculozei pentru posibilitatea unei artrite septice tuberculoase;
- luesului pentru artrita luetică şi a artropatiei tabetice;
- uretritelor pentru sindromul Bechçét;
- aftozei bucale evocatoare pentru sindromul Fiessenger - Leroy - Reiter;
- psoriazisului pentru artropatia psoriatică;
- a hemofiliei pentru hemartroza şi anchiloza hemofilică.

Se vor preciza în continuare:

- topografia durerii articulare: monoartrită, oligoartrită sau poliartrită simetrică sau asimetrică;
- data apariţiei durerilor articulare şi caracterul evolutiv al acestora: acut, subacut sau cronic;
- caracterul migrator sau fix al artritei;
- caracterul permanent sau recidivant, cu remisiuni complete sau incomplete între puseele de activitate;
- dependenţa durerii de efort: accentuarea la efort sau intensitate maximă dimineaţa la sculare;
- prezenţa modificărilor obiective articulare ca: hiperemie locală, căldură, tumefiere, prezenţa unor noduli;
- prezenţa semnelor generale asociate proceselor articulare: febră sau subfebrilitate, transpiraţie, inapetenţă, slăbire în greutate, sau ale unei suferinţe generale hepatice, cardiace, pulmonare, renale, endocrine.

Examenul unei articulaţii cuprinde inspecţia, care poate arăta o modificare de volum datorată unui revărsat sinovial, unei hipertrofii a sinovialei sau a unei deformări osoase. Poate fi prezentă, de asemenea, modificarea tegumentelor cu roşeaţă, dilatarea vaselor subcutanate, edem. Palparea dă două categorii de informaţii: pe de o parte creşterea temperaturii locale, în raport cu articulaţia simetrică de partea opusă şi cu segmentele adiacente ale membrului, în caz de artrită; în al doilea rând, existenţa eventuală a unui revărsat sinovial, a unei îngroşări sinoviale, sau a deformaţiilor osoase. La acestea se adaugă studiul mişcărilor active şi pasive, care sunt limitate în majoritatea artropatiilor acute şi cronice.

Examenul *articulaţiilor mâinilor* permite precizarea elementelor cheie, necesare diagnosticului.

Dureri cu apariţie progresivă, însoţite de redoare matinală prelungită, tumefiere fără eritem a unei articulaţii, cu durata de cel puţin 6 săptămâni, urmată de prinderea altei articulaţii în termen de 3 luni, sunt elemente sugestive pentru debutul unei poliartrite reumatoide. În perioada de stare a afecţiunii se constată deformaţii articulare bilaterale simetrice, interesând articulaţiile metacarpofalangiene, interfalangiene proximale, cu aspect fuziform, predominante la index şi medius, asociate tumefierii articulaţiilor radiocarpiene, al căror substrat este sinovita hipertrofică şi uneori exsudativă. Asocierea tenosinovitei reumatoide poate determina un sindrom de canal carpian. Cu evoluţia bolii, se constată atrofia muşchilor interosoşi şi dorsali. Ca deformaţii caracteristice pentru mâna reumatoidă se descriu:

- artrita metacarpofalangiană a policelui, cu articulaţie metacarpofalangiană în hiperextensie şi articulaţia interfalangiană în flexie, realizând policele „în baionetă" şi articulaţie metacarpofalangiană imobilizată în flexie, cu articulaţia interfalangiană în hiperextensie, realizând policele „în Z";
- deviaţia cubitală a degetelor care apare consecutiv artritelor metacarpofalangiene interesând degetele II-V şi care antrenează deficit în prehensiune;
- deformaţia „în gât de lebădă", interesând degetele prin artrita interfalangiană proximală, cu imobilizare în extensie forţată, asociată artritei interfalangiene distale (cu imobilizare în flexie) şi artritei metacarpofalangiene;
- deformaţia „în butonieră", consecutiv artritei interfalangiene proximale, cu fixarea falangei a II-a în flexie şi a falangei distale în hiperextensie.

În reumatismul psoriazic este caracteristică prezenţa unor oligoartrite asimetrice, interesând articulaţiile interfalangiene distale, cu tendinţă distructivă şi anchilozantă, asociate cu tenosinovită a muşchilor flexori şi extensori ai degetelor şi cu modificările tipice de la nivelul pielii.

Artritele radiocarpiene şi interfalangiene cu interesare asimetrică, apărute la bărbatul tânăr, pot constitui debutul unei spondilite anchilopoetice. Sunt deosebit de evocatoare pentru acest diagnostic cointeresarea articulaţiilor sacroiliace şi apartenenţa la grupul HLA-B 27.

Apariţia artritelor radiocarpiene, metacarpofalangiene sau interfalangiene în asociaţie cu sindromul Raynaud, stare febrilă prelungită, anemie, leucopenie, susceptibilitate la infecţii, la o persoană de sex feminin, de vârstă tânără, orientează diagnosticul către o artropatie lupică.

Prezenţa unui sindrom Raynaud asociat artropatiei la un bărbat sugerează debutul unei sclerodermii difuze sau a unei vasculite.

Asocierea unei artropatii, interesând predominant articulaţiile interfalangiene, însoţită de protuberanţe voluminoase pe faţa dorsală a mâinii şi degetelor pledează pentru o gută cronică.

Apariţia la un subiect în vârstă a unei artrite radiocarpiene acute, asociată unei tenosinovite a extensorilor orientează diagnosticul către o condrocalcinoză articulară, obiectivată la examenul radiologic prin calcificarea

ligamentului triunghiular al carpului şi a dungilor opace, intracartilaginoase ce dublează conturul articular. În prezenţa unei artrite exsudative, puncţia articulară extrage un lichid sinovial bogat în cristale de pirofosfat de calciu.

Apariţia la un diabetic a îngroşării tegumentelor la nivelul feţei dorsale şi palmare a mâinii orientează către o cheiro-artropatie diabetică.

Durerile însoţite de arsuri şi furnicături la nivelul degetelor I-IV, accentuate la compresiunea canalului carpian sau la mişcările de flexie şi extensie în articulaţia radiocarpiană sunt evocatoare pentru sindromul de canal carpian.

Durerile şi hipoestezia localizate în degetele IV şi V, asociate atrofiei muşchilor eminenţei hipotenare şi a adductorului policelui sunt caracteristice nevralgiei nervului cubital, prin compresia lui în canalul lui Guyon.

Apariţia, la femeile de peste 40 de ani, a unor nodozităţi pe faţa dorsală a articulaţiei interfalangiene distale, însoţită de dureri, parestezii şi dificultate la mobilizare caracterizează nodulii Heberden. Uneori coexistă noduli artrozici pe faţa dorsală a articulaţiei interfalangiene proximale, denumiţi noduli artrozici Bouchard. Inflamaţia difuză a mâinii, însoţită de tulburări trofice şi vasomotorii consecutive unui traumatism, orientează diagnosticul către o algodistrofie simpatică. Hipocratismul digital asociat hipertrofiei articulaţiilor interfalangiene, metacarpofalangiene şi radiocarpiene, cu îngroşarea epifizei distale a radiusului şi aspect pseudoacromegalic, este evocator pentru osteoartropatia hipertrofiantă pneumică (boală Pierre-Marie-Bamberger) ce apare ca sindrom paraneoplazic în cancerul bronhopulmonar sau în tumorile mediastinale.

Acelaşi aspect al mâinii, neînsoţit de durere şi asociat unei îngroşări dermice, cu pliuri foarte marcate la nivelul frunţii şi extremităţilor, constituie elemente pentru o pahidermo-periostoză, afecţiune genetică şi familială.

Apariţia unei îngroşări şi retracţia aponevrozei palmare mijlocii, cu prezenţa de noduli şi corzi tendinoase dure şi aderente la tegumentul feţei palmare a mâinilor, ce antrenează retracţia progresivă şi ireductibilă a degetelor în flexie, cu deficit important în prehensiune, este caracteristică maladiei Dupuytren. Boala Dupuytren, mai frecventă după vârsta de 40 de ani, cu caracter ereditar şi familial, se asociază uneori cu aponevrozită plantară (boala Ledderhose) şi cu induraţia corpilor cavernoşi (boala La Peyronie).

Apariţia unei tumefacţii falangiene dure, acoperită de tegumente infiltrate, de culoare violacee, puţin dureroasă, este sugestivă pentru o sarcoidoză.

Prezenţa unei dureri localizate la nivelul pulpei degetului sau patului ungheal, exacerbată la presiune, este indicatoare pentru o tumoră glomică, adeseori evidentă ca o tumoreţă mică, subcutanată sau subunghеală, de culoare roşie violacee.

La nivelul articulaţiei cotului, examenul clinic trebuie să insiste asupra a trei elemente: dacă artropatia cotului este izolată sau apare în contextul unei poliartropatii, dacă procesul interesează osul, articulaţia sau ţesuturile

periarticulare şi să precizeze în continuare etiologia reumatică, traumatică, infecţioasă, metabolică, vasculară, nervoasă sau tumorală a afecţiunii.

Cel mai frecvent se constată prezenţa durerilor localizate la nivelul epicondilului, cu iradiere pe faţa anterioară şi externă a antebraţului. Aceste dureri sunt caracteristice epicondilitei, consecinţă a tendinitei sau tendinoperiostitei muşchilor epicondilieni.

Durerea localizată la nivelul regiunii posterioare şi inferioare a cotului orientează diagnosticul către o tendinită tricipitală.

Prezenţa unei formaţiuni ovoide, fluctuente, pe faţa posterioară a cotului, puţin dureroasă, este caracteristică bursitei cronice retroolecraniene, ce apare secundar microtraumatismelor profesionale.

Alteori, în prezenţa aceleiaşi tumefieri dar asociate durerii intense şi căldurii locale, diagnosticul va fi orientat către o stafilococie locală sau o sinovită acută gutoasă.

Articulaţia cotului poate fi interesată în poliartrită reumatoidă, gută, condrocalcinoză articulară, artropatie hemofilică şi, tranzitoriu şi fără sechele, în reumatismul poliarticular acut.

Articulaţia umărului poate fi interesată unilateral în cadrul spondilitei anchilozante, artritelor infecţioase acute şi artritei tuberculoase şi bilateral în cadrul poliartritei reumatoide. Durerile cu caracter cronic, localizate în articulaţie, însoţite de limitarea parţială a mobilităţii articulare şi evidenţierea radiografică a îngustării interliniului articular sunt caracteristice artrozei glenohumerale cronice.

La examenul reumatologic al piciorului, prezenţa unei metatarsalgii cronice, exacerbate de ortostatismul prelungit, pledează pentru un antepicior rotund. Aceleaşi cauze se pot întâlni şi în situaţia antepiciorului plat şi piciorului plat valg.

Metatarsalgii cu caracter cronic pot apare consecutiv unor traumatisme sau unor osteite sau osteoperiostite consecutive unor plăgi plantare.

Prezenţa tarsalgiilor localizate la nivelul tarsului anterior (cuboid, scafoid, cuneiforme), sau la nivelul tarsului posterior (calcaneu, astragal) este consecutivă piciorului plat, călcâiului poziţionat în valgus sau în varus, reumatismelor inflamatorii şi degenerative.

Prezenţa plantalgiilor poate fi consecutivă piciorului scobit sau plat, insuficienţei venoase cronice, fibromatozei plantare Ledderhose sau sindromului de tunel tarsian. Durerile la nivelul degetelor sunt consecinţa tulburărilor statice ca: halux-valgus, degete "în ciocan", sau a sechelelor traumatice după fracturi falangiene, artrozelor metatarsofalangiene şi tumorilor osoase sau de părţi moi situate la acest nivel. Durerile de la nivelul degetelor, articulaţiilor metatarsofalangiene şi tarsometatarsiene însoţite de inflamaţie şi redoare matinală, prelungite în timp, constituie elemente evocatoare pentru poliartrita cronică evolutivă.

Prezenţa talalgiilor la un bărbat tânăr, însoţite de tendinită achiliană, orientează către diagnosticul de spondilită anchilopoietică.

Apariţia bruscă, de obicei nocturn, a unei artrite acute interesând articulaţia metatarsofalangiană a halucelui, orientează pentru diagnosticul de gută.

Prezenţa unei artrite tibiotarsiene, intertarsiene sau metatarsotarsiene la un bărbat care a prezentat un episod diareic, o uretrită negonococică, o balanită erozivă sau o conjunctivită bilaterală orientează diagnosticul către un sindrom Reiter.

Un debut artritic acut interesând articulaţia tibiotarsiană poate caracteriza artrita gutoasă, condrocalcinozică, gonococică, tuberculoasă şi, tranzitoriu, cu prezenţa semnelor caracteristice, reumatismului poliarticular acut. Articulaţiile piciorului, în special metatarsofalangiene, pot fi interesate în reumatismul psoriazic.

Semiologia genunchiului este axată pe studiul a patru sindroame: ***genunchiul dureros, genunchiul instabil, genunchiul deformat şi genunchiul cu mobilitate limitată.*** Aceste patru sindroame pot fi întâlnite izolat sau în asociaţie.

În cadrul ***genunchiului dureros***, predominanţa durerilor în zona anterioară a genunchiului sugerează interesarea tendonului cvadricepsului.

Predominanţa durerilor pe faţa internă sau externă a genunchiului este sugestivă pentru suferinţa ligamentelor colaterale, a inserţiilor tendinoase sau a meniscurilor.

Predominanţa durerilor posterioare ale genunchiului impune examenul atent al regiunii poplitee, în vederea depistării unui chist sinovial, a trombozei profunde venoase, a unui anevrism a arterei poplitee, a unei adenopatii sau rupturi traumatice a muşchilor gemeni, sau a unei sinovite retrocondiliene. Provocarea sau exacerbarea durerii în zona de inserţie a tendoanelor "labei de gâscă", prin flexia gambei împotriva unei rezistenţe orientează către o tendinită de inserţie a muşchiului croitor, semitendinos şi drept intern.

Apariţia durerii în articulaţie la manevrele de flexie şi extensie a genunchiului, cu apăsarea concomitentă pe rotulă şi perceperea de zgomote (cracmente) orientează diagnosticul către artroza femuro-patelară (semnul „rindelei").

Durerile provocate la compresia interliniului articular femuro-tibial obligă la investigarea unor leziuni ale meniscului. Durerile provocate prin extensia genunchiului, în timp ce se exercită o presiune cu policele la nivelul interliniului femuro-tibial în zona antero-internă, indică o leziune pe cornul anterior al meniscului intern confirmată prin manevra Mc Murray (durere în regiunea antero-internă a articulaţiei prin extensia genunchiului asociată cu rotaţia axială internă a gambei). Dacă se provoacă dureri în zona antero-externă a interliniului femuro-tibial la extensia genunchiului, asociată cu rotaţia externă axială a gambei, este foarte probabilă lezarea meniscului extern în porţiunea

anterioară. Pentru verificarea integrității cornului posterior al meniscului intern se utilizează manevra Payr (apariția durerilor în poziție turcească) sau manevra Apley (bolnavul în decubit ventral, cu gamba flectată în unghi drept pe coapsă, la rotația axială externă a gambei apar dureri în porțiunea medială a interliniului femuro-tibial). Dacă durerile apar în regiunea externă a interliniului femuro-tibial la mișcarea de rotație axială internă a gambei, este un indiciu de leziune a cornului posterior al meniscului extern.

Controlul ***stabilității articulare*** se realizează mai întâi pentru stabilitatea laterală, prin palparea ligamentului colateral intern și colateral extern, cu o mână imobilizând coapsa și cu cealaltă imprimând gambei mișcări pasive de lateralitate la nivelul genunchiului. Se poate depista gradul de lateralitate al genunchiului în varus sau valgus, în funcție de laxitatea ligamentului colateral extern sau intern. Se verifică apoi laxitatea ligamentelor încrucișate, care asigură stabilitatea antero-posterioară a genunchiului. Punând bonavul în decubit dorsal, cu genunchiul flectat la 90° și piciorul sprijinit pe pat, se imprimă mișcări anteroposterioare platoului tibial, în raport cu extremitatea distală a femurului. Se poate constata mobilitatea prin alunecarea anterioară a gambei (sertar anterior), în condițiile de laxitate sau lezare a ligamentului încrucișat antero-extern și de alunecare posterioară (sertar posterior), în situația laxității sau leziunii ligamentului încrucișat posterointern. În final, se testează stabilitatea rotatorie a genunchiului prin rotația axială a gambei în poziția de flexie a genunchiului. Prezența unui grad de rotație în poziția de extensie a genunchiului indică leziuni combinate ale ligamentelor colaterale și încrucișate.

Deformările genunchiului

În prezența unei măriri de volum a articulației, se impune cercetarea fundurilor de sac sinoviale, a căror afectare indică existența unei sinovite.

Căutarea șocului rotulian se face prin comprimarea cu policele și indexul mâinii stângi a fundurilor de sac subrotuliene și cu policele și ultimele trei degete ale mâinii drepte a fundurilor de sac subcvadricipitale, în timp ce indexul mâini drepte percută rotula; șocul rotulian este prezent în situația unei hidrartroze sau hemartroze.

Mărirea de volum a genunchiului poate fi determinată de inflamația tendoanelor, a ligamentelor, de prezența unei hipertrofii adipoase, a unei bursite prerotuliene sau a măririi de volum epifizare în situația gonartrozelor și artropatiei tabetice. Articulația mai poate fi deformată datorită prezenței chisturilor sinoviale poplitee voluminoase sau a tumorilor.

În situația unor deformări axiale ale genunchilor în plan frontal se constată apropierea acestora, cu depărtarea articulațiilor tibio-tarsiene, în cazul genului valg și îndepărtarea genunchilor, cu apropierea articulațiilor tibio-tarsiene, în genu var. În genunchiul cu mobilitate limitată, genunchiul este postat în poziție de genu flexum prin flexia moderată a gambei pe coapsă.

În fața unei monoartrite a genunchiului care trenează de câteva luni, ipotezele de diagnostic sunt: spondilartrita anchilopoietică, poliartrita reumatoidă, sindrom Reiter, boala Behçet, artrită cronică tuberculoasă, reumatism psoriazic, gonartroză activată.

Prezența unor hemartroze repetate le nivelul artriculației genunchiului, cu evoluția în timp către artropatie distructivă și invalidantă, cu anchiloza genunchiului în poziție vicioasă, în prezența unor tulburări de coagulare, orientează diagnosticul către artropatia hemofilică.

Existența unor dureri articulare cronice în articulația genunchiului, însoțite de încurbarea antero-externă a tibiilor hipertrofiate, crosă femurală cu convexitatea antero-externă, hipertrofie craniană și a claviculei însoțite de dureri osoase ale membrelor inferioare și lombosciatalgii, cefalee și surditate, pledează pentru artropatia pagetică.

Semiologia articulației coxofemurale

Artroza articulației coxofemurale (coxartroza) se manifestă prin dureri ce apar la mișcare, cu sediu inghinal și fesier, cu iradiere către genunchi. Sunt limitate precoce mișcările de extensie, flexie și rotație internă a coapsei, cu dificultatea de a adopta poziția picior peste picior. Inițial apare un grad de instabilitate coxofemurală, cu șchiopătare la ortostatismul prelungit și la mersul pe distanțe mari.

Interesarea articulației coxofemurale la tânăr, prezentând dureri inghino-fesiere, cu șchiopătare și stare generală bună apare datorită unei malformații de tip coxaplana. Radiologic se evidențiază turtirea capului femural, cap femural în formă de ciupercă sau ovoid, cu scurtarea colului femural și leziuni artrozice secundare.

Evidențierea unei zone de condensare neomogenă, cu contur triunghiular, situată în zona supero-externă a capului femural pledează pentru osteonecroza capului femural.

Prezența unei dureri inghinale persistente peste o lună de la un traumatism sau efort fizic, însoțită de limitarea mișcărilor în articulație și șchiopătare, cu aspect radiografic articular normal, este caracteristică algodistrofiei coxofemurale.

Interesarea articulației coxofemurale este frecventă în cadrul hiperostozei difuze exuberante tip Forestier și în condrocalcinoze.

De asemenea, există interesare coxofemurală bilaterală în boala Paget, unde radiografia coloanei lombare și bazinului evidențiază, în afară de modificări coxartrozice, deformarea femurului și cotilului cu protruzie acetabulară, coxavara și structură fibrilară cu travee osoase orientate anarhic, zone clare alternând cu zone opace și îngroșarea conturului vertebrelor lombare, realizând aspectul de vertebră în cadru.

Interesarea coxofemurală bilaterală se întâlnește în jumătate din cazurile de spondilită anchilozantă și în osteomalacie.

Existența unei coxite izolate, care persistă de luni și uneori ani, orientează diagnosticul către poliartrită reumatoidă, spondilartrită anchilozantă, reumatism psoriazic sau, mai rar, o coxită tuberculoasă.

Semiologia coloanei cervicale

La inspecția regiunii cervicale, se constată uneori un gât scurt, care impune investigarea sindromului Klippel-Feil, caracterizat prin fuziunea congenitală a vertebrelor cervicale sau absența uneia.

Prezența durerilor cervicale în jumătatea superioară a coloanei, asociată durerilor în mușchiul trapez și mușchii dorsali, însoțită de oboseala rapidă a musculaturii cefei este caracteristică majorității afecțiunilor coloanei cervicale.

Prezența durerilor spontane sau provocate la palparea unor apofize spinoase, ce sunt exagerate de extensia coloanei cervicale, la un subiect cu hiperlordoză cervicală este sugestivă pentru boala Baastrup. Radiologic se obiectivează osteoartroza apofizelor spinoase, cu osteoscleroza zonelor de contact și, uneori, cu neoartroze.

Un aspect semiologic complex și frecvent întâlnit la persoanele în vârstă este sindromul Barré-Liéou care asociază dureri cervicale cu caracter paroxistic, exacerbate de mișcări, surmenaj fizic și psihic, acroparestezii nocturne, algii cervicobrahiale, cefalee și ameteli declanșate la hiperextensia sau înclinarea laterală a capului, acufene, tulburări vizuale cu scăderea tranzitorie a acuității vizuale, dureri retroorbitare, midriază, enoftalmie, voce voalată, uneori afonie tranzitorie, disfagie, tulburări vasomotorii și sudorale ale feței. Sindromul este expresia iritației simpaticului cervical superior și a insuficienței circulatorii vertebro - bazilare induse de cervicartroză.

Consecutiv afectării coloanei cervicale pot apare nevralgii cervico-brahiale, cu topografie variată:

- localizarea durerilor retroauricular și cervico-occipital și în punctele de emergență a nervului Arnold indică interesarea rădăcinilor C1-C2;
- durerile radiculare situate în etajul cervical mijlociu și inferior, până la nivelul claviculei, însoțite de senzația de strangulare, cu dificultăți în respirație, uneori chiar cu paralizia frenicului, aparțin radiculalgiilor C3-C4;
- durerile localizate pe fața antero-externă a umărului și brațului până la cot, însoțite de deficit motor al deltoidului, indică radiculalgia C5;
- prezența durerilor și parestezilor pe fața anterioară a brațului și externă a antebrațului, extinse la police, cu deficit motor al lungului supinator și bicepsului brahial sunt evocatoare pentru radiculalgia de C6;
- interesarea rădăcinii C7 dă dureri și parestezii pe fața posterioară a brațului și antebrațului până la index, medius și inelar; este interesat extensorul comun al degetelor și tricepsul, cu diminuarea reflexului tricipital;
- prinderea rădăcinii C8 dă dureri și parestezii pe fața internă a brațului și antebrațului, până în auricular; deficitul motor interesează flexorii degetelor și ai mușchilor mâinii, cu diminuarea reflexului cubito-pronator.

Radiculalgia cervico-brahială consecutivă unui traumatism cranio-cervical poate fi expresia unei fracturi sau luxații a apofizelor articulare.

Prezența unor cervicalgii persistente, intense, cu limitarea mobilității coloanei cervicale, poate constitui expresia unei poliartrite reumatoide.

Cervicalgiile persistente la o persoană în vârstă pot fi expresia unei hiperostoze vertebrale tip Forestier, evidențiată prin osteofite gigante anterioare, laterale și uneori posterioare.

Semiologia coloanei dorso-lombare

Aprecierea mobilității coloanei lombare se face prin măsurarea amplitudinii de elongație a coloanei lombare la flexia anterioară, considerând o distanță de 10 cm deasupra apofizei spinoase L5, în ortostatism și măsurând deplasarea reperului superior, la flexia maximă, când distanța trebuie să crească cu minim 5 cm - semnul Schober.

Constatarea la inspecție a unei hipercifoze dorsale rotunde, cu dorsalgii cronice și reducerea capacității de efort la un adult este evocatoare pentru sechela unei boli Scheuermann, caracterizată radiologic prin îngustări discale, eroziuni ale platourilor vertebrale, hernii intraspongioase și vertebre cuneiforme. Uneori se constată inversiune în lordoza lombară. Durerile cronice la nivelul coloanei dorsale, de intensitate moderată, de tip mecanic, ce se ameliorează în repaos și decubit dorsal și sunt accentuate în poziție șezândă, în ortostatismul prelungit și la eforturi sunt caracteristice dorsartrozei, al cărei aspect radiologic este asocierea îngustărilor discale, condensării platourilor vertebrale și osteofitozei. Durerile la nivelul coloanei dorsale însoțite de nevralgii intercostale necesită o investigație amănunțită, ele putând fi expresia unei hernii discale dorsale, unei spondilartrite anchilozante, osteoporozei postmenopauzale, mielomului multiplu, metastazelor vertebrale sau interesării vertebrale în hemopatiile maligne.

Durerile intense intercostale, interesând unul sau mai multe spații intercostale, ce se însoțesc de arsură și ulterior de apariția unei erupții eritematoveziculare sunt caracteristice zonei Zoster intercostale. Durerile intercostale pot persista mult timp după dispariția erupției.

Durerile intercostale persistente, exacerbate în decubit și ușurate de ortostatism și mers, sunt sugestive pentru o tumoră medulară sau un neurinom radicular.

Dureri la nivelul coloanei dorsale pot apare și în angina pectorală, pericardită, anevrismul crosei aortei, litiaza biliară și hernia transhiatală.

Dureri în coloana dorso-lombară cu caracter persistent, exacerbate de ortostatism și efort fizic, apar, ca expresie a osteoporozei, la femeia după menopauză și, în general, la vârstele înaintate.

Durerile intense la nivelul coloanei dorsale, rezistente la analgeticele obișnuite, exacerbate nocturn, necalmate de repaus sunt caracteristice pentru metastazele vertebrale și pentru mielomul multiplu.

Prezența durerilor la nivelul coloanei dorso-lombare, cu caracter mecanic, exacerbate la palparea și presiunea osului, cu cifoză dorsală importantă, prezența de fracturi repetate la traumatisme minime este sugestivă pentru osteomalacie. Aspectul radiologic și tabloul biochimic cu hipocalcemie, hipocalciurie și hipofosforemie sunt caracteristice.

Apariția brutală a unei lombosciatalgii însoțite de scolioză lombară antalgică și blocarea mobilității în coloana lombară, consecutive unui efort de ridicare sau a unei mișcări de flexie-rotație, este sugestivă pentru hernia de disc L_4 - L_5 sau L_5 -S_1. Durerea este prezentă în regiunea lombară joasă (deasupra articulației sacroiliace), coboară pe fața postero-externă a șoldului, pe fața externă a coapsei și externă sau antero-externă a gambei în regiunea maleolei externe și pe fața dorsală a piciorului până la haluce. În hernia de disc S_1, durerea coboară în regiunea fesieră, pe fața posterioară a coapsei și gambei, tendonului lui Achile, călcâiului, plantei, pe marginea externă a piciorului până la degetul al V- lea. La palparea spațiului L_4-L_5 sau L_5-S_1 apar dureri în teritoriul radicular respectiv (*semnul soneriei*. Compresiunea punctelor Valleix pe traiectul radicular determină exacerbarea durerilor. Manevra de elongație a sciaticului (semnul Lasègue), apreciată în grade de la 0 la 90, este limitată de durere la flexia membrului inferior extins pe bazin sub 45^0. De asemenea, prezența *semnului Lasègue controlateral* (flexia pe bazin a membrului sănătos exacerbează durerea de partea bolnavă) constituie un indiciu pentru hernia discală importantă. Alte semne sunt reprezentate de semnul Bonnet (flexia gambei pe coapsă și a coapsei pe bazin cu adducția forțată a coapsei) și semnul Leri (anteroflexia capului provoacă sciatalgie). În sciatica L_4-L_5, mersul taligrad (pe călcâie) este imposibil datorită deficitului gambierului anterior, inervat de sciaticul popliteu extern (L_4-L_5). În sciatica de S_1 este imposibil mersul digitigrad (în vârful picioarelor) datorită deficienței gemenilor, inervați de sciaticul popliteu intern (S_1-S_2). Reflexul Achilian este diminuat sau abolit. În situația în care sunt interesate două sau mai multe rădăcini lombare sau sacrate, durerile și parestezиile interesând porțiunea infero-internă a fesei, anusul și organele genitale (S_3 - S_4 - S_5), tabloul pledează pentru o sciatică simptomatică. Vin în sprijinul acestei ipoteze absența ameliorării durerilor în repaus și prezența exacerbărilor nocturne.

Prezența durerilor pe fața antero-externă a coapsei, cu caracter de parestezie sau arsură, este caracteristică meralgiei parastezice sau nevralgiei femuro-cutanatului (L_2–L_3). Cauzele cele mai frecvente sunt fracturile, spondilodiscita, zona Zoster și sarcomul aripei iliace.

În prezența unor lombalgii sau lombosciatalgii bilaterale, cu evoluție cronică și redoare lombară importantă, apărute la tânăr în contextul unei subfebrilități, cu viteză de sedimentare crescută și pensare discală, cu leziuni erozive ale platourilor vertebrale, diagnosticul se orientează către o spondilodiscită tuberculoasă sau stafilococică.

Același tip de durere cu redoare lombară, talalgii, artrite interesând articulațiile mâinilor, genunchilor și tibiotarsiene sugerează debutul unei spondilite anchilopoietice.

În esență, în cadrul interesărilor articulare, pot fi deosebite două sindroame distincte:

Sindromul de artrită caracterizat prin proces inflamator, predominant sinovial (sinovită), primitiv sau secundar infectării articulației, prin evacuarea în interiorul ei a conținutului unui focar septic osos (piogen sau tuberculos). Sindromul artritei asociază semnele locale ale inflamației: hiperemia tegumentelor cu hipertermie, edem inflamator cu ștergerea reliefului articular, mărirea articulației și a părților moi periarticulare, bombarea fundurilor de sac sinoviale la care se adaugă durerea la mobilizare cu impotență funcțională. Febra, frisoanele, astenia, inapetența, sudorațiile, slăbirea în greutate pot completa tabloul clinic. Modificările paraclinice constituie sindromul inflamator umoral: creșterea VSH, a fibrinogenului, proteinei C reactive, alfa$_2$ globulinelor, macroglobulinei. Spre deosebire de artrita acută, în care semnele menționate sunt patente, artrita cronică prezintă aceleași semne însă atenuate, la care se adaugă, uneori, subluxații și anchiloze, leucocitoză cu neutrofilie și anemie secundară.

Sindromul de artroză se caracterizează prin lezarea inițială a cartilajului articular, urmată de interesarea extremităților osoase. Durerile articulare sunt persistente, recidivante, cu intensitate variabilă și meteorotropism evident, accentuate de eforturile fizice și calmate de repaus, mai intense dimineața, la primele mișcări și cedând odată cu demararea activității. Se caracterizează prin absența fenomenelor inflamatorii locale, a anchilozelor și subluxațiilor. Uneori există lipomatoză periarticulară (genunchi) sau noduli periarticulari pe fețele dorsale ale articulațiilor interfalangiene distale (noduli Heberden) sau la nivelul articulațiilor interfalangiene proximale (noduli Bouchard). La mobilizarea articulațiilor mari apar frecvent crachmente articulare. Deși bolnavii cu artroză sunt afebrili și nu au semne biologice de inflamație, există în cursul evoluției afecțiunii perioade de accentuare a durerii, caracterizate prin fenomene inflamatorii locale cu hipertermie (artroză încălzită sau artroza artrită) și, biologic, prezența markerilor inflamației acute: creșterea VSH, fibrinogenului, alfa$_2$-globulinei, proteinei C reactive.

2.3.16. SEMIOLOGIA GANGLIONILOR LIMFATICI

Mărirea de volum a ganglionilor are drept cauze:

- proliferarea benignă a limfocitelor și macrofagelor ca urmare a stimulării antigenice;
- infiltrația cu celule inflamatorii în limfadenite;
- proliferarea malignă a limfocitelor și macrofagelor ce ajung în ganglion;
- metastazarea cancerelor la nivel ganglionar;
- infiltrația cu macrofage modificate în tezaurismoze.

2.3.16.1. CLASIFICAREA ETIOLOGICĂ A ADENOPATIILOR

A. Infecţioase

- virale: rujeola, rubeola, varicela, monoculeoza infecţioasă, HIV, hepatite virale (B,C), citomegaloviroză, limfogranulomatoză inghinală benignă (Chlamydia trachomatis);
- bacteriene: stafilococ, streptococ, salmoneloze, bruceloze, listerioze, Pasteurella, boala ghearelor de pisică, tuberculoza, lepra, spirochetoze;
- fungice: candidoze generalizate, histoplasmoze, coccidioidomicoze, sporotricoze, nocardioze;
- parazitare: toxoplasmoza, trichineloza, tripanosomiază, filarioză, leishmanioză.

B. Imunologice

- colagenoze: artrita reumatoidă, lupus, dermatomiozită;
- limfangiopatie angioimunoblastică;
- boala complexelor imune şi boala serului;
- reacţii medicamentoase: fenitoină, hidralazină, allopurinol.

C. Maligne

- limfoame maligne hodgkiniene şi nehodgkiniene;
- leucemii acute şi cronice;
- macroglobulinemia Waldenström;
- metastaze ganglionare ale carcinoamelor.

D. Endocrine

- hipertiroidie.

E. Tezaurismoze

- Boala Gaucher;
- Boala Niemann – Pick;
- Boala Whipple.

F. Alte afecţiuni

- Sarcoidoza;
- Amiloidoza
- Sindromul Kawasăki;
- Granulomul eozinofil;

Palparea ganglionilor permite aprecierea formei, dimensiunilor, consistenţei, durerii, aglutinării, aderenţei la planurile supra şi subiacente.

La indivizii slabi, în special la tineri, ganglionii limfatici sunt adeseori palpabili, au o consistenţă elastică, suprafaţa regulată, sunt nedureroşi, mobili pe planurile profunde şi superficiale, neaderenţi între ei, cu tegumentele supraiacente normale. Forma lor este ovalară, turtită, cu diametrul sub 1 cm. şi dispoziţie simetrică. Examinarea ganglionilor limfatici respectă următoarea ordine: se palpează ganglionii occipitali, retroauriculari, preauriculari, subgangulomandibulari, submentonieri, laterocervicali (anterior şi posterior sternocleidomastoidianului), supraclaviculari, axilari, supraepitrohleeni, inghinali superficiali, inghinali profunzi şi ganglionii gropii poplitee.

Palparea ganglionilor subgangulomandibulari şi submentonieri se realizează plasând vârful degetelor sub mandibulă şi palpând în lungul marginii interne a mandibulei de la unghi la menton. Pentru delimitarea corectă a adenopatiilor submentoniere şi subangulomandibulare de alte formaţiuni, se poate palpa concomitent, cu indexul introdus în cavitatea bucală, la nivelul planşeului bucal şi cu ultimele 4 degete la exterior, submandibular.

Palparea corectă a ganglionilor laterocervicali se face de-a lungul marginii anterioare şi posterioare a sternocleidomastoidianului, iar a ganglionilor axilari cu ambele mâini; o mână este situată în axilă şi cu cea de-a doua se realizează compresia în porţiunea externă a şanţului deltopectoral, căutându-se toate cele 5 grupe ganglionare prin palparea pereţilor axilei şi a vârfului acesteia.

Evidenţierea unei adenopatii supraclaviculare are întotdeauna semnificaţie patologică. Palparea ganglionilor din această regiune este facilitată prin tusea activă a bolnavului şi manevra Valsalva, datorită ascensiunii domului pleural.

Ganglionul supraepitrohlean se palpează la 2 cm. deasupra epitrophleei, cu antebraţul flectat pe braţ.

Adenopatia inghinală superficială, palpabilă adeseori la normal, poate interesa toate cele patru grupe ganglionare sau, izolat, ganglionii grupelor interne sau externe.

Adenopatia inghinală profundă, situată deasupra arcadei inghinale, este rareori accesibilă palpării şi o putem sesiza mai uşor cu bolnavul în decubit dorsal şi coapsele flectate la 45^0.

Palparea ganglionilor poplitei măriţi de volum este rareori posibilă datorită situaţiei anatomice profunde.

Adenopatiile profunde mediastinale se pot suspiciona uneori la examenul fizic al toracelui (submatitate parasternală, în jumătatea superioară a sternului şi rareori paravertebrală, la nivelul vertebrelor toracice T_2-T_5).

Adenopatia profundă cu sediu abdominal se poate palpa, atunci când este voluminoasă, la persoanele slabe şi cu hipotonia peretelui muscular.

Elemente semiologice asociate

Durerea ganglionară spontană, rar întâlnită, caracterizează adenopatia inflamatorie acută, determinată de piogeni. Durerea ganglionară determinată de ingestia de alcool se constată în limfogranulomatoza malignă, dar nu este un semn constant, fiind prezentă doar în 30-40% din cazuri. Durerea la palpare caracterizează adenopatiile inflamatorii acute şi, inconstant, adenopatiile tuberculoase. Adenopatiile tumorale, majoritatea adenopatiilor tuberculoase şi adenopatiile luetice sunt indolore. Modificarea tegumentelor supraiacente adenopatiei, obiectivată prin prezenţa semnelor inflamaţiei (căldură, roşeaţă, edem), caracterizează adenopatiile acute supurate care drenează teritoriul unei plăgi infectate, astfel încât se pot observa cele 3 elemente: plaga, cordonul hiperemic de limfangită acută şi adenopatia inflamatorie.

În adenopatiile tumorale mari, blocarea circulației limfatice în amonte determină apariția unui limfedem.

Evoluția spre fistulizare a adenopatiei caracterizează limfadenitele acute, limfogranulomatoza inghinală benignă, tularemia, pesta, actinomicoza, filarioza, luesul în stadiul III și, în special, tuberculoza ganglionară. Prin fistulizarea ganglionilor tuberculoși se realizează o inoculare cu bacili Koch la nivelul tegumentelor, constituind leziunile de scrofulodermă. Evoluția spre vindecare se realizează lent și cu prețul unei cicatrici vicioase, cu localizare cel mai adesea laterocervicală, ce permite un diagnostic retrospectiv.

Dintre limfoamele maligne, tendință la ulcerare are adenopatia reticulosarcomului.

În adenopatia inflamatorie se constată aderența ganglionului la planurile supra și subiacente datorită periadenitei, iar în adenopatiile neoplazice aderența este explicată prin invazia neoplazică, cu ruperea capsulei ganglionare și invadarea țesuturilor învecinate.

În leucemia limfatică cronică și în limfosarcom ganglionii apar bine individualizați, mobili, neaderenți la planurile supra și subiacente, deoarece procesul neoplazic nu interesează capsula ganglionară.

Consistența adenopatiilor poate fi diferită, fiind de consistență lemnoasă în metastazele carcinoamelor, în adenopatia din boala Hodgkin și reticulosarcom, elastică în leucemia limfatică cronică și limfosarcoame și fluctuentă în adenopatiile supurate.

Adenopatia luetică, caracteristică primului stadiu de evoluție a bolii, de obicei cu sediu inghinal, are aspectul caracteristic de „cloșcă cu pui" (un ganglion central mai mare, înconjurat de microadenopatii). În luesul secundar adenopatia este generalizată, cu caracter de micropoliadenopatii, palparea bilaterală a ganglionilor occipitali, retroauriculari și supraepitrohleeni, fiind caracteristică. Adenopatia din rubeolă prezintă caracterele unei adenite inflamatorii, limitată la ganglionii occipitali și retroauriculari și este concomitentă cu erupția cutanată.

În limfogranulomatoza inghinală benignă sau boala Nicolas-Favre, adenopatia uni sau bilaterală este dură, dureroasă și fistulizează caracteristic prin mai multe orificii ce dau regiunii inghinale aspectul de „stropitoare".

Adenopatii inflamatorii fără tendință la supurație sunt prezente în flebite, zona Zoster, poliartrita cronică evolutivă.

În mononucleoza infecțioasă se constată o adenopatie generalizată, predominând cervical, cu ganglioni dureroși, asociată splenomegaliei și amigdalitei acute.

Adenopatiile metastatice apar frecvent în teritoriul de drenaj limfatic al epitelioamelor și carcinoamelor. Este caracteristică adenopatia laterocervicală satelită cancerului tiroidian, faringian și laringian, adenopatia supraclaviculară stângă (Virchow-Troisier) în cancerul de stomac, pancreas, colon stâng, plămân și prostată, adenopatia inghinală din cancerele genitale și rectale,

adenopatia latero-mamară și axilară din cancerul de sân. Adenopatia metastatică are consistența dură și aderența la planurile profunde.

2.3.16.2. ORIENTAREA DIAGNOSTICĂ ÎN FUNCȚIE DE LOCALIZAREA ADENOPATIILOR

I. Adenopatii localizate sau regionale superficiale

a) *Adenopatiile occipitale* sunt adeseori consecința unei infecții a pielii scalpului, rubeolei, luesului secundar.

b) *Adenopatia preauriculară* însoțește infecțiile conductului auditiv și boala „cheilor de pisică".

c) *Adenopatia submentonieră* apare în infecțiile și neoplasmele pielii bărbiei și buzei inferioare și ale planșeului bucal anterior.

d) *Adenopatia subangulomandibulară* este prezentă adeseori ca ganglioni sub 1 cm. diametru, nedureroși, mobili, și la persoane sănătoase. Patologic. apare ca expresie a afecțiunilor infecțioase ale cavității bucale, faringelui, amigdalelor, dinților arcadei inferioare, mononucleozei infecțioase, toxoplasmozei.

e) *Adenopatia cervicală* este expresia infecțiilor acute localizate (pielea scalpului, față, cavitate bucală, faringe, ureche) sau generalizate (rubeolă, mononucleoză infecțioasă, furunculoză generalizată, tripanosomiază) ca și infecțiilor cronice (lues, tuberculoză), a limfoamelor maligne hodgkiniene și nehodgkiniene, a metastazelor cancerelor regionale sau de la distanță, a sarcoidozei și toxoplasmozei.

- În mononucleoza infecțioasă (maladia Pfeiffer), afecțiune produsă de virusul Epstein Barr, adenopatia, în special cervicală sau generalizată, cu ganglioni mari, adesea dureroși la palpare, apare în context febril, cu faringoamigdalită uneori ulceroasă, splenomegalie, leucocitoză moderată, apariția de limfomonocite cu citoplasmă intens bazofilă și pozitivarea reacției Paul-Bunnel-Hăngănuțiu.
- În infecțiile date de adenovirusuri este caracteristică asociația conjuctivitei acute sau cheratoconjunctivitei cu faringoamigdalită, traheobronșită, adenopatie cervicală și subangulomandibulară.

Adenopatia tuberculoasă, dată mai frecvent de infecția cu tulpinile de BK bovin, determină mărirea de volum a unuia sau mai multor ganglioni cervicali, unii cu tendință la aderență între ei, de consistență moderată; ganglionii sunt rareori sensibili la palpare, evoluția lor se face uneori spre necroză de cazeificare, cu aderență la tegumentele supraiacente, pe care le modifică dându-le o colorație roșie-violacee. Prin fistulizare se elimină un puroi consistent de culoare galben-verzuie, în interiorul căruia pot fi identificați bacilii acidoalcoolorezistenți. Datorită însămânțării tegumentelor perifistulare cu bacilul Koch, pielea se infiltrează local, realizând scrofuloderma, iar vindecarea se face cu prețul unor cicatrici neregulate, inestetice.

Luesul primar se poate însoți de adenopatie cervicală când șancrul de inoculare este situat la nivelul cavității bucale.

Luesul terțiar poate realiza adenopatia gomoasă, cu ganglionii măriți de volum, de consistență moderat crescută, ce interesează un singur grup ganglionar și regresează în curs de 3-4 săptămâni la administrarea de preparate iodate. Testele serologice pentru lues sunt pozitive.

• Actinomicoza determină adenopatii cervicale cu ganglioni mari, nedureroși, cu tendință la supurație. În puroiul eliminat se găsesc sferule de culoare galbenă, cu diametrul de 1-2 mm. în care, microscopic, se identifică Actinomyces.

• Boala Hodgkin determină adenopatie cervicală, adeseori voluminoasă, dând aspectul de „gât proconsular", cu ganglioni de consistență moderată, de dimensiuni variabile și creștere rapidă de volum, ce pot în 30%-40% din cazuri să devină dureroși după consumul de alcool. Adenopatia este asociată febrei ondulante sau remitente, splenomegaliei, pruritului cutanat, sudorației, slăbirii în greutate. Examenul histopatologic ce urmează biopsiei ganglionare permite diagnosticul pozitiv și al tipului histologic al bolii Hodgkin.

• Adenopatia cervicală în infecția HIV este nedureroasă și poate însoți alte două sau trei teritorii limfatice extrainghinale; este asociată cu febră moderată sau subfertilitate, afectarea stării generale, sudorație, pierdere în greutate peste 10% în ultimele 3 luni, diaree recidivantă și manifestări cutanate multiple ca dermatită seboreică, herpes recidivant, psoriazis sever, sindrom al unghiilor galbene, sarcom Kaposi. Testele paraclinice evidențiază leucopenie și limfopenie cu scăderea limfocitelor T helper sub 600/mm^3 și teste serologice pozitive pentru HIV prin tehnica ELISA II.

• Adenopatia cervicală în leishmanioză apare asociată limfangitei și leziunilor cutanate de aspect crustos sau ulcerațiilor care se vindecă lăsând o cicatrice mutilantă. Boala este provocată de protozoarul flagelat Leishmania și transmisă prin înțepătura dipterelor hematofage. Diagnosticul se stabilește prin identificarea parazitului pe frotiuri obținute din secreția leziunilor ulcerate sau prin cultivarea pe mediul Novy Mac Ned și Nicolle.

• Limfadenopatia angioimunoblastică realizează adenopatii cu dispoziție asemănătoare celei cervicale din limfoamele hodgkiniene. În forma localizată, adenopatia se însoțește de melanodermie limitată la teritoriul ganglionar și eritrodermie exfoliativă. Limfadenopatia angioimunoblastică poate evolua cu adenopatie generalizată, hepatosplenomegalie, rash maculopapular, hipergammaglobulinemie policlonală și anemie hemolitică cu test Coombs pozitiv.

• Adenopatia din sarcoidoză (boala Boeck) este constituită din ganglioni izolați, cu diametrul sub 1 cm, duri și neaderenți la piele; interesează în afara regiunii cervicale, axila și ganglionii supraepitrohleeni și poate coexista cu adenopatia hilară bilaterală. Biopsia este hotărâtoare pentru diagnostic.

• Limfadenita din toxoplasmoză se caracterizează prin interesarea ganglionilor latero-cervicali, cu adenopatii adeseori voluminoase, ajungând până la mărimea unei alune sau unei nuci, nu aderă între ei și nu se ramolesc niciodată. Toxoplasmoza apare mai frecvent la adulți și la tineri, diagnosticul fiind stabilit pe baza pozitivării reacției Sabin-Feldman.

• Metastazele carcinomatoase constituie una din cauzele frecvente de adenopatie laterocervicală în afecțiunile neoplazice, în special determinate de carcinoamele epidermoide: ganglionii sunt foarte duri, nedureroși și nu au tendință la supurație. Adenopatia cu dispoziție anterioară față de sternocleidomastoidian apare în cancerele care interesează sinusul maxilar, hipofaringele, laringele, cavitatea bucală, limba, planșeul bucal și buza inferioară. Ganglionii situați posterior față de sternocleidomastoidian sunt prinși în cancerul nasofaringelui și al scalpului.

f) *Adenopatia supraclaviculară stângă* (ganglionul santinelă Virchow Troisier) este reprezentată de prinderea unui singur ganglion, de obicei supraclavicular stâng, situat în spatele extremității sternale a claviculei și la stânga mușchiului sternocleidomastoidian. Se palpează mai bine cu subiectul în poziție șezândă sau în ortostatism și în cursul manevrei Valsalva. Ganglionul apare în cancerele cu sediul în abdomenul superior sau hemitoracele stâng și confirmă metastazarea la distanță.

g) *Adenopatia axilară* este prezentă în leucemiile acute și cronice, boala Hodgkin, limfoamele maligne nonHodgkiniene, cancerul mamar, cancerul bronhopulmonar, pleurezia purulentă, în infecțiile localizate la nivelul mâinii și antebrațului, chiar dacă ganglionul supraepitrohlean nu este detectat.

h) *Adenopatia supraepitrohleană*: lues secundar, artrita reumatoidă, leucemia limfatică cronică, sarcoidoză, infecții ale mâinii și antebrațului.

i) *Adenopatia inghinală:* sediul de elecție pentru maladiile venerice.

• *lues primar*, în care se constată aspectul clasic de „cloșcă cu pui" (un ganglion central mai mare și alți ganglioni mai mici, grupați în jurul lui) și adenopatia coexistă cu șancrul de inoculare de la nivelul organelor genitale externe.

• *Boala Nicolas și Favre:* ganglionii interesați fistulează fiecare printr-un orificiu ce lasă să se scurgă secreția purulentă; orificiile fistulelor dau aspectul de „stropitoare".

• Adenopatia inghinală apare de asemeni în șancrul moale, în herpesul genital, flebita profundă și superficială sau ca adenopatie metastatică în cancerele regiunii genitale, anorectale, prostatice, uterine, în leucemia acută și cronică, în limfoamele maligne hodgkiniene și nonhodgkiniene.

j) *Adenopatia poplitee* este rar descoperită datorită topografiei profunde a ganglionilor, care sunt interesați în flebitele profunde ale gambei, în infecțiile piciorului și gambei, celulite, flegmoane și osteoartrite septice, gangrenă.

2. Adenopatii superficiale generalizate dau leucemiile acute și cronice, luesul secundar, limfoamele maligne hodgkiniene și nonhodgkiniene.

3. *Adenopatiile profunde* sunt doar excepţional accesibile examenului fizic: prezenţa lor intratoracică se poate traduce prin apariţia unei zone de submatitate parasternal şi paravertebral, matitatea sternului în jumătatea lui superioară. Adenopatiile profunde abdominale accesibile palpării sunt constituite de grupele satelite iliacei externe şi, excepţional, de adenopatiile gigante paraaortice şi paracave. Prin tuşeu rectal se evidenţiază adenopatia perirectală metastatică din cancerele micului bazin (semnul pragului).

2.3.16.3. EXAMENELE PARACLINICE ÎN PREZENŢA UNEI ADENOPATII

- Examenele imagistice (radiografie toracică şi CT) evidenţiază adenopatiile mediastinale în limfoamele maligne, reticulosarcoame, sarcoidoză, metastaze ganglionare în cancerul bronhopulmonar.
- Examenul ecografic, CT şi limfografia pentru adenopatiile profunde intraabdominale.
- Hemoleucograma poate evidenţia celule maligne circulante în leucemii şi limfoame şi limfomonocite în mononucleoza infecţioasă.
- Teste serologice: RBW şi VDRL pentru lues, reacţia Paul Bunnel-Hăngănuţiu pentru mononucleoza infecţioasă, Ac anti HIV, Ac VHC, Ag HBs, Ac antitoxoplasma, Ac antinucleari (lupus eritematos diseminat).
- Cultura din puroiul ganglionar în adenopatiile tuberculoase fistulizate, pentru Chlamidia în limfogranulomul venerian şi cultura pe medii speciale pentru adenopatiile de origine fungică.
- Aspiraţia cu ac fin prin puncţie a conţinutului ganglionar dă posibilitatea unui diagnostic etiopatologic corect în 93-95% din cazuri.
- Biopsia ganglionară constituie procedura sigură de diagnostic a limfoadenopatiei şi prelevarea ganglionului în întregime permite un diagnostic corect stadial în limfoame şi permite realizarea examenului histologic de rutină, utilizând coloraţii speciale Gram şi Ziehl–Nielsen, tehnici de imunofluorescenţă, microscopie electronică, cultura pe medii speciale pentru bacterii aerobe şi anaerobe, fungi, micobacterii.

2.3.17. EXAMENUL NEUROLOGIC

Instrumentele necesare pentru un examen neurologic corect sunt:

- ciocan de reflexe cu mâner lung şi flexibil şi cap de cauciuc;
- diapazon pentru testarea simţului vibrator (frecvenţă joasă) - 128 Hz;
- vată, pensulă fină sau filament pentru testarea sensibilităţii tactile;
- mijloace de testare a sensibilităţii termice (2 eprubete cu apă rece şi caldă);
- un oftalmoscop sau o lanternă.

Examenul static al bolnavului evidenţiază atitudinile forţate descrise anterior în detaliu, referitoare la poziţia în hemiplegia infantilă, în hemiplegia consecutivă accidentelor vasculare cerebrale, în paraplegia spastică, în care

există o fixare a membrelor inferioare în extensie forţată sau atitudinea rigidă, cu mimică inexpresivă, caracteristică sindromului parkinsonian.

Atitudini particulare interesând segmente ale corpului se constată în paralizia plexului brahial, paralizia cubitalului (aspect de grifă cubitală), paralizia radialului (aspect de mână balantă).

Examenul motilităţii include studiul mişcărilor involuntare (detaliate într-un capitol anterior), al motilităţii active şi pasive, al staţiunii, al mersului şi tulburărilor de coordonare. Perturbarea motilităţii active poate fi expresia unui deficit neuromotor total, când poartă denumirea de paralizie, sau a unui deficit motor parţial (pareză). Atât paralizia cât şi pareza pot interesa un grup muscular, un membru (monoplegie), o jumătate de corp (hemiplegie sau hemipareză), ambele jumătăţi (hemiplegie sau hemipareză dublă), când este vorba de o leziune de origine cerebrală, tetraplegie în leziunea medulară cervicală superioară şi paraplegie în leziunea medulară toracică sau lombară. În funcţie de tonicitatea musculaturii, paraliziile pot fi flasce sau spastice. Paralizia spastică prezintă hipertonie musculară, exagerarea reflexelor osteotendinoase şi clonus şi este consecinţa lezării neuronului motor central sau căilor piramidale. Paralizia flască se însoţeşte de hipotonie musculară, abolirea reflexelor tendinoase şi este expresia leziunii neuronului motor periferic sau a nervului motor. Trebuie menţionat că, în prima fază de evoluţie, paraliziile de tip. central se caracterizează prin hipotonie musculară şi abolirea reflexelor osteotendinoase.

2.3.17.1. EXAMENUL STATICII ŞI MERSULUI

Statica bolnavului poate fi perturbată prin afectarea musculaturii posturale consecutivă interesării neuronului motor central, fasciculului cortico-medular piramidal sau neuronului motor periferic, nervului motor sau interesării musculare în miopatii. Staţiunea în picioare a bolnavului poate fi afectată şi printr-un deficit al coordonării între agonişti şi antagonişti consecutiv leziunilor cerebeloase, labirintice sau absenţei aferenţelor senzitive profunde. Tulburările de echilibru static caracteristice afecţiunilor cerebeloase nu sunt modificate de închiderea ochilor (semnul Romberg), spre deosebire de cele generate de afecţiunile vestibulare, în care se constată o cădere orientată către vestibulul afectat la proba Romberg şi de tabes şi polinevrite, în care căderea se face în general pe spate.

Modificările mersului:

- în hemiplegia spastică deplasarea membrului inferior în hiperextensie se face prin circumducţie (mers helicopod sau cosit);
- în tabes mersul este nesigur, cu bază largă de susţinere şi lovirea puternică a călcâiului de podea (mers ataxic, talonat, dând impresia că bolnavul îşi menţine poziţia verticală sprijinindu-se cu privirea pe obiectele din jur);

- în paraplegia spastică bolnavul prezintă un mers rigid şi ţopăit, alternând circumducţia unui picior la celălalt;
- în sindromul cerebelos mersul este nesigur, ebrios, cu baza de susţinere lărgită;
- în leuconevraxită leziunea piramidală, asociată celei cerebeloase, determină un mers cerebelospasmodic;
- în paralizia de sciatic popliteu extern, caracteristică nevritelor diabetice, etanolice sau consecutiv fracturii peroniere, se constată prezenţa mersului stepat;
- în boala Parkinson mersul este rigid, cu paşi mici şi corpul aplecat înainte, ceea ce dă impresia că bolnavul fuge după propriul său centru de greutate;
- în sindroamele pseudobulbare mersul se face, de asemenea, cu paşi mici;
- în coree, mersul dă impresia unor mişcări de dans;
- în miopatii şi în luxaţia congenitală de şold bilaterală se constată un mers legănat (mers de palmiped).

2.3.17.2. MODIFICAREA REFLEXELOR OSTEOTENDINOASE (R.O.T.)

Diminuarea sau abolirea se constată în leziunile ce interesează arcul reflex: calea centripetă (nerv, rădăcină, neuron sensitiv), neuronul motor periferic, rădăcina, nervul motor, muşchiul.

Reflexele osteotendinoase vor fi diminuate sau abolite în nevrite, radiculite, tabes (meningoradiculită posterioară luetică), poliomielită, secţiuni nervoase şi miopatii.

Reflexele osteotendinoase sunt exagerate în leziunile neuronului central motor şi fasciculului piramidal: hemiplegia spastică, leuconevraxită, paralizia generală progresivă şi în sindroamele de compresiune medulară generate prin traumatisme, tumori sau morb Pott.

Reflexele osteotendinoase investigate curent sunt:

a) la membrele superioare:

- *reflexul stiloradial* obţinut prin percuţia apofizei stiloide a radiusului, cu antebraţul în flexie pe braţ şi susţinut de mâna examinatorului;
- *reflexul cubitopronator*, obţinut din percuţia apofizei stiloide a cubitusului, în aceeaşi poziţie a braţului;
- *reflexul bicipital*, prin percuţia tendonului inferior al bicepsului, în aceeaşi poziţie a braţului;
- *reflexul tricipital* obţinut prin percuţia tendonului tricepsului brahial deasupra olecranului.

Răspunsul este printr-o contracţie unică, de amplitudine normală, cu flexia antebraţului pe braţ în reflexul stiloradial, flexia şi uşoara pronaţie a mâinii şi antebraţului pe braţ în reflexul cubitopronator, flexia antebraţului în reflexul bicipital şi extensia antebraţului pe braţ în reflexul tricipital. Studiul comparativ

al reflexelor osteotendinoase la membrele superioare permite sesizarea modificărilor unilaterale sau bilaterale ale acestora, în sensul exagerării, polichineziei; diminuării sau abolirii acestora;

b) la membrele inferioare:

- *reflexul rotulian*, obţinut prin percuţia tendonului cvadricepsului, se determină cu bolnavul în poziţie de decubit dorsal, semiflexie a coapsei pe abdomen şi flexie moderată a gambei pe coapsă, cu călcâiul sprijinit de planul patului sau în poziţia picior peste picior;
- *reflexul Achilian* se cercetează punând bolnavul în genunchi la marginea patului sau pe un scaun în aşa fel încât gambele să fie flectate la 90^0 faţă de coapsă şi piciorul la 90^0 faţă de gambă. Se percută tendonul lui Achile. Se obţine extensia dorsală a piciorului pe gambă.

Reflexele cutanate abdominale se obţin prin excitarea pielii abdominale, cu ajutorul unui obiect cu vârful bont, simetric, sub rebordul costal, în lungul unei linii orizontale ce trece prin ombilic şi paralel cu arcada crurală. Ca răspuns, se constată în mod normal contracţia muşchilor abdominali în regiunea superioară, mijlocie şi inferioară a abdomenului.

Reflexul palmo-mentonier, descris de Marinescu şi Radovici se obţine prin excitarea regiunii tenare cu ajutorul unui ac sau bold cu vârf bont. Se obţine o contracţie a musculaturii bărbiei de partea respectivă în sindroamele pseudobulbare şi ateroscleroza avansată.

Reflexul cremasterian constă în contracţia fibrelor musculare din componenţa scrotului, cu ascensiunea testiculului, ca răspuns la excitarea pielii în regiunea antero-internă a coapsei.

Reflexul plantar, obţinut prin zgârierea cu un ac bont a marginii externe a plantei, pornind din regiunea calcaneană până la nivelul bazei halucelui, constă în flexia degetelor piciorului. La sugar, până la vârsta de 6 luni sau în stări patologice de lezare a fasciculului piramidal se constată un răspuns caracterizat prin extensie (flexie dorsală) a halucelui, concomitent cu o flexie plantară şi depărtare a celorlalte patru degete. Acest tip de răspuns constituie *semnul Babinski*. Acelaşi semn poate fi obţinut prin manevra:

- Oppenheimer (frictiune puternică a marginii interne a tibiei);
- Schaeffer (ciupirea puternică a tendonului lui Achile);
- Gordon (compresia tricepsului sural);
- Chaddoc (percuţia maleolei interne).

În leziunile neuronului motor central şi ale căii piramidale un semn caracteristic este *clonusul* care poate apare spontan sau prin manevra de elongaţie bruscă a:

- cvadricepsului se determină apariţia clonusului rotulian;
- tricepsului sural, prin dorsiflexia bruscă a piciorului pe gambă, ce provoacă clonusul piciorului;

- mușchilor antebrațului, prin dorsiflexia bruscă a mâinii pe antebraț, ce provoacă clonusul mâinii.

O altă manifestare caracteristică pentru sindromul de neuron motor central este reprezentată de *reflexele de automatism medular* întâlnite în hemiplegii și obținute prin flexia exagerată a degetelor pe plantă, ce determină o triplă flexare a piciorului pe gambă, a gambei pe coapsă și a coapsei pe bazin.

2.3.17.3. INVESTIGAȚIA TULBURĂRILOR DE SENSIBILITATE OBIECTIVĂ

1. Sensibilitatea superficială:
- termică, prin intermediul a două eprubete ce conțin apă rece și apă caldă;
- tactilă, prin atingerea ușoară a tegumentului cu o pensulă, un tampon de vată sau un pansament;
- dureroasă, prin înțeparea ușoară cu un ac sau bold;

2. Sensibilitatea profundă:
- durerea la compresia viscerală
(presiune pe globii oculari, pe ovare sau testicule);
- simțul mioartrochinetic, prin deplasarea degetelor cu interogarea bolnavului asupra sensului de deplasare a acestora;
- sensibilitatea vibratorie, testată cu ajutorul vibrațiilor produse de un diapazon al cărui mâner se plasează perpendicular pe reliefurile osoase subcutanate (maleolă internă, externă, stiloidă radială, vertex).

Tulburările de sensibilitate pot fi *sistematizate* în funcție de topografie astfel:
- tulburări de tip cortical, caracteristice sindromului parietal și interesând extremitățile în porțiunea distală;
- tulburări de tip hemiplegic, în care coexistă toate tipurile de anestezie pe jumătatea de corp (anestezie de tip capsulotalamic);
- anestezie de tip paraplegic, interesând jumătatea inferioară a corpului;
- anestezie de tip radicular, corespunzătoare teritoriului unei rădăcini nervoase;
- anestezie de tip periferic, în teritoriul unui nerv;
- anestezie de tip insular în zona Zoster.

Anestezia nesistematizată, cu distribuție paradoxală, este caracteristică isteriei. În sindromul parietal, tulburările de sensibilitate profundă nu sunt însoțite de durere, pe când în sindromul talamic durerea se asociază constant tulburării de sensibilitate.

Disociațiile sensibilității realizează sindroame caracteristice:
- în *siringomielie* se produce pierderea sensibilității termice și dureroase, cu conservarea sensibilității tactile și profunde;
- în *tabes* se păstrează sensibilitatea termică și dureroasă, pierzându-se sensibilitatea tactilă și profundă, ceea ce explică și abolirea simțului mioartrochinetic și vibrator.

La tulburările de sensibilitate se asociază adeseori tulburări trofice care interesează pielea, țesutul celular subcutanat, mușchii și vasele. Pielea, în hemiplegie și în siringomielie, capătă un aspect neted lucios, cunoscut sub numele de "glossy skin" sau, dimpotrivă, îngroșare de tip sclerodermic, tulburări ale fanerelor ca pahionichie, onicogrifoză sau onicomadeză, rărire a părului sau hiperpilozitate regională, panarițiu analgezic în siringomielie și lepră, ulcer perforant plantar în diabet, tabes și siringomielie. În tabes pot apare modificări osoase cu fracturi spontane și artropatie tabetică deformantă și nedureroasă.

2.3.17.4. INVESTIGAREA FUNCȚIEI NERVILOR CRANIENI

Perechea I-a: investigația obiectivă se realizează cu ajutorul unui olfactometru, ce testează separat, pentru fiecare nară, acuitatea mirosului pentru diferite substanțe. *Anosmia* este caracteristcă displaziei tractului olfactogenital, traumatismelor regiunii frontale a bazei craniului sau tumorilor prefrontale.

Perechea a II-a de nervi cranieni se investighează prin aprecierea acuității vizuale, a câmpului vizual și a simțului cromatic.

Absența percepției vizuale pe jumătate de câmp caracterizează hemianopsiile, explicate prin leziuni la nivelul căilor optice, chiasmatice și retrochiasmatice. Lipsa percepției vizuale într-un teritoriu limitat al retinei poartă denumirea de *scotom.*

Ambliopia reprezintă o scădere a acuității vizuale, fără cauză organică sau de refracție, constituind un simptom al intoxicațiilor exogene (alcool, saturnism) sau endogene (uremie).

Amauroza se definește ca pierderea vederii consecutivă unei nevrite optice de diferite etiologii (diabet, uremie) și poate fi reversibilă, spre deosebire de *cecitate*, care semnifică pierderea ireversibilă a vederii.

Tulburările vederii cromatice, denumite și *discromatopsii*, congenitale sau dobândite, interesează percepția culorilor roșu și verde. Cu ajutorul campimetrului pot fi sesizate modificările câmpului vizual cromatic secundare unor boli ca: diabet, hepatopatii cronice, carențe vitaminice. În carența de vitamina A, în etilismul cronic și în hepatopatiile cronice decompensate se constată scăderea vesperală a acuității vizuale denumită *hemeralopie*.

Cercetarea *reflexelor pupilare* de adaptare la lumină (fotomotor) și de acomodare la distanță se face acoperind cu palmele ochii bolnavului, timp de câteva secunde, după care se descoperă brusc, succesiv, fiecare ochi. Reacția normală la lumină este mioza și ea apare consensual și la ochiul care nu primește stimulul luminos. Pentru acomodarea la distanță, se cere bolnavului să urmărească cu privirea degetul examinatorului, care se apropie și se depărtează între 15 și 20 de cm. de polul ocular. În mod normal, se constată dilatarea pupilei la distanță și micșorarea ei la apropierea degetului. Pierderea reflexului fotomotor, cu păstrarea celui de acomodare la distanță, cunoscut ca semnul lui Argyll-Robertson, este caracteristică neuroluesului, însă poate fi prezentă în diabet și polineuropatii. Semnul Adie, sau pupilotonia, asociază pupilă de 3-6 mm.

diametru, ce reacționează slab sau deloc la lumină, cu acomodare lentă la distanță, dar care se contractă după instilația unei soluții slabe de pilocarpină. Semnul se întâlnește în neuropatiile determinate imunologic și în sindromul Adie, caracterizat prin degenerarea gnglionului ciliar, în care modificările pupilare sunt însoțite de abolirea reflexelor osteotendinoase.

Instabilitatea involuntară a globilor oculari realizând mișcări ritmice ce alternează o fază lentă și una rapidă, poartă denumirea de *nistagmus*. Etiologic, nistagmusul poate fi congenital sau dobândit, ca urmare a leziunilor de la nivelul trunchiului cerebral sau intoxicațiilor endo și exogene; nistagmusul poate fi orizontal, vertical sau rotatoriu, în funcție de sensul fazei rapide de mișcare a ochiului.

La examenul fundului de ochi, efectuat după dilatarea pupilei cu ajutorul midriaticelor (midrium, homatropină), se pot evidenția modificări ale papilei nervului optic (excavație, edem papilar tipic pentru hipertensiunea intracraniană), modificări ale vaselor sau ale retinei maculare și periferice.

Perechile III, IV și VI, respectiv oculomotorul comun, pateticul și oculomotorul extern inervează musculatura extrinsecă a globului ocular, interesarea acestor nervi determinând modificări statice și dinamice în motilitatea oculară, ca strabismul și diplopia. Pentru a le evidenția, se cere bolnavului să privească în diferite direcții: paralizia oculomotorului comun se traduce prin ptoză a pleoapei superioare, miozis și presbiopie, cu modificarea reflexului de acomodare la lumină și distanță. În paralizia pateticului, globul ocular nu poate privi în jos și în afară, iar paralizia oculomotorului extern determină strabism convergent și diplopie.

Afectarea perechii a V-a (trigemen), nerv mixt, senzitiv pentru față și motor pentru mușchii masticatori, se traduce prin anestezia tegumentelor feței și mucoaselor conjunctivală, nazală, bucală, linguală în jumătatea anterioară și paralizia masticatorilor, însoțite de tulburări trofice de tip cheratită, hemiatrofie facială progresivă, căderea dinților și deviația bărbiei de partea paralizată, când bolnavul deschide larg gura. Integritatea trigemenului se cercetează prin reflexul cornean (închiderea bruscă a pleoapei la atingerea corneei cu o bucățică de vată) și reflexul maseterin reprezentat de închiderea reflexă a gurii, consecutiv percuției mentonului.

Perechea a VII-a, nervul facial, constituie nervul motor pentru musculatura mimicii și afectarea sa determină tulburări de ordin static (asimetrie facială cu hipotonie și flaciditatea mușchilor de partea bolnavă, lagoftalmie, epifora, ștergerea pliurilor frontale și a șanțului nazo-genian cu devierea comisurii bucale de partea sănătoasă) și tulburări dinamice manifestate prin imposibilitatea de a fluiera, de a articula consoanele labiale și de a mesteca. După sediul de interesare a facialului, se deosebește o paralizie de tip central, în care teritoriul temporo-facialului este respectat și o paralizie de tip periferic, care interesează ambele ramuri cervico și temporo-faciale. Deci, în paralizia centrală, determinată de o leziune cu sediul între scoarță și nucleul pontin al facialului,

bolnavul poate încreți fruntea și închide ochiul. Paralizia de tip central constituie un element al sindromului piramidal.

Perechea a VIII-a (acustico-vestibulară) prezintă, în situația afectării, semne revelatoare pentru interesarea vestibulară ca: vertije, prezența nistagmusului, semn Romberg labirintic (la închiderea ochilor bolnavul cade de partea labirintului afectat), devierea indexului către partea afectată la proba indice-nas efectuată cu ochii închiși. Interesarea nervului auditiv determină apariția acufenelor, hiperacuziei, diploacuziei (sunet reverberat pe tonalități diferite), hipoacuziei și surdității de percepție.

Perechea a IX-a (glosofaringianul) este nerv senzitiv pentru 1/3 posterioară a limbii, unde determină sensibilitatea gustativă și motor pentru vălul palatului și faringe. Paralizia izolată a glosofaringianului se traduce prin semne discrete, datorită compensării realizată de pneumogastric și spinalul intern în motricitatea faringelui. În situația paraliziei simultane a glosofaringianului, pneumogastricului și spinalului (sindromul de gaură ruptă posterioară) apare o hemiparalizie velopalatină, astfel încât lueta este deviată de partea sănătoasă când bolnavul pronunță vocala a. Concomitent, există o hemianestezie a vălului palatin și o abolire a reflexului de vomă de aceeași parte.

Perechea a X-a (pneumogastricul). Paralizia tipică din sindromul de gaură ruptă posterioară a fost descrisă anterior. Paralizia de nerv recurent stâng, frecventă în cazul tumorilor maligne mediastinale compresive sau invazive, se traduce prin voce răgușită, bitonală și la examenul laringoscopic paralizie a corzii vocale inferioare stângi.

Perechea a XI-a, spinalul, prezintă două ramuri: o ramură internă a cărei afectare este inclusă în sindromul de gaură ruptă posterioară, descris anterior și o ramură externă, a cărei afectare determină paralizia sterno-cleido-mastoidianului și trapezului, care se traduc prin absența corzii sterno-cleido-mastoidianului la rotația capului de partea opusă și imposibilitatea de ridicare a umărului.

Perechea a XII-a, hipoglosul, nerv motor al limbii, a cărui afectare determină hemiatrofie linguală, cu fibrilații și devierea limbii de partea paralizată.

2.3.17.5. PARALIZIILE NERVILOR PERIFERICI

Paraliziile nervilor periferici, mai frecvent întâlnite în practică, sunt: paralizia radialului, medianului și a cubitalului la membrul superior și a sciaticului la membrul inferior.

Paralizia nervului radial are ca elemente de diagnostic prezența tulburărilor de sensibilitate caracterizate prin hipoestezie a feței dorsale a mâinii, în primul spațiu interosos. La inspecție, antebrațul este în pronație și semiflexie pe brat, iar mâna în flexie pe antebrat. Degetele sunt semiflectate, cu policele în adducție. Extensia antebrațului pe brat este imposibilă, ca și extensia mâinii pe antebrat și extensia degetelor pe mână. Flexia antebrațului pe brat este normală, dar, dacă i se opune rezistență, nu se constată contracția lungului supinator.

Reflexele stilo-radial şi olecranian (tricipital) sunt abolite. Paralizia nervului radial apare frecvent după fractura diafizei humerale şi după compresia nervului în gutiera humerală, în cursul somnului sau după decubitul dorsal prelungit, la intervenţiile chirurgicale.

Paralizia nervului median se traduce printr-o paralizie a flexorilor, în special a indexului, a mediusului şi a muşchilor eminenţei tenare. Opoziţia policelui cu celelalte degete, în special cu indexul, este imposibilă. Flexia indexului şi flexia mâinii pe antebraţ sunt diminuate. Se constată anestezie în teritoriul inervat de median, cu dureri de tip arsură (cauzalgii), piele roşie cu cianoză şi infiltraţie subcutanată, unghii deformate şi striate, atrofia eminenţei tenare. Paraliziile nervului median sunt consecinţa leziunilor traumatice.

Paralizia nervului cubital realizează o paralizie a interosoşilor, a ultimilor doi lombricali, a muşchilor eminenţei hipotenare şi a celor două fascicule interne ale flexorului comun profund al degetelor. Flexia ultimelor două falange ale degetelor 4 şi 5 realizează atitudinea tipică de gheară cubitală. Mişcările de lateralitate ale degetelor sunt imposibile, în special cele ale mediusului. Flexia primei falange cu extensia ultimilor două sunt imposibile la degetele 4 şi 5. Există, de asemenea, anestezie în teritoriul cubitalului. Paralizia nervului cubital este consecutivă interesării nervului în gutiera unciformă.

Interesarea nervului sciatic se traduce, mai frecvent, prin nevralgia sciatică şi, rareori, prin paralizii. Nevralgia sciatică recunoaşte ca etiologie compresia uneia din rădăcinile de origine (lombară 5, sacrată 1), la ieşirea lor din canalul rahidian şi, rar, compresia nervului în micul bazin sau în regiunea fesieră. Semnele clinice sunt reprezentate de durerea lombară ce iradiază în fesă, pe faţa posterioară a coapsei, uneori chiar la gambă şi la picior, antrenând jenă la mers şi accentuată de manevrele de elongaţie ale nervului.

În sciatică, durerea, tulburările de sensibilitate de tip parestezic, hipo sau anestezia, sunt localizate în diferite teritorii, în raport cu rădăcina afectată:

- L2 – regiunea superioară a coapsei, cu excepţia regiunii posterioare;
- L3 – faţa anterioară a coapsei, genunchiul şi antero-externă a şoldului;
- L4 – faţa externă a şoldului, anteroexternă a coapsei, anterioară a genunchiului, anterointernă a gambei;
- L5 – fesă, faţa postero-externă coapsă, antero-externă a gambei, regiunea dorsală a piciorului şi halucelui;
- S1 – fesă, faţa posterioară a coapsei, gambei, tendonul lui Achile, călcâi, marginea externă a piciorului, deget 5 şi faţa plantară.

La examenul obiectiv se constată că bolnavul se sprijină pe membrul inferior sănătos; de partea sciaticului bolnav, genunchiul este în semiflexie şi sprijinul se realizează cu vârful halucelui pe sol. Există scolioză lombară cu convexitatea de partea bolnavă. Se obiectivează, de asemenea, o serie de puncte dureroase pe traiectul sciaticului, de la emergenţă şi până la nivelul gambei.

Hipotonia musculară este constantă şi se traduce prin ştergerea pliului fesier; reflexul rotulian este întotdeauna normal în sciatica L5 sau S1.

În afectarea rădăcinii L5, mersul taligrad (sprijinit în călcâi) este imposibil, în timp ce în afectarea rădăcinii S1, mersul digitigrad (pe vârfuri) este imposibil.

Manevrele de elongaţie sciatică sunt pozitive.

Manevra Lasègue: ridicarea membrului inferior extins determină o durere vie la nivelul coapsei şi gambei. Pentru rădăcinile L2-L4 se execută cu pacientul în decubit ventral, cu genunchiul îndoit.

Manevra Bragard constă în ridicarea membrului inferior, extins din articulaţia genunchiului, dar fleciat dorsal în articulaţia tibiotarsiană.

Afectarea rădăcinii L3-L4 determină diminuarea sau abolirea reflexului rotulian, a rădăcinii S1, diminuarea sau abolirea reflexului achilian, în afectarea rădăcinii L5 reflexele osteotendinoase fiind normale.

În sciaticile severe se observă amiotrofie asociată a fesei, coapsei şi gambei.

Etiologic, compresiunea radiculară este sugerată de prezenţa durerii lombare înaintea nevralgiei sciatice, exagerarea durerii prin tuse, strănut, defecaţie, manevre care cresc presiunea lichidului cefalo-rahidian şi prezenţa unei dureri provocate latero-rahidiene şi rahidiene.

Cauzele care determină compresiunea sunt reprezentate de morb Pott, cancer metastatic vertebral şi hernia de disc (în situaţia în care se elimină primele două cauze). Compresiunea nervului datorită unei artroze vertebrale este mai rară. Compresiunile la nivelul micului bazin se realizează la femei prin fibroame, chiste de ovar, cancer de col şi de corp uterin, la bărbat prin cancerul de prostată, şi, la ambele sexe, prin cancerul de rect.

Interesarea nervului în regiunea fesieră, rară, este secundară unui cancer de bazin, a unei artrite sacroiliace sau coxo-femurale, în special tuberculoase, sau unei injecţii medicamentoase la contactul cu sciaticul.

2.3.17.6. SINDROMUL MENINGEAN

Diagnosticul sindromului meningean se bazează pe existenţa simptomelor funcţionale şi semnelor fizice şi poate fi afirmat numai prin examenul lichidului cefalo-rahidian, prelevat prin puncţie lombară.

Simptomele funcţionale sunt caracterizate de trepiedul clasic:

- cefalee difuză, permanentă, exagerată de zgomot, lumină şi mişcări;
- vărsături în jet, fără greaţă, provocate prin modificările de poziţie ale capului;
- constipaţie tenace, ce nu se însoţeşte de meteorism abdominal.

Semnele fizice ce traduc iritaţia meningelui sunt:

- contractura musculară ce determină poziţia caracteristică, cu capul pe spate, ochii închişi (fotofobie), ceafa şi trunchiul rigide, muşchii

latero-vertebrali duri, contractați, abdomenul retractat, membrele inferioare flectate;

- semnul Kernig: imposibilitatea extinderii genunchilor în poziția șezând;
- semnul Brudzinski reprezentat de tripla flexie a membrelor inferioare la tentativa de flexie a capului;
- redoarea cefei.

Alte semne de interesare meningeană:

- disociația între puls și temperatură: pulsul este mai puțin accelerat decât ar corespunde febrei;
- tulburări respiratorii: ritmul respirator încetinit și neregulat;
- hiperestezia cutanată, tulburările vaso-motorii, în special dunga meningitică Trousseau;
- convulsii și tulburări psihice.

În etiologia sindromului meningean se includ: meningitele limfocitare de origine tuberculoasă sau netuberculoasă, meningitele purulente, hemoragiile meningiene și reacția meningeană ce se observă în toate stările febrile și în cursul uremiei.

2.3.17.7. EXAMENUL LICHIDULUI CEFALO - RAHIDIAN

În prezența unui sindrom meningian, puncția lombară este indispensabilă și trebuie practicată de urgență, în vederea obținerii și studierii lichidului cefalo-rahidian. În plus, dacă un bolnav prezintă tulburări neurologice sugestive pentru o compresiune medulară, trebuie să se practice ***puncția rahidiană***, sau ***rahicenteza***, și măsurarea presiunii lichidului cefalo-rahidian. Contraindicațiile puncției sunt reprezentate de existența unei hipertensiuni intracraniene care poate risca angajarea amigdalelor cerebeloase în gaura occipitală, accident rapid letal. Staza papilară constituind cel mai bun semn de hipertensiune intracraniană, examenul fundului de ochi va fi obligatoriu înainte de efectuarea puncției lombare.

Tehnica puncției lombare: bolnavul trebuie să fie nemâncat, așezat în poziție șezândă sau culcat, cu trunchiul în flexie forțată, mărind astfel spațiile intervertebrale. După asepsia pielii cu tinctură de iod sau alcool iodat, se punctionează cu un ac cu diametrul de 1 mm și lungimea de 7-10 cm prevăzut cu mandren. Se punctionează între două apofize spinoase, la nivelul unei linii orizontale ce trece prin crestele iliace, sau puțin deasupra acesteia, înfundându-se acul perpendicular, cu vârful îndreptat ușor oblic în sus, acul trebuind să rămână în planul sagital strict median. După câțiva centimetri parcurși, acul traversează planul fibros al ligamentului galben și duramater, pătrunzând apoi în spațiul subarahnoidian. Se retrage în acest moment mandrenul, pentru a permite scurgerea lichidului cefalo-rahidian, care va fi colectat în eprubetă sterilă pentru examenul citologic, biochimic, bacteriologic. Se măsoară, de asemenea, presiunea lichidului cefalo-rahidian utilizând manometrul Claude, sau tubul de sticlă Stookei. Presiunea normală a lichidului cefalo-rahidian este de 50-180 cm.

apă, fiind mai mare la bolnavul în poziție șezândă. Compresiunea jugularelor timp de 15 secunde mărește presiunea lichidului cefalo-rahidian cu 15-20 cm. apă și, odată cu decompresia acestora scade, revenind la presiunea normală. În sindroamele de compresiune rahidiană ușoară scăderea este ușoară și se face sacadat. În caz de compresiune rahidiană importantă, manevra de comprimare a jugularelor nu crește presiunea lichidului. La manevra de compresiune abdominală, atât la subiectul normal cât și la cel cu sindrom de compresie rahidiană, se constată creșterea presiunii lichidului rahidian. De asemenea, o scădere bruscă a presiunii, în special când tensiunea este mare, este indicatoare pentru neoplazie intracraniană.

Aspectul normal al lichidului cefalo-rahidian este clar ca "apa de stâncă". Devine sanghinolent în hemoragia meningeană sau consecutiv înțepăturii accidentale a vaselor la locul de puncție. În acest din urmă caz, sângele va colora doar la început lichidul, coagulează rapid și are o formulă similară celei sanghine. Coloratia galben-citrin (lichid xantocromic) sugerează o compresiune medulară. În meningite, lichidul are aspectul tulbure sau franc purulent.

În meningita tuberculoasă, lichidul extras este clar, dar, lăsat la temperatura camerei 24 de ore, va prezenta un văl (datorat excesului de albumină), din care se poate izola bacilul Koch. Examenul biochimic al lichidului cefalo-rahidian evidențiază prezența albuminei (normal între 20 și 50 mg%), creșterea ei reflectând o reacție inflamatorie caracteristică meningitelor. Determinarea albuminorahiei se face cu ajutorul rahialbuminometrului Siccard-Cantaloub. Determinarea globulinelor, prin reacțiile Pandy și Nonne-Appelt, arată pozitivarea lor în toate inflamațiile meningee. Glicorahia, normală între 40 și 70 mg%, scade în meningitele acute și meningita tuberculoasă și crește în encefalita epidemică și coma diabetică. Clororahia (normal între 7 și 7,50 g‰) scade sub 5,6 g‰ în meningita tuberculoasă. Examenul citologic relevă în mod normal prezența a 0-5 limfocite pe câmp, iar patologic limfocitoză moderată în neurolues sau limfocitoză importantă în meningita cronică tuberculoasă luetică și în meningita acută virală. În meningitele septice, se constată o creștere a polimorfonuclearelor peste 100 /mmc, multe din ele fiind alterate. În hemoragiile meningee se constată un număr de peste 10.000 de hematii/mmc.

Examenul bacteriologic direct, pe frotiuri, evidențiază piogeni în meningitele purulente și bacili Koch în meningita tuberculoasă. Alte investigații bacteriologice implică cultura pe medii specifice și inocularea la animal și pe oul embrionat.

Din lichidul cefalorahidian se pot efectua reacții biologice ca BW, citochol, Meinicke-Kahn, pentru diagnosticul neuroluesului.

2.3.18. SIMPTOMELE DE ORDIN GENERAL

În cadrul simptomelor de ordin general vom studia durerea, febra, hipotermia, frisonul, transpiraţia, inapetenţa, pierderea ponderală, cefaleea şi astenia.

2.3.18.1. DUREREA

Durerea constituie cel mai frecvent simptom pentru care bolnavul se adresează medicului. Se poate defini ca o senzaţie apărută ca urmare a intervenţiei unui stimul nociceptiv, endogen sau exogen, ce se întovărăşeşte de reacţii caracteristice, fiziologice şi psihice. Durerea este dependentă de intensitatea stimulului, de pragul sensibilităţii dureroase, de starea psihică şi de sănătate a organismului. Stimulul dureros se transmite de-a lungul fibrelor rădăcinei posterioare la nucleii posteriori talamici, de unde este proiectat cortical, devenind senzaţia conştientă a durerii. Există, conform teoriei actuale a lui Malzaak, mai multe nivele de prelucrare şi control ale stimulilor dureroşi, ce suferă astfel modulări la nivel spinal, talamic şi cortical, cu intervenţia sistemului afectiv în calitatea senzaţiei, evaluarea şi analiza ei.

Caracterele semiologice ale durerii, indiferent de tipul acesteia, includ analiza factorilor declanşatori, localizării, iradierii, cronologiei, etiologiei, factorilor de agravare sau ameliorare.

Topografia sau localizarea durerii implică raportarea acesteia la o zonă a suprafeţei corpului şi nu la un organ; de exemplu: durere precordială şi nu durere cardiacă, durere în fosa iliacă dreaptă şi nu durere apendiculară, durere epigastrică şi nu durere de stomac. Cu rare excepţii, durerea în membre şi trunchi corespunde suferinţei structurilor subiacente. Durerile viscerale şi somatice profunde, ce provin de la musculatura peretelui posterior al abdomenului şi organelor retroperitoneale, sunt de obicei recepţionate de mai multe segmente ale măduvei şi difuzează în segmentele învecinate. Practic, durerea de la nivelul metamerelor cutanate se proiectează pe arii întinse, aşa cum se întâmplă în angina pectorală, în colica biliară, colica intestinală şi în ulcerul perforat. Durerea poate avea un caracter de durere referită la arii cutanate, situate la distanţă de viscerul afectat, dar având conexiuni senzitive cu acesta. Astfel, durerea din ischemia coronariană poate fi percepută ca durere în "brăţară", durere în occiput, durere în coloana dorsală, în mandibulă, în epigastru. Durerea din colica biliară este percepută în regiunea scapulară, iar afecţiunile diafragmului central la nivelul umerilor. Durerea poate fi percepută ca durere superficială sau profundă.

Durerile superficiale au caracterul de înţepătură sau arsură, sediul bine precizat şi sunt însoţite de parestezii (furnicături, gâdilituri) sau hiperalgezii. Spre deosebire de durerea superficială, *durerea profundă* are un caracter difuz, dificil de localizat şi aspect variat: ascuţită ca o lovitură de pumnal, sfredelitoare (terebrantă sau lancinantă), pongitivă, constrictivă, ca senzaţie de strivire, de roadere, însoţită de senzaţii de pulsatilitate sau nu (inflamaţie acută, anevrism). Intensitatea durerii poate fi apreciată prin compararea de către bolnavi cu alte

dureri suferite anterior ca: durere dentară, durere din furuncul, din fracturi, durerea de naştere etc. Pentru o mai bună apreciere a intensităţii durerii, se utilizează scara analogică imaginată de Borg, ce cuprinde 10 trepte. O durere intensă este însoţită întotdeauna de semne obiective ca atitudine forţată, modificarea mimicii, midriază, paloare, transpiraţii, vărsături, modificarea pulsului şi tensiunii arteriale. Iradierea durerii realizează un caracter metameric, indicator pentru organul de proveniență. În criza de angină pectorală şi în infarctul miocardic durerea este resimţită retrosternal şi iradiază în regiunea cervicală, umeri, în membrele superioare, pe marginea cubitală a acestora, până la nivelul ultimelor două degete. În colica renală durerea debută caracteristic în regiunea lombară şi iradiază în flanc, în fosa iliacă şi în organele genitale externe sau pe faţa internă a coapsei.

Cronologia durerii se referă la precizarea momentului apariţiei în raport cu ziua şi ora, cu contextul: în cursul efortului, în repaus, în decubit dorsal, pe nemâncate sau după masă, imediat sau tardiv, la durata durerii şi la caracterul ei evolutiv în timp. Sunt caracteristice apariţia durerii anginoase în cursul efortului fizic, după mesele abundente, în cursul unei plimbări în frig şi ceaţă sau a mersului împotriva vântului, a durerii ischemice din arteriopatia obliterantă arterosclerotică a membrelor inferioare în cursul efortului de mers (stadiul II) sau în repaus (stadiul III), a durerii ulceroase pe nemâncate şi la 3-4 ore după masă, a durerii biliare strict legată de ingestia de grăsimi, a durerii la efort în sindromul de ischemie periferică şi ateroscleroza vaselor mezenterice.

Durata durerii este variabilă, de la câteva secunde în durerile cardiace de origine funcţională, la câteva minute în angina pectorală şi câteva ore în infarctul miocardic.

Durerea caracteristică suferinţei organelor cavitare se particularizează prin existenţa fazelor de exacerbare, pe un fond dureros continuu, aşa cum se întâmplă în colica intestinală şi colica biliară. Influenţa factorilor de ameliorare sau agravare ai durerii este semnificativă pentru diagnostic ca de exemplu, calmarea durerii ulceroase prin ingestia de alcaline şi lapte şi agravarea ei după ingestia de cruditâţi, condimente, băuturi alcoolice, supe şi borşuri de carne.

Examenul obiectiv al bolnavului cu durere oferă uneori elemente edificatoare diagnosticului: erupţie zosteriană, cordon roşu, dur, dureros, pe traiectul venos în flebite, contractura musculaturii abdominale în peritonită, hipotensiune arterială, paloare, transpiraţii reci în infarctul miocardic. Coloratura psihică a durerii este caracteristică pentru anxietatea extremă, cu senzaţie de moarte iminentă, întâlnită în infarctul miocardic acut şi embolia pulmonară. Deşi intensitatea durerii în colica renală depăşeşte adeseori pe aceea din peritonită, bolnavii sunt agitaţi şi nu-şi găsesc o atitudine care să le amelioreze durerea.

2.3.18.2. FEBRA

Febra este definită ca ridicarea temperaturii peste valorile fiziologice (36,5-37^0). Temperatura trebuie să fie luată în ficare zi, la aceleaşi ore, dimineaţa

şi seara, la bolnavii în repaus la pat de peste 30 min. Temperaturile matinale şi vesperale vor fi notate pe foaia de temperatură în care se înscriu concomitent curba pulsului, valorile tensiunii arteriale, valorile diurezei şi curba ponderală. De asemenea, curba termică va fi apreciată în funcţie de ciclul menstrual la femei, de regimul alimentar (consum eventual de băuturi alcoolice), de efortul fizic şi de medicaţia utilizată. Temperatura normală este cuprinsă între 36,5 şi 37 de grade în axilă şi 37,3-37,5 grade bucal, rectal şi vaginal. După efort, temperatura creşte cu mai multe zecimi de grad, de unde şi prevederea de a o măsura după o jumătate de oră de repaus. La femei temperatura variază în timpul ciclului menstrual; după ovulaţie, în a 14-a zi după ciclu, temperatura se ridică cu 2-3 zecimi de grad şi revine la valorile anterioare în timpul menstrei. La unele persoane, în afara oricărei patologii, temperatura este superioară sau inferioară cu mai multe zecimi de grad cifrelor normale.

Reglarea termică, ce permite menţinerea temperaturii corpului în jur de 37^0, reprezintă menţinerea echilibrului între cantitatea de căldură produsă şi cantitatea de căldură pierdută. Termogeneza îşi are ca sursă arderea proteinelor, lipidelor şi glucidelor, fiind activată de hormoni hipofizari şi tiroidieni şi de activitatea musculară voluntară sau involuntară (frison). Pierderea de căldură se realizează prin două mecanisme principale: radiaţia şi evaporarea. Radiaţia antrenează o pierdere de căldură proporţională cu temperatura cutanată, iar pierderea prin evaporare depinde de perspiraţia cutanată şi pulmonară şi de transpiraţie. Mecanismele accesorii de termoliză sunt reprezentate de convecţie, ce operează doar la indivizii dezbrăcaţi şi conducţia, care intervine doar la subiecţii în imersie. Centrii termoreglatori se găsesc în planşeul ventriculului III şi sunt sub dependenţa impulsurilor senzitive provenite de la termoreceptorii cutanaţi şi de temperatura planşeului ventriculului al III-lea. Fiziopatologic, febra poate fi produsă de şocul termic, cauzat de expunerile la temperaturi ridicate şi saturaţie cu vapori de apă şi la persoanele ce efectuează eforturi susţinute. Creşterea temperaturii ambiante determină depăşirea mecanismelor reglatoare, cu apariţia febrei. Febra de origine metabolică apare în cursul deshidratărilor importante, situaţie în care organismul este privat de mecanismul reglator major, reprezentat de evaporare. O astfel de febră se constată în coma diabetică, în comele hiperosmolare şi în deshidratările acute, consecutive deperdiţiilor masive de lichid necompensat de ingesta ca: vărsături incoercibile, diaree, poliurie. O altă cauză de febră este febra de origine endocrină sau hormonală, întâlnită la hipertiroidieni, în afecţiunile hipofizare şi suprarenaliene, după tratamentul cu hormoni tiroidieni, etiocolanolon, febra de ablactare şi subfebrilitatea din cursul ciclului menstrual. Febra apărută în maladiile infecţioase este dificil de explicat şi în prezent se admit două ipoteze:

1) substanţele pirogene de origine microbiană ar modifica nivelul reglării termice din planşeul ventriculului III;

2) substanţele pirogene de origine microbiană ar avea o acţiune vasoconstrictoare periferică, ceea ce ar determina scăderea temperaturii cutanate şi aceasta, la rândul ei, prin excitarea termoreceptorilor cutanaţi, ar declanşa; prin intermediul ventriculului al III-lea, mecanismul termogenezei şi în special frisoanele.

Febra poate fi indusă ca urmare a pătrunderii în circulaţie a unor proteine străine. Acest tip de febră apare consecutiv fracturilor, hemoragiilor, intervenţiilor chirurgicale sau eliberării unor proteine generate de necroza tisulară (febra din infarctul miocardic şi din gangrene). Febra poate fi produsă datorită unor cauze neurogene, deci consecutiv traumatismelor craniene, a leziunilor capsulei interne, bulbului sau porţiunii superioare a măduvei spinării. Pirogenii endogeni eliberaţi ca urmare a infecţiilor, inflamaţiilor şi neoplaziilor sunt reprezentaţi de interleukinele 1,2,6, tumor necrosis alfa, interferonii beta şi gamma, de citokinele pirogene eliberate de monocite, macrofage, celule Kupffer, gliale, fibroblaste, keratinocite, celule musculare netede şi de prostaglandina E_2. De asemenea, febra poate recunoaşte originea toxic-medicamentoasă, consecutiv administrării de adrenalină, cofeină, luminal.

Febra poate fi întâlnită în următoarele afecţiuni:

- boli infecţioase bacteriene, virale, parazitare, fungice;
- boli alergice: febra de fân;
- boli maligne: cancerul pulmonar, gastric, renal, hepatic, limfosarcoame, boala Hodgkin, leucemii;
- boli de colagen: lupus eritematos diseminat, dermatomiozită, artrită reumatoidă, panarteriă nodoasă;
- boli endocrine: hipertiroidie, Cushing, feocromocitom, criză addisoniană;
- febre de resorbţie: hematoame profunde, zdrobiri musculare, infarct miocardic, infarct pulmonar, hemoragii digestive;
- febră medicamentoasă: etiocolanolon, adrenalină, cofeină, luminal;
- febră neurologică: accident vascular cerebral;
- febră metabolică: deshidratări;
- febră simulată: febra facticia.

În raport cu nivelul de creştere al temperaturii, se deosebesc:

- *starea subfebrilă* cu variaţii între 37^0 şi 38^0;
- *febra moderată* între 38^0 şi 39^0;
- *febra ridicată* între 39^0 şi 40^0;
- *hiperpirexia* între 40^0 - 42^0.

Temperatura maximă înregistrată la om a fost de 50^0. Subfebrilitatea la valori reduse, oscilând între $37,1^0$ şi $37,2^0$, la indivizi care în mod normal nu au depăşit 37^0, este denumită febră relativă. Prezenţa ei este evocatoare pentru colibaciloză, tuberculoză incipientă, bruceloză, endocardită infecţioasă, hipertiroidism, distonie neuro-vegetativă. Înregistrarea oscilaţiilor temperaturii

corpului realizează curba termică. În funcție de durata stării febrile, febra poate fi de scurtă durată, până la o săptămână, sau de lungă durată, când depășește 7-8 zile de evoluție. Orice febră, indiferent de originea sa, se însoțește de o serie de semne clinice: stare generală mai mult sau mai puțin afectată, accelerarea ritmului respirator și accelerarea ritmului cardiac, cu unele excepții, ce realizează pulsul disociat de valorile termice (exemplu: febra tifoidă și difteria), la care se pot asocia semne de laborator ca modificări ale hemoleucogramei, proteinogramei și creșterea vitezei de sedimentare a hematiilor.

În evoluția unei curbe termice, se deosebesc trei stadii succesive: stadiul de creștere a temperaturii, denumit și perioadă de invazie inițială sau *stadium incrementi, stadiul fastigium* sau perioadă de stare și stadiul de defervescență sau declin *(stadiul decrementi)*. Stadiul incrementi se poate instala brusc, cu ascensiuni febrile de 2-3^0, realizate în curs de minute sau ore, ca în pneumonie și erizipel, sau lent, progresiv, ca în febra tifoidă și flebita profundă. Perioada fastigium îmbracă aspecte diferite, care permit diferențierea tipurilor clasice de febră. Stadiul decrementi poate fi brusc, când febra scade în criză, sau treptat, când scăderea se produce în lizis, cu câteva zecimi de grad în fiecare zi.

Principalele tipuri de febră după aspectul curbelor realizate sunt:

- ***febra continuă***, sau în platou, în care temperatura rămâne în jurul aceleiași valori, de exemplu 39^0-40^0, pe toată durata bolii oscilațiile diurne fiind sub 1^0: pneumonia pneumococică, erizipel, febra tifoidă, tifos exantematic;
- ***febra remitentă***, caracterizată prin oscilații mari, depășind un grad în cursul nictemerului, valorile matinale fiind de subfebrilitate sau normale, în raport cu valorile vesperale ce variază între 38^0 și 41^0: bronhopneumonie, pleurezie, abces pulmonar, bronșiectazii, tuberculoză, septicemie;
- ***febra intermitentă***, caracterizată prin variații mari ale curbei termice, cu perioade afebrile de durată diferită, realizând aspect sistematizat în febra terță și cvartă din malarie: febre intermitente periodice sau perioade febrile neregulate, cu succesiunea a 2-3 accese febrile în 24 de ore, realizând febra intermitentă de supurație din angiocolite, infecții urinare și cancer;
- ***febra hectică*** realizează oscilații mari de 3^0 până la 5^0 în cursul nictemerului, cu scăderi bruște și chiar hipotermie, fiind caracteristică septicemiilor și tuberculozelor cavitare;
- ***febra recurentă*** se caracterizează prin două sau mai multe episoade febrile distincte, cu durata de 5-6 zile și perioade de afebrilitate de 2, 4 sau 5 zile. Acest tip de febră se întâlnește în infecțiile cu Spirocheta obermeyeri, în tuberculoza pulmonară și în limfogranulomatoza malignă;
- ***febra ondulantă*** se caracterizează prin episoade febrile cu durata de 15-21 de zile, temperatura ascensionând în fiecare zi cu câteva zecimi de grad, pentru a atinge în curs de o săptămână 40^0, după care scade de aceeași manieră progresiv, până la perioada de subfebrilitate sau afebrilitate.

Se întâlnește în bruceloză, endocardite infecțioase și boala Hodgkin (febra Pel-Ebstein);

- ***febra de tip invers*** se caracterizează prin ascensiuni matinale și remisiuni vesperale și se întâlnește în tuberculoza cavitară gravă;
- ***febra în dromader*** se caracterizează prin ascensiune inițială de scurtă durată și, după un interval de afebrilitate, de recrudescența febrei; apare în unele viroze și în leptospiroze;
- ***febra neregulată*** se caracterizează prin oscilații nesistematizate, imposibil de încadrat în tipurile descrise anterior; se întâlnește în supurațiile pulmonare cronice și în angiocolite.

Diagnosticul febrei este ajutat de simptomele și semnele de însoțire, care orientează către organul sau sistemul afectat. Aspectul curbei termice orientează uneori către etiologia acesteia:

- ascensiunea termică progresivă caracterizează febra tifoidă;
- febra ondulantă este caracteristică endocarditei infecțioase, bolii Hodgkin și brucelozei;
- ascensiunea termică bruscă pledează pentru o angină, o gripă, pneumonie, leptospiroză sau meningită (purulentă sau limfocitară);
- febra ce evoluează fără semne de afectare de organ este sugestivă pentru tuberculoză, afecțiune malignă sau infecție urinară înaltă;
- febra prelungită reprezintă adeseori o situație dificilă pentru diagnostic.

Sunt de luat în considerație următoarele etiologii:

- infecțioase acute: febră tifoidă, septicemii, endocardită infecțioasă, supurații profunde, ricketsioze, bruceloză, tularemie, tuberculoză pulmonară ulcerocazeoasă, miliară, de primă infecție, tifobaciloză;
- afecțiuni parazitare: paludism, spirochetoză ictero-hemoragică, amibiază;
- hemopatii: mononucleoza infecțioasă, leucemia acută și cronică, boala Hodgkin, mielom;
- cancerele: bronșic, gastric, colonic, hepatic, renal;
- alte cauze: reumatism articular acut, hipertiroidie, tromboze arteriale și venoase și colagenoze.

În perioda de defervescență, criza poate fi precedată de o ascensiune bruscă și de scurtă durată a temperaturii numită perturbație critică. Concomitent cu criza termică are loc o criză sudorală manifestată prin transpirații abundente, o criză poliurică, o criză hematică cu normalizarea leucocitelor, vitezei de sedimentare și fibrinogenului, ca și o normalizare a frecvenței respirației și pulsului.

2.3.18.3. HIPOTERMIA

Hipotermia se definește ca scăderea, pe o perioadă mai lungă de 24 de ore, a temperaturii corpului sub 36^0. Se datorește insuficienței termogenezei ca urmare a intervenției unor factori externi sau interni. Dintre factorii externi,

frigul însoţit sau nu de umiditate şi curenţi de aer (vânt) produce scăderea temperaturii corpului. Hipotermia se instalează mai rapid la hipotiroidieni, hepatici, casectici, alcoolici în stare de ebrietate şi toxicomani. Odată cu scăderea temperaturii corpului se constată depresia funcţiilor respiratorii şi cardiace, cu apariţia stării de oboseală, somnolenţă şi ulterior moarte. Factorii interni care intervin în scăderea temperaturii corpului sunt reprezentaţi de leziunile afectând centrul termoreglator şi tulburările severe metabolice caracteristice comei diabetice, hepatice, uremice şi hipotiroidismului. Colapsul algid (algus-rece, îngheţat) este caracteristic deshidratării severe ce apare în holeră. În afara situaţiilor patologice, hipotermia poate fi indusă de medic pentru diminuarea nevoilor metabolice, fiind astfel utilizată în chirurgia cardiacă.

2.3.18.4. FRISONUL

Frisonul, caracterizat prin tremurături inegale, neregulate, care interesează întreg corpul, însoţite de senzaţii de frig în regiunea dorsală sau dorso-lombară precede, cel mai adeseori, accesul febril. Se însoţeşte de paloare generalizată, cu contractura piloerectorilor, dând aspectul de "piele de găină". Contracţia alternativă, de scurtă durată, a flexorilor şi extensorilor are ca rezultat intensificarea termogenezei, iar spasmul vaselor cutanate împiedică pierderea de căldură. În funcţie de etiologie, frisonul cunoaşte patru varietăţi: *frison psihic* determinat de spaimă sau frică, *frison reflex*, prin acţiunea directă a frigului, *frison prin răcirea centrilor nervoşi superiori*, cu punct de plecare de la nivelul planşeului ventriculului III şi *frison febril*. În funcţie de intensitate, frisoanele pot fi puternice ca în pneumonia pneumococică, malarie, septicemie, posttransfuzional sau după introducerea de proteine străine, din cursul reacţiilor anafilactice, sau de intensitate redusă ca în pleurezia serofibrinoasă, bronşiectazie, infecţii urinare, gripă, pneumonii virale. Frisonul poate fi unic, ca în pneumonia pneumococică, sau repetat ca în malarie, septicemie, pneumoniile virale şi pielonefrite. Când frisonul este de intensitate redusă, poartă denumirea de *frisonet*.

2.3.18.5. TRANSPIRAŢIA

Transpiraţia abundentă, caracteristică stărilor patologice, apare în stările febrile, consecutiv creşterii presiunii bioxidului de carbon în sânge sau hipoxiei, datorită unor cauze nervoase (durere intensă) sau psihice (spaimă).

Dintre bolile infecţioase care se caracterizează prin hipersudoraţie menţionăm: tuberculoza, bruceloza, septicemiile, supuraţiile pulmonare, gripa. Bolile cardiovasculare însoţite de transpiraţii puternice sunt reprezentate de şocul cardiogen, şocul posthemoragic, embolia pulmonară, cordul pulmonar cronic decompensat. În cadrul bolilor digestive, mucoviscidoza se caracterizează prin hipersudoraţie, cu pierderea importantă de sodiu şi clor. Majoritatea bolilor de colagen evoluează cu transpiraţii abundente în cursul puseelor de activitate. Alte boli se caracterizează prin absenţa transpiraţiei: febra tifoidă şi scarlatina, în cadrul bolilor infecţioase; sindromul Shy–Draeger, caracterizat prin degenerescenţa

progresivă a ţesutului nervos simpatic şi ihtioza evoluează cu absenţa secreţiei sudorale. În diabetul zaharat complicat cu neuropatie se constată reducerea până la dispariţie a transpiraţiei în unele zone, în special în jumătatea inferioară a corpului (anhidroză), asociate cu transpiraţii exagerate ce apar în cursul mesei la nivelul feţei, corpului, gâtului şi pieptului. Secreţia sudorală se produce independent de regimul circulator, fiind prezentă concomitent cu vasodilataţia şi vasoconstricţia, rezultând transpiraţii calde şi transpiraţii reci. Consecutiv transpiraţiei se constată uneori apariţia unei erupţii microveziculare de culoare albă mată, care dă aspectul de piele acoperită de rouă. Erupţia, denumită sudamină, apare consecutiv reţinerii secreţiei sudorale la extremitatea superioară a glandelor sudoripare.

2.3.18.6. CEFALEEA

Durerea în extremitatea cefalică şi mai precis la nivelul neurocraniului, cu caracter persistent, poartă denumirea de ***cefalee***, fiind un simptom foarte frecvent întâlnit în practica medicală. Elementele care pot genera cefaleea sunt suferinţele vaselor intracraniene, în special ale sinusurilor venoase, arterele meningee, marile trunchiuri arteriale de la baza craniului, ce participă la formarea poligonului lui Willis, nervii cranieni: trigemen, glosofaringian, vag şi nervii cervicali superiori (perechile I-III). Dintre structurile extracraniene sensibile care pot genera cefalee sunt: pielea şi ţesutul celular subcutanat, muşchii, periostul şi arterele craniului. Sunt lipsite de sensibilitate atât substanţa cerebrală, ependimul, plexurile coroide, cea mai mare parte din meninge cât şi diploia craniului. Principalele mecanisme ale cefaleei sunt reprezentate de distensia, tracţiunea, dilatarea sau comprimarea arterelor intra şi extracraniene, distensia şi deplasarea marilor sinusuri venoase şi a durei mater din vecinătatea acestora, compresiunea, tracţiunea sau inflamaţia nervilor amintiţi ca şi contractura muşchilor cranieni şi cervicali. Etiologia cefaleei este adeseori dificil de stabilit, diagnosticul bazându-se pe caracterele clinice ale durerii: circumstanţe de apariţie, sediu, durată, factori ce o calmează sau o agravează. La acestea se adaugă elementele examenului clinic obiectiv şi ale examenelor paraclinice. După Hegglin, cefaleea poate fi clasificată, în funcţie de mecanismul de producere, în 4 categorii:

1. Cefalee prin procese intracraniene în cadrul căreia se diferenţiază:

a) procese intracraniene expansive: tumori, abcese, inflamaţii ale meningelui (meningite), hemoragii şi modificări vasculare;

b) procese intracraniene neexpansive: migrene, cefalee histaminică şi modificări ale tensiunii lichidului cefalo-rahidian;

2. Cefalee prin procese extracraniene în cadrul căreia se evidenţiază:

a) cele cu origine la nivelul calotei craniene: boala Paget (osteită deformantă), sindromul Morgagni - Morelli (hiperostoza frontală internă);

b) de origine vasculară: arterita temporală Horton;

c) nevralgiile de origine otică, nazală, oculară sau vertebrală cervicală;

d) cefaleea întâlnită în bolile generale, în cadrul cărora se diferenţiază bolile cardiovasculare (hipertensiunea arterială, hipotensiunea arterială şi insuficienţa cardiacă), bolile renale (glomerulonefrita difuză acută şi insuficienţa renală acută şi cronică), bolile hematologice (policitemia şi anemia), bolile metabolice (diabetul zaharat, hipoglicemia), afecţiunile gastro-intestinale şi hepatobiliare (constipaţia cronică, colecistatonia), stările febrile şi unele intoxicaţii:

3. Cefaleea posttraumatică, întâlnită în hematomul subdural, extradural şi postcomoţional;

4. Cefaleea psihogenă,

În practică, investigaţia etiologiei se va face sistematic eliminându-se migrena, hipertensiunea arterială, neoformaţia intracraniană, tulburările oculare, afecţiunile otorinolaringologice, reumatismul vertebral şi tulburările psihice.

Caracterele semiologice ale diferitelor tipuri de cefalee

Migrena sau ***hemicrania*** este o cefalee ce survine pe un anumit teren, de obicei din copilărie, în jurul pubertăţii, la persoane cu antecedente familiale de migrenă sau de eczemă, astm, gută, diabet sau reumatism. Apariţia migrenei la vârstă adultă este evocatoare pentru neoformaţie intracraniană sau malformaţie vasculară. Mecanismul fiziopatologic constă într-o vasoconstricţie, urmată de vasodilataţie. Semnele clinice evoluează în trei faze: prodromul, reprezentat de iritabilitate, hiperactivitate sau insomnie, asociate sau nu fenomenelor digestive ca modificări de apetit, sindrom dispeptic, tulburări ale tranzitului intestinal, polidipsie. Circumstanţele în care se declanşează criza sunt reprezentate de perioada menstruală la femei, de surmenaj fizic sau intelectual, emoţii şi abateri de la regimul alimentar. Al doilea element caracteristic al migrenei îl reprezintă tulburările vizuale care constituie prima manifestare a crizei şi care sunt reprezentate, de obicei, de un scotom strălucitor cu topografie hemianopsică. Al treilea element este cefaleea, ce apare la câteva minute după tulburările vizuale şi se caracterizează prin sediul strict unilateral, cel mai adesea în regiunea fronto - orbitară, dând impresia de strivire sau de smulgere a ochiului din orbită. Mai rareori, durerea are sediul temporal şi poate iradia în regiunea suboccipitală şi ceafă. Intensitatea durerii este maximă în câteva minute, atinge paroxismul, fiind parţial ameliorată de obscuritate, linişte absolută şi comprese cu apă rece şi exacerbată de lumină, zgomot şi mişcare. Cefaleea are caracter pulsatil, se însoţeşte de paloarea feţei, greaţă şi vărsături, durata crizei fiind foarte variabilă, de la câteva ore la câteva zile, cu remisiune progresivă, contrastând cu brutalitatea instalării. Crizele se pot repeta la intervale variabile.

Cefaleea întâlnită în cordul pulmonar cronic, datorită hipoxiei cronice şi hipercapniei agravate în cursul nopţii, determină apariţia bifazică a durerii nocturn şi matinal.

Cefaleea hipertensiunii arteriale este cu precădere matinală şi localizare occipitală. Accentuarea bruscă a cefaleei la un hipertensiv constituie

un element indicator pentru instalarea accidentului vascular cerebral sau encefalopatiei hipertensive.

Cefaleea din tumorile cerebrale este de instalare recentă, tenace, cu aceeaşi topografie, se intensifică după eforturile fizice sau la schimbarea poziţiei capului. Este agravată de tuse, strănut, de efortul de defecaţie, de zgomot şi lumină. Este ameliorată de repaus, de o anumită poziţie a capului, de aplicarea pungii cu gheaţă şi, la debut, de analgezice uzuale. Caracteristica importantă este accentuarea durerii ca intensitate şi ca frecvenţă a crizelor, ca şi rezistenţa progresivă la analgezice. Simptomele de însoţire sunt reprezentate de vărsături, bradicardie, tulburări oculare (diplopie, scăderea acuităţii vizuale cu amputări ale câmpului vizual) şi tulburări neuropsihice (perioade de confuzie, scăderea memoriei, apatie, obnubilare, somnolenţă).

Cefaleea histaminică (Horton). Spre deosebire de migrenă, afectarea predomină la sexul masculin. Durerea are apect paroxistic, nocturn, asemănător migrenei, cu caracter de hemicranie şi presiune în regiunea temporală. Durata accesului este de 1-2 ore. Durerile se repetă timp de mai multe săptămâni, uneori chiar luni, după care dispar câţiva ani. Se însoţesc de mioză, ptoză palpebrală, edem al obrazului, lăcrimare şi rinoree.

Cefaleea postcomoţională apare în cadrul unui sindrom complex ce asociază astenie, iritabilitate, imposibilitatea de concentrare, ameţeli, acufene, tulburări vizuale; este caracteristică hematomului extradural şi subdural.

Cefaleea psihogenă, denumită şi cefalee prin tensiunea muşchilor cefei, "tension headache" a autorilor englezi, constituie unul din cele mai frecvente tipuri de cefalee, manifestat ca senzaţie de presiune, constricţie, greutate, simţite în regiunea cervicală, în articulaţia atloidooccipitală, cu iradiere progresivă în regiunile occipitală şi parietală. Durata este variabilă de la câteva minute la câteva ore şi durerea se însoţeşte de stare de tensiune psihică, insomnie, iritabilitate.

Cefaleea din arterita temporală (Horton) apare la bătrâni datorită interesării arterei temporale superficiale, care este sediul unei inflamaţii subacute, tradusă prin febră, accelerarea VSH şi anemie. Cefaleea este unilaterală, temporală, foarte intensă şi obiectiv se constată infiltrarea regiunii temporale cu proeminenţa dureroasă a arterei temporale, care capătă duritatea unui creion sau a "cozii de pipă".

Cefaleea din afecţiunile inflamatorii ale nasului şi sinusurilor se caracterizează prin intensitatea mai mare în cursul dimineţii, când este prezentă timp de câteva ore, după care diminuă treptat. Durerea se accentuează la flexia anterioară a capului.

Cefaleea din afecţiunile oculare este caracteristică anomaliilor de refracţie, este localizată în orbită, în regiunea frontală sau temporală şi iradiază în regiunea occipitală.

Cefaleea din spondiloza cervicală are sediul predominant în regiunea cervico-occipitală şi are caracteristic faptul că se accentuează după o

perioadă de inactivitate ca asistarea la un spectacol, primele mişcări fiind dificile şi dureroase.

2.3.18.7. ASTENIA

Astenia, termen care derivă din limba greacă, semnificând lipsa de putere, defineşte scăderea forţelor organismului, atât a forţei fizice, musculare, cât şi a forţei intelectuale şi a forţei de caracter. Bolnavii cu astenie sunt incapabili să realizeze un efort fizic pe care înainte îl îndeplineau cu uşurinţă şi acelaşi fenomen interesează activitatea intelectuală, care devine insuficientă sau de slabă calitate. În funcţie de situaţiile arătate, se utilizează curent termenul de adinamie pentru diminuarea forţei musculare (a musculaturii striate), oboseală intelectuală pentru diminuarea permanentă a capacităţii intelectuale şi sindrom depresiv, caracterizat prin nerecunoaşterea motivării diferitelor acţiuni. Relatarea subiectivă a asteniei este diferită: oboseală, lipsă de interes, nevoia de odihnă prelungită. Oboseala apare precoce în astenie, sub forma unei epuizări fizice şi/sau intelectuale, care reclamă pentru recuperarea funcţională, adeseori întârziată şi incompletă, un repaus prelungit.

Anamneza precizează dacă suntem în faţa unei stări de oboseală, a unor tendinţe depresive sau a unei astenii adevărate. Oboseala este relatată diferit ca insuficienţă de energie, necesitate imperioasă de odihnă, de somn, a senzaţiei de slăbiciune musculară ce apare după efortul fizic. La bolnavii cu activitate intelectuală, se constată oboseală intelectuală dezvoltată după solicitări psihice sau eforturi intelectuale. Astenia se însoţeşte adeseori de iritabilitate, nervozitate, insomnie. Anamneza trebuie să precizeze, de asemenea, caracterul astheniei: însoţită de dureri şi/sau parestezii, cu orar matinal sau postprandial precoce, sau tardiv, sau vesperal, ca şi localizarea la rădăcina membrelor, la nivelul capului. Tot prin anamneză vor fi precizate simptomele asociate, aparţinând patologiei pulmonare, cardiace, renale. De exemplu, astenia apărută la un bolnav cu bronşită cronică tabacică, la care caracterul tusei s-a modificat, poate fi evocatoare pentru un neoplasm bronhopulmonar. De asemenea, asociată cu polidipsie şi poliurie, este evocatoare pentru diabetul zaharat. La examenul obiectiv, pot fi relevate semnele fizice ale unei boli caracterizate prin astenie ca: pigmentaţia caracteristică bolii Addison, adenopatiile din hemopatiile maligne sau bolile neoplazice, paloarea caracteristică unei anemii severe. Există un habitus general al astenicului caracterizat prin paloare, epuizare, lipsă de vervă şi de energie, mişcări lente, voce înceată, stearsă, monotonă. Din punct de vedere etiologic, astenia poate apare în două categorii de boli: boli organice şi boli psihice.

Astenia din bolile organice

Astenia din bolile organice se constată în bolile de origine infecţioasă acute şi cronice. Astfel, în infecţiile de origine virală ca gripa, hepatita epidemică, mononucleoza infecţioasă, astenia apare încă din faza de incubaţie a bolii. În infecţiile cronice, care evoluează adesea torpid, cu stare de

subfebrilitate, aşa cum se întâmplă în tuberculoză, indiferent de localizare, în endocardita bacteriană subacută, în bruceloză, în pielonefritele cronice, astenia apare ca urmare a toxinelor eliberate de bacterii, alterării funcţiilor suprarenalelor cât şi a catabolismului azotat intens. Dintre parazitoze, lambliaza se însoţeşte adeseori de astenie.

Astenia din bolile endocrine apare în insuficienţa corticosuprarenaliană (boala Addison), insuficienţa tiroidiană, insuficienţa hipofizară şi în hiperparatiroidie. În bolile metabolice, diabetul zaharat se caracterizează prin prezenţa triplei astenii fizică, intelectuală şi sexuală. Sindromul Conn se caracterizează prin astenie şi pareze datorate hipokaliemiei asociate hipertensiunii arteriale moderate. În bolile nutriţionale, astenia este consecutivă carenţelor proteice şi/sau în vitaminele B_1, B_2, B_6, PP, C. Astenia poate să mai apară, de asemenea, consecutiv unor tulburări ale metabolismului hidroelectrolitic şi acidobazic, determinate de deperdiţii hidrosaline, ca în vărsăturile repetate, în diaree, în transpiraţiile masive sau consecutiv terapiei diuretice. Astenia asociată somnolenţei se constată în insuficienţa respiratorie cronică, în special la bolnavii cu hipoxie şi hipercapnie accentuată, în sindromul apneei de somn. În patologia cardiacă, oboseala este caracteristică sindromului de debit cardiac redus, apărând astfel în insuficienţa mitrală severă, în stenoza mitrală şi aortică, în angiocardiopatiile congenitale, în cardiopatie ischemică cronică. În bolile renale astenia poate marca debutul insuficienţei renale cronice. În bolile hematologice, astenia este corelată cu severitatea sindromului anemic şi carenţa în fier, vitamina B_{12}, acid folic. Trebuie subliniat faptul că în neoplaziile digestive şi în hemopatiile maligne, astenia poate apare cu mult înainte de precizarea diagnosticului bolii.

În cadrul afecţiunilor neurologice, astenia constituie un simptom frecvent în leuconevraxită, boala Parkinson, în stările postapoplectice ca şi în sindromul posttraumatic.

O astenie foarte marcată este caracteristică miopatiilor, ce se traduc prin fatigabilitate generalizată sau afectând electiv anumite grupe musculare, aşa cum se constată în distrofiile musculare progresive (Erb-Charcot), miotonia hipertrofică (Thomsen), miotonia atrofică (Steinert) ca şi în miastenia gravis. În miastenia gravis, eforturile minime duc la epuizarea rapidă a forţei musculare, care se reface după o perioadă de odihnă. Bolnavii prezintă ptoză palpebrală şi diplopie.

De asemenea, colagenozele ca dermatomiozita, polimiozita, sclerodermia, lupusul eritematos diseminat şi poliarterita nodoasă au frecvent astenie musculară şi psihică.

Bolnavii intoxicaţi cronic cu metale grele, compuşi organici, substanţe sulfo şi methemoglobinizante, oxid de carbon, ca şi etilismul şi tabagismul cronic, determină astenie fizică şi intelectuală. Ingestia cronică de medicamente de tipul tranchilizantelor, sedativelor şi derivaţilor de rauwolfia poate determina astenie şi depresie psihică.

Astenia de cauză psihică

Astenia psihică coexistă cu nervozitate, anxietate, iritabilitate, depresiune, insomnie, cefalee, imposibilitate de concentrare, palpitații, dispnee, tulburări de apetit și tulburări sexuale. O caracteristică a asteniei din tulburările psihice este prezența mai accentuată dimineața și faptul că anumite activități obosesc mai mult în raport cu altele, ca de altfel și dependența de stările emoționale. Astenia este mixtă, manifestându-se atât în cursul eforturilor fizice, cât și a celor intelectuale. Bolnavii sunt deprimați, lipsiți de inițiativă, cu impresia că orice activitate ar face, fizică sau intelectuală, ar necesita un efort supraomenesc. Somnul este neodihnitor, agitat, cu insomnie matinală. Astenia este mai accentuată dimineața și cedează progresiv în cursul zilei, astfel încât activitatea din cursul după-amiezei poate avea loc în bune condiții. Spre deosebire de bolnavii cu astenie fizică organică, care se refac prin repaus sau somn, în astenia psihică nu există ameliorare sau odihna agravează simptomele.

"And I place the interrogation of the patient himself first"

Rufus din Efes

Capitolul 3

SEMIOLOGIA APARATULUI RESPIRATOR

3.1. ANAMNEZA UNUI BOLNAV CU AFECȚIUNE RESPIRATORIE

O anamneză corectă a bolnavului pulmonar poate oferi adesea suficiente elemente pentru stabilirea diagnosticului. În continuare, examenul fizic va confirma sau va respinge ipotezele avansate de anamneză și va fi completat de metode de explorare paraclinică uzuale ca examenul radiologic, teste funcționale pulmonare, examenul sputei și bronhoscopie. Adesea, diagnosticul afecțiunii pulmonare se stabilește în condițiile controalelor radiologice de rutină, în absența oricărei simptomatologii funcționale. Este foarte important să se precizeze în ce măsură bolnavul este incapacitat de simptomatologia respiratorie.

Urmărind alcătuirea foii de observație a bolnavului cu afecțiune pulmonară, elementele esențiale furnizate de anamneză sunt:

- ***Vârsta***

Unele boli sunt mai frecvent asociate diferitelor grupe de vârstă:

- sugarul și copilul mic sunt predispuși infecțiilor căilor aeriene superioare (rinofaringite, traheobronșite, bronhopneumonii);
- în copilărie sunt întâlnite mai frecvent pneumopatiile virotice și bacteriene, astmul bronșic alergic și, rar, unele afecțiuni cu caracter eredo-familial (mucoviscidoza, traheo-bronhomegalia, sechestrația pulmonară, deficitul în α_1-antitripsină);
- la adulții tineri se întâlnesc pneumoniile virale și bacteriene, tuberculoza pulmonară infiltrativă și cavitară, astmul atopic, pleurezia tuberculoasă, pneumotoraxul recidivant și sarcoidoza;
- după vârsta de 50 de ani, incidența crescută aparține astmului bronșic intrinsec, bronșitelor cronice, emfizemului obstructiv, cancerului bronho-pulmonar, pleureziilor neoplazice, alveolitei fibrozante cripto-genetice și pneumoconiozelor.

- ***Sexul***

Bărbații sunt mai frecvent afectați de cancer bronhopulmonar, bronșită cronică, bronșiectazie și emfizem pulmonar, spre deosebire de femei, la care există o incidență superioară pentru hipertensiunea pulmonară primitivă, boala venoocluzivă pulmonară, diskinezia traheobronșică hipotonă.

- ***Istoricul bolii***

Trebuie să se precizeze circumstanțele debutului și modalitățile de debut:

- brusc în virozele respiratorii, pneumonii, abces pulmonar, embolie pulmonară și pneumotorax;

• subacut, sau insidios, în bronşita cronică, bronşiectazii, tuberculoză pulmonară, cancer pulmonar;

• inaparent, în emfizemul pulmonar, chistul hidatic; fibrozele pulmonare cronice.

Modalităţile de debut şi evoluţia afecţiunii pulmonare sunt condiţionate de vârsta, reactivitatea individului şi de eventuala antibioterapie anterioară, care poate modifica semnificativ simptomatologia.

Evoluţia acută cu recurenţe este caracteristică atacurilor de astm bronşic, iar evoluţia cronică cu episoade de recurenţă, bronşitei cronice, emfizemului, alveolitelor alergice, bronşiectaziei.

■ ***Antecedentele personale fiziologice***

În prezenţa stării de graviditate sau lehuzie, ambele caracterizate printr-o scădere a apărării imune, este favorizată contactarea infecţiilor respiratorii şi, în special, a tuberculozei. Pubertatea, sarcina, lehuzia şi climacteriul pot reprezenta momente esenţiale în debutul, agravarea, ameliorarea sau vindecarea astmului bronşic.

■ ***Antecedentele personale patologice***

Terenul atopic marcat de existenţa urticariei, edemului Quincke, conjunctivitelor alergice, rinitei vasomotorii sezoniere, traheobronşitei spasmodice şi rectocolitei mucomembranoase este favorabil apariţiei astmului bronşic. Plămânul de stază al insuficienţei ventriculare stângi ca şi plămânul insuficienţei renale cronice constituie un teren favorabil dezvoltării infecţiilor bronhice şi parenchimatoase.

Bolnavii (taraţi: (caşectici, (anemici, diabetici, gutoşi, cu insuficienţă renală, hepatică, neoplazii, SIDA, etilicii cronici sunt predispuşi infecţiilor bronhopulmonare cu germeni oportunişti. Prezenţa în antecedente a unor neoplazii digestive, mamare, prostatice, renale poate fi corelată cu un cancer pulmonar secundar.

Existenţa unor deformaţii toracice congenitale sau căpătate după traumatisme, intervenţii chirurgicale sau boli ale aparatului osos, generează modificări de ventilaţie şi perfuzie care, în timp, pot duce la instalarea cordului pulmonar cronic.

■ ***Antecedentele eredocolaterale***

Pentru tuberculoză există posibilitatea contaminării intrafamiliale. Astmul bronşic alergic, polichistoza pulmonară, mucoviscidoza, sindromul cililor imobili, deficitul în α_1-antitripsină, microlitiaza alveolară şi sechestraţia pulmonară au caracter eredo-familial.

■ ***Condiţiile de viaţă şi muncă***

Tabagismul cronic constituie un factor de risc pentru bronşita cronică, emfizemul pulmonar şi cancerul bronho-pulmonar. Alimentaţia carenţată caloric, vitaminic sau proteic, etilismul cronic şi condiţiile insalubre de locuit constituie factori favorizanţi ai infecţiilor bronho-pulmonare cu germeni banali sau cu bacil Koch.

■ ***Profesia***

Activitatea în mediu poluat cu gaze, pulberi, curenţi de aer rece, variaţii mari de temperatură predispune la afecţiuni bronhopulmonare acute şi cronice.

Categoriile profesionale cu risc crescut pentru afecţiuni pulmonare sunt:

- minierii, muncitorii din siderurgie, industria sticlei şi cioplitorii în piatră, pentru pneumoconioze;
- lucrătorii agricoli, în special cei de la fermele zootehnice, pentru alveolitele alergice exogene ("plămânul de fermier");
- muncitorii din industria azbestului pentru azbestoză, cancer pulmonar şi cancer pleural;
- muncitorii din industria răşinilor epoxidice şi izotiocianaţilor pentru astm bronşic şi neoplasm bronhopulmonar;
- muncitorii din industria textilă şi de prelucrare a fibrelor, pentru îmbolnăvirea prin bronşite cronice şi astm.

3.2. SIMPTOMELE FUNCŢIONALE

3.2.1. DUREREA TORACICĂ

Durerea toracică reprezintă un simptom funcţional al aparatului respirator, atunci când îşi are originea în structurile pleuro-pulmonare. În practica clinică, durerile toracice sunt totuşi, cel mai adesea, de origine cardiacă, nervoasă, parietală sau cu originea în organele din mediastin sau abdomen.

b) Durerea toracică de origine pleuro - pulmonară poate fi de apariţie brutală, de intensitate mare, modificând respiraţia bonavului, obligându-l la adoptarea unei poziţii antalgice sau, dimpotrivă, cu instalare lentă şi intensitate redusă, fără să afecteze respiraţia, condiţie bine suportată de bolnav. Durerea acută comparată cu lovitura de pumnal, datorită proiecţiei parietale pe o zonă restrânsă, este numită *junghi*. Este accentuată de inspirul profund, tuse, strănut şi palparea zonei dureroase şi se datoreşte iritaţiei terminaţiilor nervoase de la nivelul pleurei parietale şi a spasmului asociat al muşchilor intercostali.

Se descriu mai multe tipuri de junghi, cu caractere diferite, în funcţie de afecţiunea în care apare:

• *junghiul pneumoniei* are sediul obişnuit în regiunea submamelonară, caracter transfixiant, însoţit de polipnee, precedat de frison unic şi urmat de febră şi tuse cu expectoraţie ruginie;

• *junghiul pneumotoraxului spontan*, violent, instalat brusc, în urma unui efort fizic, a unei chinte de tuse, are sediul submamelonar sau subscapular, este însoţit de anxietate, dispnee cu polipnee şi cianoză. Uneori determină sincopă şi, de regulă, intensitatea junghiului este proporţională cu volumul de aer penetrat în cavitatea pleurală;

• *junghiul din pleurezia purulentă* se instalează progresiv, este însoţit de febră de tip septic, frisoane şi, local, de edem al bazei hemitoracelui,

circulație venoasă superficială, adenopatie axilară și hiperestezie cutanată.

- *în pleuritele uscate*, durerea toracică cu caracter de junghi este discontinuă, prezentând ameliorări și recurențe, iar în pleurezia exsudativă junghiul se atenuează odată cu creșterea cantității de lichid între foițele pleurale inflamate;
- *în pleurita diafragmatică*, durerea este localizată la baza toracelui, în semicentură, iar în pleurezia interlobară, durerea se proiectează la nivelul peretelui toracic, în zona mijlocie, corespunzătoare proiecției scizurii oblice sau orizontale, realizând aspectul de „durere în eșarfă";
- *junghiul emboliei pulmonare*, de intensitate diferită, are de obicei sediul la baza toracelui, mai frecvent de partea dreaptă, se însoțește de dispnee cu polipnee, cianoză, tahicardie, hipotensiune și anxietate. Apare la bolnavii cu risc tromboembolic (imobilizare prelungită la pat, aparat gipsat la membrele inferioare, intervenții chirurgicale abdominale). La 24-28 de ore după instalarea junghiului, apare o expectorație hemoptoică de culoare roșie închis, caracteristică.

Dureri foarte intense instalate progresiv, cu topografie toracică fixă dau cancerul bronho-pulmonar și mezoteliomul pleural. Cancerul pulmonar apical, formă particulară de carcinom periferic, realizează sindromul Pancoast - Tobias, caracterizat prin dureri persistente în umăr, spațiul supraspinos și fosa supraclaviculară, ce iradiază în braț și se însoțesc de edem al membrului superior și sindrom Claude-Bernard-Horner (mioză, enoftalmie, ptoză palpebrală, roșeață a hemifaciesului), prin invazia ganglionului simpatic cervical inferior.

În congestia pulmonară, denumită și pneumonie abortivă, durerea toracică este de intensitate redusă și de durată scurtă.

În bronhopneumonii sunt prezente dureri de intensitate medie în ambele hemitorace, iar în forma de bronhopneumonie pseudolobară durerea are, adeseori, caracterul junghiului din pneumonie.

Durerea toracică din bronșitele acute are inițial caracter de arsură retrosternală și este accentuată de inspirul profund și tuse. Ulterior, tusea uscată se însoțește și de apariția durerilor la nivelul bazei toracelui, prin solicitarea zonei de inserție a diafragmului.

Afecțiunile respiratorii caracterizate prin lipsa durerii toracice sunt astmul bronșic, emfizemul pulmonar, bronșitele cronice, bronșiectazia, pneumoconiozele, fibrozele pulmonare, tuberculoza, cancerul pulmonar secundar.

b) Dureri cu originea în structura peretelui toracic (neuro-musculo-scheletice)

Dureri toracice de intensitate redusă, localizate sau difuze, poartă denumirea de toracalgii și sunt generate de suferințele peretelui toracic.

Se deosebesc mialgiile toracice ce apar în cursul stărilor gripale, în trichineloză, prin invadarea mușchiului cu larvele parazitului, în colagenoze sau consecutiv traumatismelor toracice. O formă particulară de durere, datorată inflamației mușchilor intercostali, se întâlnește în pleurodinie (boala Borhholm),

dată de virusul Coxsackie B, care îmbracă un caracter epidemic. Durerea interesează o zonă a toracelui și abdomenului, este intensă, exacerbată de inspirul profund, mișcările trunchiului, palparea regiunii și apare în context febril. Caracteristică este absența semnelor clinice și radiologice de afectare respiratorie.

În sindromul Tietze, durerea toracică este datorată inflamației nespecifice ce interesează cartilagiile condrosternale ale coastelor II, III și IV, care sunt tumefiate și dureroase spontan și la palpare.

- *durerea toracică de origine osoasă și osteoarticulară*

În osteoporoze, limfosarcom, mielom multiplu, infiltrații leucemice, metastaze vertebrale și costale, artroze ale coloanei dorsale, durerile sunt declanșate de mișcările ample ale coloanei și au caracterul unei nevralgii intercostale. Durerea toracică în nevralgii are caracterul de durere vie, instalată brusc și localizată pe traiectul nervilor intercostali sau frenic.

Nevralgia intercostală este o durere toracică de apariție brutală, pe traiectul unuia sau mai multor nervi intercostali, are caracter de arsură, tăietură, strivire, este accentuată de tuse, strănut, flexia homolaterală a toracelui și palparea punctelor Valleix (paravertebral, axilar și parasternal). Nevralgia poate fi simptom pentru o afecțiune vertebrală (cancer, morb Pott, fractură prin traumatism sau osteoporoză), în care caz vertebra superioară spațiului intercostal afectat este dureroasă. Nevralgiile intercostale preced, însoțesc și pot persista după o erupție zosteriană. În această situație, pe teritoriul unuia sau mai multor nervi intercostali se evidențiază mai întâi o zonă de eritem însoțită de durere intensă, cu caracter de arsură și hiperestezie cutanată, după care apare erupția cu vezicule cu lichid clar, care în câteva zile devine purulent. Odată cu evacuarea conținutului veziculelor, pe locul acestora apar cruste care, după îndepărtare, lasă zone depigmentate. Nevralgia consecutivă zonei Zoster poate persista uneori ani de zile după dispariția erupției.

Nevralgia frenică este o durere de origine diafragmatică, cu caractere particulare. Iradiază de la baza hemitoracelui parasternal până la nivelul gropii supraclaviculare și pe marginea externă a mușchiului trapez. Apare în procese de iritație a pleurei diafragmatice ca pleurita diafragmatică, în tumorile diafragmatice, în „pericarditis sicca" și pericardita exsudativă, în tumorile mediastinale, în neoplaziile coloanei toracice și în hernia hiatală.

- *dureri toracice datorate interesării părților moi ale peretelui* prin celulite, abcese, afecțiuni tumorale sau inflamații ale glandei mamare și mastodiniile (dureri și tumefierea glandei mamare cu caracter periodic în cadrul sindromului premenstrual) sunt evidente la un examen clinic corect.

c) Durerile toracelui din afecțiunile cordului și marilor vase

1.Durerea coronariană: este caracteristică anginei pectorale și infarctului miocardic. Sediul durerii este retrosternal, în jumătatea inferioară a sternului și mai rar precordial, cu senzația de profunzime a durerii, de constricție, de apăsare, de tracțiune și rareori de arsură. În angina pectorală de

A.P. DE EFORT

- efort stabilă, în 97 % din cazuri apare la efort fizic, prânz abundent, stare emoțională pozitivă sau negativă; instalarea este progresivă, intensitatea medie, durează câteva minute și cedează prompt la repaus și în maximum 3 minute la administrarea de nitroglicerină sublingual sau inhalare de nitrit de amil. Iradiază tipic la baza gatului, în umeri, predominant în umărul stâng, pe marginea cubitală a brațului și antebrațului până în ultimele două degete, sau simetric, în ambii umeri, în brațe, coate, articulații radiocarpiene (durerea în brățară), în epigastru, în spațiul interscapulovertebral, în coloana dorsală, în ceafă, în vertex, în mandibulă, în orbite. Este însoțită de simptome asociate ca dispnee, palpitații, paloare sau scurte stări sincopale (angor sineopal).

Caracteristici negative:
- absența punctelor dureroase la palpare;
- nu se modifică cu mișcările respiratorii, cu tusea, strănutul, flexia trunchiului;
- nu crește cu mișcările brațelor;
- nu are caracter pulsatil.

Electrocardiograma efectuată în momentul durerii arată, în 60-75 % din cazuri, modificări de tip ischemic.

Spre deosebire de angina pectorală de efort, durerea din infarctul miocardic acut este de intensitate mare, descrisă ca strivire, apăsare, ca o cămașă de plumb, sfâșiere a toracelui; apare în condiții de repaus sau la efort, crește rapid în intensitate, este rezistentă la nitroglicerină, nitrit de amil, repaus, calmată doar de opiacee. Poate fi însoțită de scăderea tensiunii arteriale până la șoc cardiogen, sincopă; bolnavul este anxios, cu tegumentele palide și transpirație rece.

Durerea coronariană cu orar fix, cu modificări electrocardiografice de tip supradenivelare de segment ST, apare fără condiționare emoțională sau de efort, în repaus, substratul ei fiind spasmul unei artere coronare mari, la origine, în prezența unor leziuni ateromatoase minime, sau în absența lor; caracterizează angorul Prinzmetal (angina variantă).

2. Durerea din pericardita acută.

Este asemănătoare durerii din angina pectorală, este tenace, accentuată de extensia trunchiului, de inspirul profund, tuse, căscat, deglutiție. Apare în context febril. La ascultația cordului se percepe frecvent frecătura pericardică. Pe electrocardiogramă apar modificări ischemo-lezionale subepicardice în toate derivațiile, cu excepția derivației aVR și V1.

3. Durerea aortică apare în aortita luetică, în anevrismul de aortă și în disecția aortei ascendente; este o durere vie, cu sediul retrosternal, de la început de intensitate maximă, iradiază posterior; dacă apare brusc, în cursul efortului fizic, cu pierdere de conștiență și asimetrii ale pulsului, este evocatoare pentru o disecție de aortă.

4. Durerea în stenoza mitrală apare ca junghi sau durere atenuată în spațiul interscapulovertebral stâng și este accentuată de efortul fizic și de decubitul dorsal.

d) Dureri toracice iradiate din alte zone:

- durerile esofagului inferior în esofagite, ulcer, diverticuli esofagieni, reflux gastro-esofagian, cancer;
- hernia hiatală: durere xifoidiană, retrosternală sau precordială, ce apare în decubit dorsal sau în poziția de anteflexie a trunchiului, ce se calmează în ortostatism;
- ulcerul localizat la stomac: cardia, mica curbură, marea curbură, fața posterioară a stomacului (durere epigastrică iradiată în hipocondrul drept și stâng);
- cancerul gastric;
- diverticulii gastrici sau duodenali;
- pancreatita acută: durerea poate iradia la baza hemitoracelui stâng, către vârful omoplatului stâng sau umărul stâng sau poate fi o durere de tip frenic;
- aerogastria, aerocolia;
- afecțiunile căilor biliare (colecistite acute și cronice, litiaze biliare) dau durere la baza hemitoracelui drept și în spațiul interscapulovertebral drept.

3.2.2. DISPNEEA

Dispneea este definită ca senzația de dificultate sau greutate în respirație, exprimată de bolnavi ca "sete de aer, respirație grea, "năduf", și care are corespondent obiectiv în modificările de frecvență, amplitudine și ritm ale respirației, la care se poate asocia sau nu cianoza.

Senzația de dispnee este generată de impulsurile transmise de la nivelul interoceptorilor articulațiilor cuștii toracice, mușchilor respiratori, diafragmului și chemoreceptorilor centrali și periferici, la care se asociază stimuli viscerali, neurali și emoționali.

Tipurile clasice de dispnee

a. Dispneea fiziologică este cel mai obișnuit tip de dispnee, fiind asociată exercițiului fizic. Ventilația este crescută și menținută prin stimuli de origine metabolică și neidentificați. Dispneea este obișnuită în cursul stărilor de hipoxie acută, unde stimulul respirator este reprezentat de hipoxemie, receptată la nivelul corpusculului carotidian. Dispneea poate fi reprodusă prin respirația unui aer cu concentrație crescută de bioxid de carbon și, în această situație, senzația de dispnee este asemănătoare acelei produse de exercițiul fizic. Dacă o persoană respiră o atmosferă cu concentrație de azot 100 %, pierderea conștiinței are loc în circa 30 secunde, mai înainte ca dispneea să semnaleze pericolul. Înnotătorii subacvatici care hiperventilează CO_2, în condițiile unei lipse de oxigen, își pierd conștiința și mor datorită hipoxemiei. Senzația de dispnee este minimă și în intoxicația cu oxid de carbon.

b. Dispneea de cauză pulmonară recunoaște două categorii de cauze, în raport cu mecanismul de producere:

- ***dispneea obstructivă,*** datorată creșterii rezistenței la flux în căile aeriene superioare și/sau inferioare;
- ***dispneea restrictivă,*** consecutivă complianței scăzute a plămânilor sau

cutiei toracice.

În *dispneea obstructivă*, efortul ventilator crescut determină prezența dispneei și în repaos, respirația este dificilă, prelungită, cu interesare predominantă a inspirului în obstrucția căilor aeriene superioare și a expirului în obstrucțiile căilor aeriene distale.

În *dispneea restrictivă*, datorată fibrozei pulmonare sau deformațiilor cutiei toracice, dispneea este absentă în repaus și se manifestă cu ocazia efortului, datorită limitării importante a capacității vitale. Adeseori însă, atât anamneza cât și examenul obiectiv relevă aspecte intricate ale celor două tipuri de dispnee, la același bolnav.

Măsurarea capacității respiratorii maxime (volumul maxim de aer ventilat timp de un minut) permite stabilirea unei corelații evidente între gradul dispneei și scăderea capacității respiratorii maxime. O scădere la 30-40 % din valorile normale are ca rezultat apariția dispneei. În funcție de frecvența respirațiilor (normal 14-18/min.) există două tipuri de dispnee: cu creșterea frecvenței mișcărilor respiratorii *(polipnee)*, cu scăderea frecvenței respiratorii *(bradipnee)*.

- *Dispneea cu polipnee*

Frecvența respirațiilor variază în raport cu vârsta, temperatura corpului și a mediului ambiant, starea psihică și efortul fizic. Dispneea cu polipnee caracterizează bolile aparatului respirator ce evoluează cu reducerea suprafeței de hematoză sau limitarea mișcărilor respiratorii:

- afecțiuni ale parenchimului pulmonar: pneumonii, bronhopneumonii, tuberculoze, fibroze, infarct pulmonar, cancer pulmonar, atelectazii, pneumoconioze;
- afecțiuni pleurale: pleurezii, pneumotorax, pahipleurite întinse;
- afecțiuni ce modifică mobilitatea peretelui toracic: nevralgii intercostale, fracturi costale, spondilite anchilopoietice, cifoscolioză, scleroză laterală amiotrofică, miastenia gravis, polimiozite.

- *Dispneea cu bradipnee*

În funcție de faza respiratorie în care se manifestă, se disting două tipuri:

- *bradipneea inspiratorie*, observată în obstrucțiile căilor aeriene superioare: laringite acute, edem glotic, tumori laringiene, stenoze traheale post traheostomie, corpi străini sau compresiuni prin adenopatii sau tumori. Inspirul este dificil, prelungit, șuierător, realizând un zgomot particular denumit cornaj. Datorită presiunii negative intratoracice, accentuată de insuficiența expansiunii plămânului, în raport cu excursia inspiratorie a cutiei toracice, apare depresiunea părților moi la nivel suprasternal, supraclavicular, intercostal și epigastric, denumită *tiraj*;
- *bradipneea expiratorie*, caracterizată prin expir dificil, prelungit, însoțit de un zgomot șuierat, muzical, de tonalitate înaltă, denumit *wheezing*. Zgomotul este datorat obstrucției căilor aeriene distale, prin asocierea, în proporție variabilă, a spasmului musculaturii bronșiolare, edemului mucoasei și

hiperproducției de mucus. În consecință, se produce reținerea aerului *(trapping)* în alveole, cu o creștere importantă a rezistenței la flux în cursul expirului.

În prezența wheezingului, trebuie să se precizeze următoarele circumstanțe:

- dacă este persistent (bronșită cronică, emfizem obstructiv) sau intermitent (astm);
- dacă este nocturn (astm) sau la trezire (insuficiență ventriculară stângă);
- dacă este agravat prin exercițiu sau hiperventilație (astm de efort);
- dacă apare la contactul cu praf sau alți alergeni (astm);
- dacă este legat de expunerea individuală la izocianați (astm profesional);
- dacă este exagerat de ingestia de alcool, aspirină sau betablocante (astm).

Wheezingul este asociat deseori cu scurtarea respirației și cu o senzație de greutate retrosternală neanginoasă. Odată cu instalarea unei obstrucții bronșice severe, mișcarea aerului în căile respiratorii diminuă, ceea ce are ca rezultat dispariția wheezingului, realizând toracele liniștit sau afon.

În bolile bronhopulmonare cronice, dispneea este de tip mixt, interesând ambii timpi ai respirației.

După modul de instalare, dispneea poate fi *acută* și *cronică*.

Dispneea acută include următoarele tipuri:

- *dispneea laringeană*, produsă de crupul difteric, corpi străini, spasm glotic, edem alergic al corzilor vocale și tumori, se caracterizează prin bradipnee inspiratorie, tuse chinuitoare, cornaj sau stridor, tiraj și cianoză;
- *dispneea traheală*, datorată corpilor străini intratraheali, tumorilor, stenozelor după traheostomie, compresiuni prin tumori mediastinale, gușă endotoracică sau adenopatii voluminoase;
- *dispneea paroxistică* din astmul bronșic, produsă de spasmul generalizat al mușchilor Reissessen, caracterizată prin bradipnee expiratorie;
- *dispneea cu polipnee* a pneumopatiilor acute, emboliei pulmonare, miliarei tuberculoase și pneumotoraxului marii cavități.

Dispneea cronică, cu caracter continuu, este întâlnită în bronhopneumopatiile cronice, emfizem, fibroze. În emfizemul obstructiv și astmul bronșic complicat cu emfizem pulmonar, dispneea este predominant expiratorie, cu bradipnee, iar în fibrozele pulmonare cu polipnee.

Dispneea de cauză cardiacă este datorată scăderii debitului cardiac, acidozei respiratorii și tisulare consecutive, care determină creșterea reflexă a respirației. Respirația se scurtează, frecvența crește, apare senzația de sufocare, opresiune precordială și epuizare fizică.

În stadiile avansate ale insuficienței cardiace, plămânii sunt sediul unei congestii pasive, cronice, cu edem interstițial și alveolar, produs prin transsudație, ce diminuă considerabil capacitatea de ventilație și crește efortul ventilator. Factori reflecși, între care stimularea receptorilor juxtacapilari, situați

în septurile interalveolare contribuie la creşterea neadecvată a ventilaţiei pulmonare. Edemul pulmonar necardiogen ca şi sindromul de detresă respiratorie produc un tablou clinic asemănător, ce are la bază un mecanism similar. Astmul cardiac rezultă din edemul de stază al mucoasei bronşice, ce apare consecutiv insuficienţei ventriculare stângi şi din obstrucţia bronşică şi este însoţit de hiperventilaţie.

d. Dispneea periodică Cheyne Stokes se caracterizează prin succesiunea unor perioade de creştere şi descreştere progresivă a amplitudinii şi frecvenţei mişcărilor respiratorii, de 15-50 sec., intercalate cu perioade de apnee. În perioada de hiperpnee, bolnavul este agitat, anxios, iar în apnee somnolent, cu abolirea reflexelor osteotendinoase. Dacă apneea este prelungită pot apare convulsii. Dispneea Cheyne Stokes include componente cardiace şi neurologice, cauza principală fiind tulburarea circulatorie cerebrală, cu acidoză respiratorie prin hipercapnie şi hipoxia centrilor respiratori, ce determină modificarea excitabilităţii acestora. Dispneea Cheyne Stokes se întâlneşte în insuficienţa ventriculară stângă, insuficienţa cardiacă globală, hemoragiile şi tumorile cerebrale, coma uremică şi consecutiv administrării de opiacee sau benzodiazepinice în cantităţi mari, ce deprimă centrii respiratori.

e. Dispneea Kussmaul este dispneea acidozelor metabolice, ce apare la scăderea pH-ului între 7,2 şi 6,95, fiind caracterizată prin respiraţii ample, cu patru timpi egali: inspir, pauză, expir, pauză. Se disting: o respiraţie Kussmaul caracteristică acidocetozei diabetice şi intoxicaţiei salicilice, în care, datorită capacităţii respiratorii normale, bolnavul nu se plânge de greutate în respiraţie şi dispneea acidotică a insuficienţei renale cronice decompensate, determinată de efectul combinat al acidozei, insuficienţei cardiace, edemului pulmonar cronic şi anemiei.

f. Dispneea de cauză neurologică (centrală). În leziunile cerebrale, hemoragii, tumori, stări agonice se constată respiraţia de tip Biot, caracterizată prin perioade de hinerventilaţie, cu aspect stertoros, alternând cu perioade de apnee (sau de patru-cinci respiraţii, cu aceeaşi amplitudine), ce se succed la intervale neregulate.

g. Respiraţia stertoroasă, observată în stările agonice ca şi în paralizia labio-gloso-laringee se caracterizează printr-un zgomot particular, datorat barbotării secreţiilor din faringe la trecerea coloanei de aer. În bolile neurologice grave (poliomielite şi poliradiculonevrite) se observă o respiraţie neregulată, cu amplitudine inegală, întreruptă de pauze cu durată variabilă.

h. Dispneea psihogenă realizează două tipuri: unul cu respiraţie amplă, ce poate antrena alcaloză acută, cu instalarea semnelor Trousseau şi Chvostek, datorită scăderii fracţiei ionizate a calciului seric şi al doilea, cu respiraţii profunde, însoţite de oftat, care se continuă până în momentul când subiectul percepe o "respiraţie eficientă". Ambele tipuri sunt lipsite de substratul obiectiv şi se succed la intervale variabile de timp.

i. Blocpneea reprezintă o varietate de disritmie respiratorie în care se

constată un ritm sacadat, cu succesiunea neregulată şi amplitudine neegală a respiraţiei, datorită durerilor provocate de fracturi costale sau nevralgii.

j. Dispneea de origine circulatorie, denumită şi "foame de aer", se observă în hemoragiile grave şi în anemiile severe, ca o polipnee ce apare doar la solicitările fizice şi foarte rar în repaus.

3.2.3. TUSEA

Tusea este un act reflex sau voluntar, caracterizat prin expulzia violentă a aerului şi corpilor străini din căile aeriene printr-un expir forţat.

Fiziologia actului de tuse: după un inspir profund, aerul este pus sub presiune prin închiderea glotei şi este expulzat brusc cu o viteză de 50 m/secundă. Zona receptoare este reprezentată de faringe, urechea medie, bifurcaţia traheei şi bronhiilor, pleură, mediastin, zone extratoracice (peritoneu, splină, ficat, uter); reflexul are o cale aferentă, reprezentată de nervii rahidieni, măduva spinării, centrul fusigen situat în bulb şi o cale eferentă reprezentată de nervul vag, nervul frenic şi nervii intercostali, având şi proiecţie corticală (tusea poate fi un act voluntar).

Natura stimulului care acţionează în vederea producerii tusei poate fi inflamatorie (edem şi hiperemie), mecanică, chimică, fizică, psihogenă. Stimulii de natură inflamatorie se întâlnesc în otite, laringite, traheobronşite, pneumonie, pleurite şi pleurezii. Stimulii mecanici sunt reprezentaţi de praf, pulberi, fum (de exemplu tusea fumătorilor), formaţiuni intrapulmonare, tumori mediastinale, transsudate sau exsudate în căile aeriene şi alveole. Stimulii chimici sunt reprezentaţi de vapori de acid nitric, nitros, sulfuric, de toxicele prezente în fumul de ţigară. Stimulii termici sunt produşi de variaţii în temperatura aerului respirat. Stimulii psihici sunt diverşi: se citează tusea simulanţilor, a isteriicilor, a cărei condiţie obligatorie este prezenţa anturajului.

Analiza semiologică a tusei

În funcţie de prezenţa sau absenţa expectoraţiei:

1. *Tusea uscată*, cu timbru sec, ineficientă, care chinuie bolnavul, se întâlneşte în sindromul de compresiune laringiană, traheală, bronşică, în pleurite, pleurezii, pneumotorax, la debutul cancerului pulmonar, în tuberculoza infiltrativă, în bronhopneumopatii acute, în adenopatiile mediastinale;

2. *Tusea umedă* este o tuse productivă, apare în traheobronşite acute, în faza de coctiune, în bronşită cronică, bronşiectazii, tuberculoza cavitară şi în faza de supuraţie deschisă a unui abces pulmonar.

În funcţie de timbru:

1. *Tusea voalată*, în edemul laringian, alergic şi virotic;

2. *Tusea răguşită*, în laringite şi laringotraheite;

3. *Tusea stinsă*, în afecţiuni laringiene, la caşectici, emaciaţi, bătrâni; rareori este eficientă;

4. *Tusea afonă*: temporar, în cadrul edemului Quincke, permanentă, în

neoplasmul laringian;

5. *Tusea sonoră* ("lătrătoare") apare în compresiuni traheobronşice determinate de: tumori mediastinale, adenopatii, anevrisme ale aortei, dilataţii importante ale auriculului stâng;

6. *Tusea cavitară*, cu timbru metalic, datorat rezonanţei vibraţiilor sonore în cavităţi golite (caverne, abcese, chisturi);

7. *Tusea amforică*, cu timbru metalic, apare în pneumotorax şi cavernele gigante, cu diametrul de peste 7 cm;

8. *Tusea bitonală* are un ton înalt şi unul grav; se produce prin paralizia recurentului stâng determinată de adenopatii, anevrism de aortă, tumori mediastinale; rar, prin mărirea atriului stâng, în stenoza mitrală;

9. *Tusea chintoasă* are un caracter paroxistic, fiind constituită din sacade expiratorii consecutive (de obicei cinci), urmate de inspir profund şuierător (repriză), uneori cu pierdere de scurtă durată a conştienţei; apare în tusea convulsivă, în compresiuni traheo-bronşice, cancer, diskinezia traheo-bronşică hipotonă.

În funcţie de orar:

1. *Tusea matinală*: în bronşita cronică, bronşiectazii (toaleta bronşiilor);

2. *Tusea vesperală*: în tuberculoza infiltrativă;

3. *Tusea nocturnă* apare în insuficienţa ventriculară stângă (stază pulmonară); în caz de reflux gastro-esofagian, favorizat de poziţia de clinostatism, conţinutul este aspirat în laringe, producând iritaţia chimică şi, reflex, tuse şi spasm bronşic;

4. *Tusea continuă*: în tuberculoza asociată cu laringită, în compresiunea traheo-bronşică, în metastaze pulmonare.

Alte tipuri de tuse:

1. *Tusea emetizantă:* tuberculoza cavitară, după prânzuri abundente, în fistula eso-traheală şi eso-bronşică;

2. *Tusea la pseudo – bulbari* apare prin asinergie faringo-laringeană, ce permite pătrunderea salivei şi alimentelor în căile aeriene superioare;

3. *Tusea la efort:* în astmul bronşic la efort şi în insuficienţa ventriculară stângă;

4. *Tusea poziţională:* pleurite, pleurezii, abces pulmonar, bronşiectazii;

5. *Tusea semnal:* în cursul toracentezei, la iritarea pleurei prin înţeparea pleurei viscerale;

6. *Tusea sincopală* (ictusul laringean al lui Charcot): la pulmonarii cronici prin criză hipoxică;

7. *Tusea corticală* (isterică) şi *voliţională* (simulanţi);

8. *Tusea alergică:* în traheo-bronşita spasmodică şi astmul bronşic alergic.

Efectele tusei:

- chinuitoare, accentuând dispneea în criza de astm, embolia pulmonară, pneumotoraxul spontan;
- eliberatoare, caracteristică fazei catarale a astmului bronşic şi

bronşitei cronice în faza de coctiune.

Accidentele survenite în cursul tusei:

- pulmonare: hemoptizii, emfizem mediastinal, pneumotorax;
- toracice: fracturi costale favorizate de osteoporoză, frecventă la bătrâni, şi consecutiv corticoterapiei îndelungate la astmatici;
- cardiace: embolii în mica şi marea circulaţie;
- cerebrale: pierderi de conştienţă;
- efracţii ale capilarelor la nivelul conjunctivei oculare (chemozis);
- încarcerarea herniei.

3.2.4. EXPECTORAŢIA

Reprezintă eliminarea prin tuse a produselor patologice din căile aeriene, sau ajunse în arborele traheo-bronşic de la nivelul altor structuri. Secreţia fiziologică de mucus, sub 100 ml. în 24 ore, este adusă prin acţiunea epiteliului ciliat la nivelul hipofaringelui şi înghiţită inconştient. Când cantitatea acestei secreţii creşte, urmează tusea şi expectoraţia.

Caracterele sputei:

- hemoptoică, în pneumonia franca lobară;
- aspect rozat, ca "peltea de coacăze", în cazul neoplasmului bronho-pulmonar;
- purulentă, cu aspect numular sau globoid, în tuberculoza cavitară;
- sputa cu scolecşi, caracteristică chistului hidatic;
- cu concreţiuni calcare, în caz de bronholitiază;
- aspect lardaceu (cu fragmente de tumoră).

Originea sputei:

- pulmonară: tuberculoză cu necroză cazeoasă, cancer bronhopulmonar excavat, abces pulmonar, rezultatul exsudaţiei sau transsudaţiei în procese de alveolită, bronho-alveolită, edem pulmonar;
- pleurală, în caz de fistulă pleurobronşică care permite eliminarea prin arborele bronşic a conţinutului colecţiei pleurale;
- mediastinală: prin intermediul fistulelor ganglio-traheale sau ganglio-bronşice este eliminat conţinutul adenopatiilor traheo-bronşice de origine tuberculoasă;
- subdiafragmatică: abces subfrenic, abces hepatic, splenic.

Examenul sputei:

- macroscopic: cantitatea eliminată în 24 ore, consistenţă, stratificare, culoare, miros;
- microscopic;
- chimic;
- bacteriologic;
- vâscozimetric.

Absenţa sputei se întâlneşte în afecţiuni ale pleurei, faza de cruditate a bronşitei acute, în tuberculoza infiltrativă, emfizem pulmonar.

Spută redusă (50-100 ml.) apare în bronşite în faza de coctiune, tuberculoza infiltrativă, BPOC, astm bronşic (faza cataralâ).

Sputa abundentă (mai mult de 100 ml/24 ore) se întâlneşte în bronşiectazii, faza de coctiune a bronsitelor acute cu bronhoree abundentă, abces pulmonar în fază de supuraţie deschisă, tuberculoza cavitară.

Scăderea cantităţii de spută în bronşiectazii, abcese pulmonare, tuberculoze cavitare în urma tratamentului eficient, este însoţită de ameliorarea stării generale a bolnavului. O scădere a cantităţii de spută, însoţită de stare subfebrilă sau de ascensiunea curbei termice, indică fenomene de retenţie a secreţiei purulente intracavitar.

Consistenţa: mucusul în cantitate mare dă o expectoraţie fluidă (filantă); în prezenţa fibrinei sputa este vâscoasă, aderă la vas; când este aerată are aspect spumos (edem pulmonar acut).

Deosebim cinci tipuri după consistenţă:
- seroasă-spumoasă ca albuşul bătut;
- mucoasă, filantă, transparentă, incoloră;
- mucopurulentă, cremoasă, galben-verzui;
- purulentă: bronşită purulentă, bronşiectazie, tuberculoză cavitară, abces;
- sanghinolentă sau hemoptoică.

Pot exista combinaţii între aceste tipuri (seromucopurulentă, seromucoasă, mucosanghinolentă etc.).

Culoarea:
- albicioasă sau rozată (sputa seroasă);
- galben verzui (purulentă);
- ruginie: muco-fibrinoasă hemoptoică în pneumonia pneumococică sau pigmentată ruginiu în pneumonia cu Serratia marcescens;
- roşie: hemoptizie;
- roşie-vişinie: infarct pulmonar şi sfârşitul hemoptiziei;
- verde: tuberculoza cavitară;
- galben-verzuie: fistule bilio-bronşice;
- neagră: antracoză.

Miros: sputa este în general inodoră, dar poate deveni fetidă în caz de bronşiectazii, gangrene pulmonare, în infecţii cu anaerobi.

Spute caracteristice:

1. Astmul bronşic: spută mucoasă, redusă cantitativ, conţine mici dopuri de mucus ("perle"), prezintă filamente de mucus de 10-15 mm., transparente (spirale Curschmann), fragmente epiteliale (cuiburi Creola), mulaje bronşice.

2. Edemul pulmonar acut: sputa este seroasă, rozată, ca albuşul bătut, abundentă.

3. Expectoraţia poate fi seroasă şi în cadrul bronşitei seroase a renalilor, datorată permeabilităţii anormale a membranei alveolo-capilare ce permite transsudarea şi eritrodiapedeza.

4. Bronşiectazii: spută sero-muco-purulentă, sedimentează în patru

straturi: aerat, mucos, muco-purulent, grunjos.

5. Sputa muco-purulentă în caz de bronşită acută în faza de coctiune, în bronşita cronică, tuberculoza pulmonară cavitară.

6. Sputa sanghinolentă este caracteristică pneumoniei gripale, cancerului pulmonar, infarctului pulmonar, abcesului pulmonar.

7. Sputa pseudomembranoasă apare în traheobronşita diferică şi spirochetoza Castellani.

8. Sputa fetidă, maronie (cu aspect de zeamă de compot de prune), conţinând sfaceluri de ţesut pulmonar, apare în gangrena pulmonară.

9. Sputa bronholitiazică conţine concreţiuni calcare.

10. Micozele pulmonare: conţine micelii, aglomerări de bronholiţi, granule gălbui.

11. Sputa din vomica hidatică este un lichid clar ca apa de stâncă, conţine vezicule fiice, fragmente de membrană proligeră, scolecşi.

Examenul microscopic al sputei evidenţiază:

1. elemente celulare provenind din epiteliul căilor aerodigestive superioare, arborelui traheobronşic şi alveole: hematii, polimorfonucleare, limfocite, monocite:

- leucocite polimorfonucleare neutrofile în inflamaţiile şi infecţiile acute şi cronice ale căilor aeriene şi parenchimului pulmonar;
- eozinofile în bronşite alergice, astm bronşic extrinsec, parazitoze pulmonare;
- limfocite în tuberculoză, tuse convulsivă şi în infiltraţia leucemică pulmonară din leucemia limfatică cronică;
- hematii în pneumonii, neoplasm bronhopulmonar, infarct pulmonar, tuberculoză, abces, bronşiectazie;
- celule neoplazice cu asincronism nucleo-citoplasmatic, nuclei montruoşi în mitoză, în neoplasmele bronhopulmonare;

2. floră microbiană bacteriană, fungică, parazitară;

3. elemente necelulare:

- spirale Curschmann: filamente sinuoase grupate, rulate în spirale şi parcurse de o cavitate centrală; reprezintă un exsudat cu forme deosebite;
- perlele de mucus: concreţiuni de mucus de consistenţă fermă, cu aspect sferic sau elipsoidal, cu diametrul de 2-9 mm;
- corpi Creola: aglomerări de celule epiteliale bronşice, înglobate într-o masă exsudativă;
- cristale Charcot Leyden formate din lizofosfolipază cristalizată ce rezultă în urma distrugerii eozinofilelor;
- cristale de acizi graşi ce intră în compoziţia dopurilor Dietrich;
- fibre elastice sub formă de reţele fine, sinuoase, cu dublu contur în abcesul pulmonar; gangrena pulmonară, tuberculoză cavitară.

3.2.5. VOMICA

Reprezintă evacuarea bruscă prin tuse a conținutului unei colecții parazitare, micotice sau microbiene situată în plămân, cavitate pleurală, mediastin, subdiafragmatic. Lichidul evacuat poate fi: purulent, serocitrin, cu aspect de apă de stâncă sau sânge. Evacuarea este precedată de durere toracică cu caracter sfâșietor, dispnee, anxietate, tuse chintoasă, mici hemoptizii.

Vomica poate fi:

- masivă, unică, uneori fatală prin asfixia acută antrenată de aspirația în căile respiratorii;
- fracționată, în reprize, cu volum mai mare de 100 ml. în 24 h;
- pseudovomica reprezintă eliminarea secreției muco-purulente reținute în bronșiectazii sau cavități intraparenchimatoase preformate (caverne tuberculoase, chiste aeriene infectate).

După sediul vomicii deosebim:

- vomica pulmonară: abces, chist hidatic, conținutul tumorilor abcedate;
- vomica pleurală: cu lichid închistat între foițele pleurale;
- vomica mediastinală: mediastinită supurată;
- vomica toracică: punct de plecare un abces vertebral, sternal sau costal;
- vomica abdominală: abces subfrenic, hepatic, renal, splenic.

3.2.6. HEMOPTIZIA

Reprezintă eliminarea sângelui prin tuse, din etajul subglotic al aparatului respirator. Caracteristic este sângele roșu-aprins, aerat, cu Ph alcalin. Este precedată de:

- senzație de tensiune intratoracică;
- căldură retrosternală;
- gâdilitură faringiană;
- gust sărat, metalic;
- anxietate;
- dispnee;
- paloare.

Cantitatea variază între 20 și 2000 ml; cele masive pot determina asfixie. În următoarele zile sputa prezintă o culoare roșie violacee, constituind "coada hemoptiziei".

În diagnosticul diferențial trebuie considerate:

- stomatoragia: sângerarea provenită de la nivelul cavității bucale, nu este însoțită de tuse;
- epistaxis posterior;
- hematemeza este eliminarea prin vărsătură a sângelui provenit din esofag, stomac, duoden; este precedată de greață, sângele eliminat este de culoare închisă (clorhidrat de hematină); este amestecat cu alimente și suc gastric și are Ph acid; este urmată de melenă (scaun negru ca păcura, lucios, semiconsistent,

ce conține sânge digerat).

Cauzele hemoptiziei:

- tuberculoza pulmonară în care hemoptizia apare fie inaugurală fie în puseu evolutiv, în cazul tuberculozei cavitare, când hemoptizia apare în cazul ruperii unor anevrisme Rassmusen, prezente la nivelul vaselor ce traversează caverna;
- neoplasmul bronhopulmonar: hemoptizia apare în efracția vaselor de neoformație, determinând sputa caracteristică în "jeleu de coacăze";
- în bronșiectazii apare hemoptizie prin lezarea vaselor de aspect angiomatos din peretele bronșiilor afectate;
- în bronșita cronică hemoptizia este minimă, cu caracter de raritate;
- în cazul virozelor respiratorii, gripa, în special, se însoțește de spute hemoptoice.
- abcesul pulmonar și gangrena pulmonară;
- chistul hidatic pulmonar;
- pneumonia: mai frecvent aspect de spută sanghinolentă ruginie (pneumococ), sau chiar hemoptoică (Klebsiella);
- stenoza mitrală: prin creșterea presiunii în capilarul pulmonar și eritrodiapedeză sau ruperea unor varice bronșice submucoase;
- infarctul pulmonar: hemoptizie fracționată și prelungită 2 - 4 zile;
- edemul pulmonar acut: aspect de spută rozată;
- hipertensiunea pulmonară primitivă, boală ce interesează predominant femeile tinere;
- boala venooclusivă pulmonară, afecțiune rară, cu evoluție fatală în aproximativ 2 ani, interesând copiii și adulții tineri;
- traumatisme toracice, penetrante și nepenetrante;
- hemoptizii catameniale în cursul ciclului menstrual;
- alte afecțiuni pulmonare: micoze, parazitoze, pneumoconioze, spirochetoza pulmonară Castellani (bronșită hemoragică);
- angiomatoze: boala Rendu-Weber-Osler;
- discraziile sanguine: leucoze, sindrom hemoragipar;
- colagenozele: granulomatoza Wegener;
- sindroame imune: sindromul Goodpasture, în care hemoptizia coexistă cu hematuria și prezența anticorpilor antimembrană bazală glomerulară;
- hemosideroza pulmonară idiopatică, afecțiune ce interesează copiii și tinerii, caracterizată prin hemoptizii pulmonare recurente.

Hemoptizia masivă are drept cauze mai frecvente:

- carcinomul bronșic;
- bronșiectazia;
- aspergilomul pulmonar;
- sindromul Goodpasture;
- discrazii sanguine;
- hemosideroza pulmonară idiopatică.

Modificările vocii bolnavului:

- *răguşită:* afecţiuni acute şi cronice laringiene;
- *nazonată:* paralizii velo-palatine, obstrucţia foselor nazale (polipoză nazală);
- *bitonală:* [illegible]caz de pareză de coardă-vocală stângă (diagnostic infirmat prin laringoscopie).

3.3. NOŢIUNI DE TOPOGRAFIE TORACOPLEUROPULMONARĂ

Constatarea unor modificări normale sau patologice ale aparatului respirator se realizează faţă de reperele osoase ale cutiei toracice.

Vertebra a VII-a cervicală poate fi evidenţiată datorită spinoasei ce proemină prin flexia anterioară a capului. Dacă proemină două apofize spinoase, cea superioară aparţine lui C_7, iar cea subiacentă vertebrei T_1.

Un reper important este unghiul sternal (unghiul Louis) şi proeminenţele orizontale, liniare, ce reprezintă articulaţiile manubrio-sternale. Palpând lateral se determină cartilajul ce uneşte sternul cu cea de-a doua coastă şi, imediat sub ea, spaţiul II. De la acest nivel, utilizând succesiv policele şi indexul, examinatorul "păşeşte" către spaţiile intercostale inferioare, deplasându-se spre axilă, pentru a evita extremitatea inferioară a coatelor VIII, IX şi X, care se articulează cu sternul printr-un cartilaj comun. Pentru a repera spaţiile intercostale la o femeie cu sâni voluminoşi este necesară deplasarea laterală a sânului sau reperarea spaţiilor intercostale între linia mediosternală şi medioclaviculară.

Capătul coastei a XI-a este palpat lateral pe linia axilară posterioară, iar al coastei a XII-a pe linia scapulară posterioară, lateral de masa sacrolombară. La jumătatea distanţei între apofiza spinoasă a vertebrei a VII-a cervicale şi unghiul superior al scapulei se găseşte zona de alarmă a lui Chauvet, în care se percep fenomenele acustice legate de infecţia tuberculoasă localizată la vârful plămânului (în cursul mişcărilor respiratorii ample).

Unghiul inferior al scapulei corespunde cu coasta a VII-a sau cu spaţiul VII.

Convenţional se trasează următoarele linii: mediosternală (prin mijlocul sternului), medioclaviculară (la jumătatea claviculei), axilară anterioară (pe marginea anterioară a marelui pectoral), axilară medie (prin mijlocul axilei), axilară posterioară (pe marginea anterioară a marelui dorsal), linia scapulară (prin vârful scapulei), linia vertebrală (prin apofizele spinoase ale vertebrelor).

Deasupra claviculelor este fosa supraclaviculară, inferior acesteia, regiunea sub sau infraclaviculară şi interscapular regiunile interscapulovertebrale.

Utilizând aceste repere se poate realiza proiecţia toracică a traheii, plămânilor şi lobilor acestora, scizurilor, fundurilor de sac pleurale.

Apexul fiecărui plămân depăşeşte cu 2-4 cm. limita superioară a claviculei şi posterior corespunde zonei de alarmă Chauvet.

Limitele anterioare ale plămânilor coboară către unghiul Louis şi, de aici, simetric, până la nivelul coastei a IV-a. De la acest nivel marginea plămânului drept coboară oblic până la coasta a VI-a pe linia medioclaviculară. Plămânul stâng descrie o ancoşă pentru cord, în spaţiul V atingând linia parasternală, iar în spaţiul VI linia medioclaviculară.

Marginea inferioară a plămânilor intersectează coasta a VI-a pe linia medioclaviculară, urmează coasta a VI-a până la linia axilară anterioară, intersectează coasta a VII-a pe linia medioaxilară, iar posterior se proiectează pe o orizontală trasată prin spinoasa vertebrei T_{10}. Fiecare plămân este divizat în aproximativ două jumătăţi printr-o scizură oblică: Posterior, cele două scizuri oblice pornesc simetric de la T_3 şi întâlnesc coasta a VI-a pe linia medioclaviculară, bilateral. Această linie urmează marginea internă a scapulei când pacientul are membrele superioare plasate deasupra capului. Scizurile oblice delimitează lobii superiori şi inferiori. Pentru plămânul drept există şi scizura orizontală, care delimitează lobul superior de lobul mijlociu. Scizura orizontală porneşte de la nivelul coastei a V-a, pe linia medioaxilară, şi, cu un traiect orizontal şi anterior, ajunge la nivelul coastei a IV-a pe linia parasternală dreaptă.

Bifurcaţia traheală se proiectează anterior la nivelul articulaţiei manubriosternale şi posterior la spinoasa T_4. Hilurile pulmonare se proiectează anterior pe liniile parasternale la nivelul coastei a III-a şi posterior în spaţiile interscapulovertebrale, la nivelul coastei a V-a.

În descrierea semnelor fizice, raportarea cu certitudine la un lob este posibilă doar pentru localizările inferioară şi posterioară, în situaţia lobilor inferiori, şi superioară şi anterioară pentru lobii superiori. O modificare în spaţiul interscapulovertebral poate corespunde lobului superior sau celui inferior, iar în regiunea medie a axilei drepte, fiecăruia din cei trei lobi.

În cursul inspiraţiei, diafragmul, prin contracţie, coboară şi se turteşte, determinând lărgirea diametrelor cuştii toracice. Concomitent realizează o presiune asupra conţinutului cavităţii abdominale, ce determină deplasarea anterioară a peretelui cavităţii abdominale. Muşchii cuştii toracice şi ai gâtului (intercostali şi scalen anterior) participă la lărgirea cuştii toracice în cursul inspirului. Ei mişcă peretele toracic în sus, înainte şi lateral; această expansiune toracică scade presiunea intratoracică, ceea ce determină pătrunderea aerului din arborele traheo-bronşic în alveole, determinând expansiunea plămânilor. Oxigenul difuzează în sângele capilarelor pulmonare, iar CO_2 trece din sânge în alveole.

După ce efortul de inspiraţie încetează, reculul elastic pulmonar ascensionează diafragmul, determinând eliminarea aerului şi revenirea cutiei toracice la poziţia de repaus.

În cursul efortului fizic şi în unele boli, respiraţia se realizează cu preţul unui efort muscular suplimentar, prin contracţii vizibile ale sternocleidomastoidienilor şi scalenilor.

3.4. EXAMENUL OBIECTIV AL APARATULUI RESPIRATOR

Reguli generale:

1. Examinarea trebuie făcută la lumină corespunzătoare;
2. Bolnavul trebuie să fie cu toracele descoperit, în poziţie şezândă, pe pat sau pe scaun;
3. Membrele superioare ale bolnavului vor fi sprijinite pe genunchi sau pe coapse, sau, pentru a îndepărta scapulele, bolnavul încrucişează braţele, punând mâinile pe umărul opus;
4. Examenul feţei anterioare a toracelui şi regiunilor axilare se poate realiza atât în poziţia şezândă, cât şi în decubitul dorsal şi lateral;
5. Bolnavii în stare gravă vor fi mobilizaţi cu grijă pentru examinare în poziţie de decubit dorsal sau decubit lateral;
6. Examinatorul trebuie să studieze comparativ aspectul static şi dinamic al celor două hemitorace prin inspecţie, palpare, percuţie şi ascultaţie.

3.4.1. INSPECŢIA

Inspecţia în afecţiunile aparatului respirator este iniţiată de o inspecţie generală care poate oferi elemente orientative, importante pentru diagnostic.

3.4.1.1. STAREA GENERALĂ

Starea generală poate fi gravă în afecţiunile acute sau cronice acutizate: pneumonii, bronhopneumonii, pleurezie purulentă, tuberculoză pulmonară miliară; cavitară, neo bronhopulmonar avansat, bronşiectazii afectând mai mulţi lobi, sindrom de detresă respiratorie.

Prezenţa hipocratismului digital orientează către bronşiectazie, abces pulmonar cronic, tuberculoză pulmonară, pleurezie purulentă, fibroze pulmonare subacute.

Tuberculoza pulmonară evolutivă, supuraţiile pulmonare cronice şi neoplasmul pulmonar evoluează cu pierdere importantă în greutate, inapetenţă, transpiraţii, în special nocturne.

3.4.1.2. ATITUDINI FORŢATE CARACTERISTICE

Ortopneea: poziţie şezândă ce uşurează dispneea prin participarea musculaturii respiratorii accesorii, coborârea diafragmului şi aport diminuat de sânge la inima dreaptă (scăderea presarcinii) şi la plămân. Se constată în astmul bronşic în criză, pneumotorax, edem pulmonar acut, pneumonii majore, bronhopneumonie, embolie pulmonară.

Decubitul lateral de aceeaşi parte cu afecţiunea pleuro-pulmonară: în pleurezia masivă, poziţia uşurează ventilaţia în hemitoracele sănătos.

În bronşiectazie, tuberculoza pulmonară cavitară, în abcesele pulmonare, bolnavul acceptă poziţia homolaterală pentru odihnă, deoarece previne tusea produsă prin iritarea zonelor tusigene de către secreţiile acumulate în bronşiile dilatate şi în cavităţile neoformate.

Decubit controlateral - afecţiunii în pleuritele acute, deoarece reduce contactul între cele două foiţe inflamate şi diminuă durerea.

3.4.1.3. FACIESUL

1. În tuberculoza pulmonară fibrocazeoasă cavitară şi în supuraţiile pulmonare cronice (bronşiectazii întinse, abces pulmonar) faciesul este palid-cenuşiu sau cenuşiu-maroniu. Când la tuberculoza pulmonară se asociază şi tuberculoza suprarenaliană faciesul capătă culoare brun-negricioasă.
2. În pneumonia pneomococică: facies congestiv, cu roşeaţa pometului de partea bolnavă (semnul Jaccoud) şi herpes nazo-labial.
3. Faciesul veneţian: blond, frunte înaltă, pometi congestionaţi, coloraţie maronie a pleoapelor, ochi încercănaţi, descris de Landousy în tuberculoza infiltrativă.
4. Faciesul cianotic datorat tulburărilor de hematoză prin afecţiuni bronhopulmonare grave: pneumonii masive, bronhopneumonii, granulie (tuberculoză miliara), pneumotorax sufocant, astm bronşic în criză, neo bronşic obstructiv şi neo metastatic.
5. Cianoza însoţită de "edem în pelerină" al feţei, gâtului, umerilor şi circulaţie venoasă colaterală, este caracteristică sindroamelor de compresiune mediastinală anterioară ce interesează cava superioară: adenopatii inflamatorii sau neoplazice, timoame, guşa plonjantă.
6. În pleuritele apicale şi în invazia neoplazică a domului pleural se poate constata inegalitate pupilară prin acţiunea iritativă (dilataţie) sau supresivă (mioză) asupra ganglionului simpatic cervical inferior.

3.4.1.4. INSPECŢIA TORACELUI

Se vor examina succesiv aspectul tegumentelor şi părţilor moi, configuraţia şi dinamica toracelui.

La nivelul tegumentelor se pot evidenţia:

- erupţie veziculară pe traiectul intercostalilor în zona Zoster;
- erupţii constituite din macule cafenii în pitiriazis, întâlnite la persoanele cu hiperhidroză (tuberculoză infiltrativă şi cavitară, bronşiectazie, abces pulmonar, neo bronhopulmonar);
- circulaţia venoasă superficială, ca telangiectazii în regiunea supraspinoasă (semnul lui Turban), ar indica tuberculoza apicală;
- circulaţie de tip cervico-brahial în sindromul medistinal;
- telangiectazii venulare infrascapulare în adenopatiile traheobronşice de natură bacilară;
- telangiectazii la baza toracelui sub forma ghirlandei vasculare (ghirlanda vasculară Sahli), sunt caracteristice fibrozelor pulmonare întinse şi emfizemului;
- orificii fistuloase ce caracterizează empiemul şi actinomicoza pulmonară.
- cicatrici retractile: markeri ai unor empieme fistulizate.

3.4.1.5. CONFIGURAȚIA TORACELUI

Modificările de configurație ale toracelui pot favoriza, în anumite condiții, îmbolnăviri și, reciproc, consecutiv unor afecțiuni pleuro-bronho-pulmonare pot apare deformații toracice.

Configurația toracelui diferă în funcție de vârstă. La copil secțiunea toracelui este eliptică și unghiul epigastric sub 90^0. La adolescent și adultul tânăr hemitoracele are dezvoltare simetrică, cu ușoară preponderență de partea membrului superior dominant. Claviculele au direcție orizontală, fosele supra și subclaviculare sunt pronunțate, sternul este plat, cu unghiul manubriosternal (Louis) nepalpabil, spațiile intercostale vizibile doar în jumătatea inferioară a toracelui, unghiul epigastric mai mic de 90^0. Scapulele nu sunt proeminente și corespund superior coastei a II-a și inferior coastei a VII-a, cu fosele supra și subspinoase imperceptibile. Coloana toracală prezintă cifoză dorsală fiziologică. Diametrul anteroposterior este mai mic decât cel transversal. La persoanele în vârstă, toracele are secțiunea rotundă, prin egalizarea diametrului anteroposterior cu cel transversal.

În dinamică, excursiile toracice se realizează simetric bilateral.

Tipul respirator este diafragmatic pentru bărbat, costal superior pentru femeie și abdominal pentru copil.

Deformațiile toracelui pot fi unilaterale, interesând un hemitorace, sau bilaterale, simetrice sau asimetrice.

Deformațiile toracice unilaterale realizează ***deformații asimetrice***, consecutiv bombării sau înfundării unui hemitorace; bombarea sau boltirea la baze poate fi indusă de revărsate pleurale în cantitate mare și de tumori pleuro-pulmonare. Bombarea rapidă a unui hemitorace se constată în pneumotoraxul cu supapă. Bombarea porțiunii inferioare și anterioare a hemitoracelui stâng se constată la copii în pericardita exsudativă și în cardiopatiile congenitale și reumatice, ce au ca rezultat cardiomegalia. Bombările circumscrise pot fi determinate de prezența tumorilor maligne primitive sau metastatice, cu origine în structurile parietale sau profunde. Chistele sebacee, hematoamele, osteoperiostitele și abcesele costale, empiemul pleural în curs de fistulizare și pleureziile închistate pot determina de asemenea bombări circumscrise, unice sau multiple.

Retracțiile toracice interesând un hemitorace se constată în pahipleuritele întinse, în simfizele pleuropericardice, în atelectaziile pulmonare întinse. Retracțiile parietale circumscrise, cu topografie unică sau multiplă, pot fi expresia unei afecțiuni parietale, atrofii musculare segmentare, procese aderențiale pleuropulmonare, atelectazii segmentare sau lobare, scleroze pulmonare localizate. Localizarea electivă a retracțiilor toracice determinate de fibrozele pulmonare este la vârfuri, iar cea prin pahipleurită, predominant la baze.

Deformațiile toracice bilaterale simetrice:

*a. **Toracele emfizematos***: are aspectul globulos, de imobilizare în inspir

profund, cu diametrele anteroposterior și transversal crescute și diametrul vertical scurtat, umerii ascensionați, gâtul scurtat, pieptul împins anterior, dând toracelui o conformație pseudoatletică, "în butoi", sau "în clopot". Spațiile intercostale sunt lărgite, coastele orizontalizate, iar unghiul epigastric obtuz. Dinamica respiratorie este perturbată, deplasarea în bloc a sternului și plastronului costal anterior realizând ***respirația în platoșă.***

Baza toracelui este aspirată la fiecare respirație către planul sagital, cu îngustarea diametrului lateral al toracelui în inspir (semnul Hoover). Ampliațiile costale sunt reduse. Mușchii respiratori accesori scaleni și sternocleido-mastoidieni, a căror contracție este vizibilă la fiecare inspirație, realizează "pulsul respirator". Expirul se realizează cu dificultate și este prelungit. Se constată un asincronism toraco-abdominal care are ca rezultat deplasarea anterioară a peretelui abdominal în cursul inspirului, mișcare ce se prelungește și în expir. În emfizemul avansat, se constată o scurtare importantă a traheei suprasternale (semnul Campbell) și o tendință de coborâre a cartilajului tiroid în spatele manubriului sternal.

Rezistența crescută în căile aeriene și diminuarea complianței dinamice a aparatului respirator determină accentuarea considerabilă a variației presiunii intrapleurale respiratorii, care crește de 10-12 ori față de normal. Depresiunea inspiratorie intratoracică determină aspirația spațiilor intercostale, supraclaviculare, fenomen cunoscut sub numele de *tiraj*. Toracele emfizematos este caracteristic emfizemului cronic difuz hipertrofic obstructiv și, tranzitoriu, în cursul crizei de astm bronșic.

b. Toracele conoid: are formă tronconică, cu baza situată inferior, evazarea bazei toracelui fiind determinată de ascită abundentă, hepatosplenomegalie, tumori abdominale.

c. Toracele adenopatic prezintă dilatare în porțiunea superioară, fiind îngustat în porțiunea inferioară. Deformația toracică apare în copilărie, ca urmare a unei adenopatii traheobronșice sau tumori mediastinale: timoame, tumori tiroidiene endotoracice, chiste disembrioplazice.

d. Toracele infundibuliform prezintă o deformare în regiunea mediană, interesând sternul în jumătatea inferioară și extremitățile anterioare ale coastelor, care sunt înfundate. Există două forme: congenitală și căpătată ("torace de pantofar"); ambele au semnificație minoră pentru patologia respiratorie.

e. Toracele senil este turtit lateral, cu cifoza cu rază mare de curbură și stern proiectat anterior, ceea ce determină sporirea diametrului anteroposterior. Deformația apare după vârsta de 60 ani, când, datorită calcificării articulațiilor sternocondrale și condrocostale, mobilitatea cuștii toracice în cursul respirației este redusă.

f. Toracele ftizic: deformație toracică congenitală sau dobândită ca urmare a evoluției îndelungate a tuberculozei pulmonare bilaterale, caracterizată prin creșterea diametrului vertical, diminuarea diametrului anteroposterior cu aplatizare anteroposterioară, unghi Louis foarte proeminent, fose supra și

subclaviculare intens deprimate, coaste verticalizate, unghi epigastric ascuţit, scapule alatae. Datorită reducerii importante a stratului muscular şi adipos, coastele şi spaţiile intercostale sunt evidente şi în jumătatea superioară a toracelui. Amplitudinea mişcărilor respiratorii este redusă.

g. Toracele astenic sau paralitic este aplatizat anteroposterior, cu coastele oblice, coasta a X-a flotantă, sternul plat, ştergerea unghiului Louis, fosele supra şi subclaviculare accentuate. Unghiul epigastric este ascuţit, de aproximativ 20-30°; la aceste modificări se asociază scapulele alatae şi cifoza coloanei dorsale.

h. Toracele rahitic: aplatizat anteroposterior, cu sternul ce proemină în carenă, sau cioc de luntre, sau înfundat şi articulaţiile condrocostale proeminent hipertrofiate, realizând „mătăniile costale". Rebordul costal este ridicat şi delimitează cu restul cutiei toracice un şanţ de la nivelul apendicelui xifoid, către regiunea axilară, denumit şanţ Harrison. Vindecarea rahitismului determină dispariţia mătăniilor, fără a influenţa "şanţul" Harrison. Deformaţia rahitică a toracelui nu constituie o perturbare gravă.

Deformaţiile toracice bilaterale asimetrice

Apar, cel mai adesea, datorită deformaţiilor coloanei dorsale: curburi anormale în plan sagital (cifoză) sau în plan frontal (scolioză). Afecţiunile ce generează modificări ale coloanei toracice sunt: spondiloza şi spondilita, morbul Pott dorsal, osteoporoza avansată.

Toracele cifoscoliotic realizează o deformare complexă, prin ridicarea umărului şi bombarea hemitoracelui, cu lărgirea spaţiilor intercostale de partea convexă a scoliozei şi coborârea umărului, înfundarea hemitoracelui, cu spaţii intercostale îngustate, de partea concavităţii scoliozei. Datorită dezechilibrului ce se realizează la nivelul diferitelor segmente pulmonare între ventilaţie şi perfuzie, a zonelor de atelectazie şi emfizem compensator, se realizează condiţiile unei hipertensiuni arteriale pulmonare şi a infecţiilor bronşice şi parenchimatoase repetate, ce vor concura la evoluţia către cord pulmonar cronic.

3.4.1.6. MODIFICĂRILE RESPIRAŢIEI

Tipul respirator diferă în funcţie de vârstă şi sex: toracic superior la femei, toracic inferior la bărbaţi şi abdominal la copii. Poate fi modificat în condiţii patologice:

- *respiraţie costală superioară* la bărbaţi: în procesele inflamatorii şi infecţioase pleuro-pulmonare bazale (pneumonii, pleurezii), ascită, hepato-splenomegalii importante, nevralgii intercostale, paralizii diafragmatice;
- *respiraţie costală inferioară* la femei poate apare în ultimele luni de sarcină, nevralgii costale superioare, afecţiuni ale lobilor superiori (tuberculoze infiltrative şi cavitare, pneumonii), distrofii neuromusculare, poliradiculonevrite şi mielite care scot din funcţie musculatura intercostală din porţiunea superioară a cutiei toracice.

Frecvenţa respiraţiilor: în condiţii fiziologice şi în repaus, numărul de respiraţii pe minut este cuprins între 16-20; la nou născut este de 45, la copii este de 25 pe minut. Frecvenţa respiraţiilor este influenţată de ortostatism, de presiunea atmosferică, frig sau căldură excesivă, emoţie, efort fizic; poziţia ortostatică, somnul, antrenamentul fizic scad frecvenţa respiraţiilor. Accelerarea respiraţiilor peste 40/minut poartă denumirea de ***tahipnee***.

Condiţii patologice ca pneumoniile acute, pleureziile, pneumotoraxul, neoplasmul primitiv sau secundar, bolile febrile, anemiile acute, durerea, indiferent de sediu, ascita, meteorismul abdominal, pot fi responsabile de apariţia polipneei sau tahipneei. Polipneea şi tahipneea se asociază scăderii amplitudinii şi duratei mişcărilor respiratorii.

Bradipneea: scăderea frecvenţei respiraţiilor sub 15/minut, caracteristică acidozelor metabolice (diabetică, uremică, intoxicaţia cu salicilaţi) şi hipertensiunii intracraniene se asociază cu creşterea amplitudinii şi duratei mişcărilor respiratorii.

Ritmul respirator. Dereglările ritmului respirator în condiţii patologice generează aritmiile respiratorii denumite ***respiraţii periodice.***

Există trei tipuri:

1. *Respiraţia tip Biot*: perioade cu respiraţie de aspect normal, alternând cu perioade de apnee, între 5-30 secunde. Apare în septicemie, meningită, stări agonice.

2. *Respiraţia Kussmaul*: este o respiraţie amplă, zgomotoasă, cu inspir de durată mai lungă, cu frecvenţă variabilă, bradipnee sau polipnee moderată. Este caracteristică stărilor de acidoză metabolică.

3. *Respiraţia Cheyne-Stokes* se caracterizează prin perioade de polipnee progresivă, apoi regresivă în amplitudine, urmate de perioade de apnee de 10-30 secunde, după care ciclul se reia. Este asociată aterosclerozei cerebrale, accidentelor vasculare cerebrale, traumatismelor craniene, meningitei, tumorilor cerebrale, intoxicaţiei cu preparate hipnotice, morfinice, opioide, insuficienţei ventriculare stângi şi insuficienţei renale decompensate. Respiraţia Cheyne-Stokes apare ca urmare a disocierii activităţii centrului respirator bulbar de centrii corticali, ceea ce determină o mare variaţie în concentraţia de CO_2 în sânge, în raport cu perioadele de apnee şi hiperpnee.

Modificările respiratorii

Diminuarea bilaterală a excursiilor costale se constată în emfizemul pulmonar şi simfizele pleuro-pulmonare bilaterale. Diminuarea unilaterală se constată în pneumonie, în tumorile pulmonare voluminoase, în atelectazii, în simfize pleurale întinse, în traumatisme.

Tirajul reprezintă retracţia inspiratorie a spaţiilor intercostale, datorită creşterii presiunii negative intrapleurale, prin obstacol la pătrunderea aerului în plămâni. Tirajul, evidenţiat la nivelul fosei supraclaviculare, indică o obstrucţie pe căile respiratorii superioare (laringe, trahee sau ambele bronhii) prin corpi străini, edem glotic, tumori sau compresiune externă prin guşă endotoracică,

adenopatii mediastinale, diverticuli esofagieni. Tirajul la baze are semnificaţia obstrucţiei bronşice prin corpi străini, tumori, astm bronşic sau prezenţa unei pahipleurite.

3.4.2. PALPAREA

Palparea toracelui va urmări culegerea de date privind modificările existente la nivelul pielii, ţesutului celular subcutanat, muşchilor, scheletului toracic. Bolnavul se examinează în ortostatism sau în poziţie şezândă, cu membrele superioare relaxate, sprijinite pe genunchi şi coatele depărtate de torace. Se apreciază temperatura, starea de umiditate sau uscăciune a tegumentelor; abundenţa ţesutului adipos, tonusul musculaturii şi starea scheletului. Se vor examina eventualele erupţii cutanate, circulaţia venoasă colaterală superficială, pulsaţii anormale ale arterelor intercostale sau suprascapulare, existenţa edemului localizat, de stază sau inflamator. Edemul localizat, rece, ce lasă godeu este consecutiv stazei venoase din insuficienţa cardiacă dreaptă sau globală, în compresiunile venei cave sau azigos. Edemul cu caracter inflamator este cald, eritematos, dureros, fluctuent. Este datorat abceselor parietale, flebitelor superficiale (semnul Mondor), empiemului pleural.

Palparea spaţiilor intercostale, a coastelor, a sternului, vertebrelor toracice permite, în unele situaţii, aprecierea etiologiei durerii toracice. În nevralgia intercostală se evidenţiază prezenţa punctelor dureroase "Valleix", parasternal, axilar şi paravertebral, pe traiectul nervului intercostal. Palparea sternului, coastelor, vertebrelor toracice, scapulei poate determina dureri osoase în osteită, osteoperiostită, morb Pott, metastaze, infiltraţii mielomatoase sau leucemice şi este însoţită de crepitaţii în fracturi.

Palparea emfizemului subcutanat (prezenţa de aer în ţesutul celular subcutanat) se percepe ca o senzaţie particulară de crepitaţie superficială. Emfizemul subcutanat poate apare ca expresie a unei infecţii cu germeni gazogeni sau secundar următoarelor cauze:

- pneumotoraxul spontan sau artificial;
- traheostomie;
- puncţia pleurală;
- ruptura spontană sau traumatică a esofagului;
- plăgi deschise ale gâtului şi toracelui.

Palparea în cursul sucusiunii hipocratice în revărsatele mixte (palparea hemitoracelui după imprimarea unor mişcări bruşte ale trunchiului) permite perceperea vibraţiilor generate de conflictul hidroaeric intrapleural, în situaţia revărsatelor mixte.

Palparea *expansiunii inspiratorii a vârfurilor şi a bazelor pulmonare* se face prin manevra Lassegue. Examinatorul, poziţionat postetior faţă de bolnav, plasează ultimele patru degete de la ambele mâini, simetric, cu faţa palmară în fosele supraclaviculare şi invită bolnavul să inspire profund. Amplitudinea expansiunii este egală şi simetrică pentru ambele vârfuri şi este alterată în

procesele aderenţiale pleurale apicale şi procese de condensare pulmonară din tuberculoză şi neoplazii.

Pentru aprecierea expansiunii inspiratorii a bazelor, examinatorul, plasat în spatele bolnavului, va cuprinde cu faţa palmară a ultimelor patru degete cele două baze pulmonare şi policele îndreptat perpendicular faţă de coloană, după care invită bolnavul să inspire profund. Expansiunea bazelor este în mod normal simetrică şi sincronă. În cazul unor nevralgii intercostale, fracturi costale, pneumotorax, pleurezii, excursiile costale sunt de amplitudine mai mică şi întârziate.

Palparea frecăturilor pleurale: frecătura pleurală se percepe în ambii timpi ai respiraţiei, mai evident la sfârşitul expirului, şi este accentuată în poziţia de flexie uşoară homolaterală a trunchiului. Apare în pleurita acută şi după retragerea lichidului în evoluţia pleureziei şi este datorată depolizării suprafeţelor pleurale şi apariţiei depozitelor de fibrină.

Palparea transmiterii vibraţiilor vocale: se referă la perceperea prin palpare, la nivelul toracelui, a transmiterii vibraţiilor vocale generate în laringe, la pronunţarea cu voce tare şi egală a unui sunet cu mai multe consoane (33 sau 44). Se realizează aplicând faţa palmară pe torace, succesiv şi simetric pe faţa posterioară şi anterioară şi, simetric şi sincron, pe faţa axilară, invitând bolnavul să pronunţe, la fiecare aplicare, cuvintele "33" sau "44".

Perceperea vibraţiilor vocale este influenţată de:

- intensitatea şi timbrul vocii bolnavului;
- grosimea peretelui toracic;
- masa vibrantă elastică a parenchimului pulmonar;
- libertatea căilor respiratorii;
- interpunerea în calea coloanei aerice a unor medii cu rol de amplificare sau diminuare a lor.

Vibraţiile vocale vor fi *accentuate*:

- în condiţii fiziologice, la subiecţii cu voce gravă, în regiunile infraclaviculare şi interscapulovertebrale;
- patologic:
  - în condensările parenchimatoase cu bronhie permeabilă, situate în vecinătatea pleurei: pneumonii, infiltrate tuberculoase, fibroze, tumori;
  - în procesele cavitare cu situaţie superficială, drenate de o bronşie permeabilă: caverne tuberculoase, abcese pulmonare, bronşiectazii sau chist hidatic al căror conţinut a fost evacuat;
  - în zonele de compensare funcţională, alăturate proceselor patologice, sau controlateral.

Diminuarea transmiterii vibraţiilor vocale se constată:

1. bilateral în:
   - prezenţa unui panicul adipos sau muscular dezvoltat;
   - edemul laringian;
   - emfizemul pulmonar;

2. unilateral în:

- obstrucţia bronşică parţială;
- interpunerea unei colecţii reduse de aer sau lichid în pleură;
- pahipleurite.

Abolirea vibraţiilor vocale se constată în:

- obstrucţii bronşice complete prin corpi străini, formaţiuni dezvoltate endobronşic sau compresiune extrinsecă;
- prezenţa unor colecţii masive pleurale aerice, hidrice sau mixte.

Palparea ralurilor bronşice. Ralurile bronşice de calibru mare (ronflantele, sibilantele, subcrepitantele consonante) pot genera senzaţie tactilă. Palparea acestor raluri consecutiv în acelaşi teritoriu este indicatoare pentru tuberculoză, cancer, bronşiectazii.

Măsurarea expansiunii inspiratorii a bazelor. Între inspirul profund şi expirul profund perimetrul toracic bazal înregistrează diferenţe de 8-10 cm. În emfizemul pulmonar, fibrozele pulmonare difuze şi pahipleuritele bilaterale diferenţa scade. În procesele pulmonare şi pleurale unilaterale, măsurarea separată, pentru fiecare hemitorace, a gradului de expansiune inspiratorie înregistrează diferenţe în raport cu gradul de limitare al excursiilor costale.

3.4.3. PERCUŢIA

Percuţia toracică combină sunetul perceput cu senzaţia tactilă, fiind o metodă de examen fizic laborioasă. Poziţia bolnavului depinde de starea lui generală, percuţia efectuându-se cu bolnavul în decubit dorsal şi lateral, pentru bolnavi în stare gravă, şi în poziţie şezândă sau ortostatism, când starea generală este bună. Se poate percuta:

a) direct: prin aplicarea loviturilor de percuţie cu primele trei degete apropiate, comparativ, pe ambele hemitorace, de sus în jos, mai întâi posterior, apoi anterior şi axilar;

b) indirect: utilizând mediusul mâinii stângi ca plesimetru, aplicat pe peretele toracic în spaţiile intercostale şi, cu mediusul de la mâna dreaptă, flectat în unghi drept din articulaţia primei falange, se aplică lovituri scurte, egale, mobilizând mâna din articulaţia radio-carpiană.

Percuţia toracelui dă un sunet specific denumit ***sonoritate pulmonară***, la a cărui geneză participă vibraţiile structurilor parietale şi parenchimatoase.

Se începe cu determinarea sonorităţii vârfului, percutând spaţiile supraclaviculare, apoi marginile trapezului de la baza gâtului spre articulaţia umărului, continuându-se descendent şi divergent faţă de coloană, până în dreptul vertebrei a XI-a. În inspir normal, limita inferioară a sonorităţii pulmonare coboară cu 1 cm., în inspir forţat cu 4 cm., diferenţa între inspirul forţat şi expirul forţat fiind de 6 cm. Această manevră, prin care se stabileşte excursia bazelor pulmonare, se numeşte manevra Hirtz. La percuţia feţelor anterioare ale toracelui, limita inferioară a plămânului drept se proiectează la nivelul coastei a VI-a, pe linia medioclaviculară, ce corespunde limitei

superioare a matităţii hepatice. Pe hemitoracele stâng, începând cu spaţiul IV, se află matitatea cardiacă şi, inferior acesteia, spaţiul lui Traube (timpanic).

Percuţia toracelui permite, în mod normal, obţinerea următoarelor categorii de sunete:

- sunet sonor (sonoritate pulmonară): normal mai accentuat la bază şi subclavicular, datorită rezonanţei bronşiilor mari;
- sunet sonor timpanic, inferior şi lateral de matitatea cardiacă, generat de vibraţia aerului din camera cu aer a stomacului;
- sunet submat, la nivelul zonelor de proiecţie toracică a cordului, datorită interpunerii lamelor pulmonare;
- sunet mat în ariile de proiecţie ale ficatului, cordului şi splinei.

Percuţia regiunilor axilare permite, de partea dreaptă, reperarea limitei inferioare a sonorităţii pulmonare în spaţiul VII pe linia axilară anterioară, VIII-IX pe linia axilară medie, X pe linia axilară posterioară şi XI pe linia scapulară. În hemitoracele stâng, axilar, între coasta a IX-a şi a XI-a se proiectează mica arie a matităţii splenice.

Modificările patologice ale sonorităţii pulmonare

Accentuarea sonorităţii pulmonare, realizând *hipersonoritatea* sau *timpanismul*, este consecutivă creşterii conţinutului aeric toracopulmonar şi scăderii elasticităţii parenchimului pulmonar. Hipersonoritatea pulmonară din emfizemul pulmonar se datorează cantităţii crescute de aer din spaţiile respiratorii distale, concomitent cu reducerea elasticităţii pulmonare. Hipersonoritatea determină diminuarea până la dispariţie a matităţii cardiace şi splenice şi coborârea limitei superioare a matităţii hepatice în spaţiile VII-VIII pe linia medioclaviculară. Posterior, limita sonorităţii pulmonare coboară sub o orizontală ce trece prin vertebra toracală X.

Hipersonoritatea la nivelul unui hemitorace apare în sindromul Mac Leod, asociat radiologic plămânului hiperlucent. Există o hipoplazie a arterei pulmonare şi emfizem de aceeaşi parte.

În vecinătatea sindroamelor de condensare pulmonare şi în zona situată superior matităţii, generată de prezenţa lichidului pleural sau de formaţiuni parenchimatoase ce dau sindrom de condensare, se evidenţiază o zonă pulmonară denumită "skodism", produsă prin relaxarea ţesutului pulmonar.

Hipersonoritatea timpanică interesând un hemitorace este caracteristică pentru pneumotoraxul marii cavităţi.

Hipersonoritate pulmonară limitată la o zonă circumscrisă se constată în pneumotoraxul închistat, în chistele aeriene, chistele hidatice, abcesele şi cavernele golite, cu pereţii supli, regulaţi, cu diametrul cavităţii mai mare de 3 cm., şi a căror topografie este în vecinătatea peretelui toracic.

Cavităţile cu diametrul peste 6-7 cm. dau la percuţie un sunet timpanic, cu timbru metalic. Cavernele mari ce comunică cu o bronşie de calibru redus dau

la percuție un zgomot timpanic, sacadat, "zgomotul de oală spartă".

Diminuarea sonorității pulmonare

Sunetul submat. Submatitatea este caracteristică prezenței unor epanșamente lichidiene pleurale în cantitate redusă, pahipleuritelor sau unor condensări pulmonare neomogene sau separate de peretele toracic printr-un strat subțire de parenchim sănătos. Condensările pulmonare sunt realizate în pneumonii; atelectazii pulmonare, tumori maligne și benigne. Condensările situate mai profund de 7 cm. nu pot fi detectate prin percuție.

Sunetul mat se obține în situația unor condensări pulmonare care intersectează corticalitatea pulmonară, în pahipleuritele întinse, în epanșamentele pleurale lichidiene voluminoase.

În pleurezia exsudativă matitatea apare după acumularea a cel puțin 400 ml. de lichid, ce se cantonează inițial decliv și posterior; pentru o cantitate medie de lichid (în jur de 1500 ml. de lichid), limita superioară devine ascendentă către regiunea axilară, având o formă parabolică (curba Damoiseau) sau de "S" italic culcat curba Garland. Matitatea obținută la percuție este fermă, cu rezistență la deget. Între curba Damoiseau și coloana vertebrală există o zonă de submatitate, triunghiul lui Garland, datorat împingerii către mediastin a parenchimului pulmonar de către lichid. De partea opusă, se poate determina un triunghi de matitate, triunghiul Grocco-Rauchfuss, datorat destinderii de către lichid a fundului de sac pleural mediastinal. Percuția vertebrelor dorsale, inferior limitei curbei Damoiseau, relevă matitate (semnul Signorelli). În colecțiile pleurale abundente, ce depășesc 2 l., triunghiul lui Garland dispare și limita superioară a matității devine orizontală.

Deasupra zonei de matitate se constată prezența unei hipersonorități, sau skodism, datorat hiperfuncției compensatorii și relaxării parenchimului sănătos.

Existența unui epanșament pleural în pleura stângă înlocuiește timpanismul spațiului lui Traube cu matitate netă.

În colecțiile pleurale abundente, matitatea ocupă întregul hemitorace și este datorată, atât lichidului pleural, cât și condensării prin atelectazie pulmonară masivă.

În hidrotorace, revărsat lichidian cu caracter de transsudat, datorită vâscozității reduse a lichidului, limita superioară a matității este orizontală și mobilă, în raport cu modificarea poziției bolnavului.

Percuția unei colecții mixte, hidroaerice, determină matitate, cu limita superioară orizontală, ce o delimitează de o zonă de hipersonoritate timpanică. Limita de demarcație între cele două zone rămâne orizontală, indiferent de poziția bolnavului.

În condensările segmentare sau lobare realizate de pneumonii matitatea este adesea de formă triunghiulară, cu baza în axilă și vârful în hil, dând la percuție senzația de elasticitate.

Matități de formă și topografie diferite apar în atelectaziile pulmonare,

infarctul pulmonar și tumorile pulmonare. Zone de matitate sau submatitate pe ambele hemitorace, cu contur imprecis, pot să apară în bronhopneumonii, fibroze pulmonare și cancer metastatic.

3.4.4. ASCULTAȚIA TORACELUI

Constituie metoda fizică cea mai importantă de examinare a aparatului respirator, ale cărei date vor fi raportate la celelalte semne obținute cu ajutorul inspecției, palpării și percuției. Ascultația se poate practica:

- direct: prin aplicarea urechii pe toracele bolnavului, interpunând între ureche și peretele toracic o compresă de tifon, metodă ce sesizează caracterele reale, nealterate fizic, ale zgomotelor respiratorii. Dezavantajul metodei constă în imposibilitatea aplicării urechii în vârful axilei și fosele supraclaviculare;
- indirect: mediat instrumental cu ajutorul stetoscopului mono și biauricular. Oferă avantajul explorării tuturor regiunilor și la bolnavii care nu-și pot schimba poziția.

Ascultația directă și mediată se practică comparativ, începând cu regiunile apicale, apoi descendent, pe fața posterioară a toracelui, anterioară și în regiunile axilare.

Normal, la ascultația toracelui se percep două zgomote ce alcătuiesc componentele respiratorii de bază, normale: ***zgomotul laringotraheal sau suflul tubar fiziologic și murmurul vezicular.***

Suflul tubar fiziologic

Este produs prin trecerea aerului în cursul inspirului și expirului prin strâmtoarea glotică de la nivelul laringelui. Este un zgomot cu caracter suflant, intens, de tonalitate joasă și timbru aspru, ce se ascultă în ambii timpi, dar cu durată mai mare în expir, când glota are dimensiuni mai mici. Poate fi reprodus prin inspir și expir energic, modelând buzele ca pentru pronunția sunetelor h, ch, gh.

Intensitatea suflului laringotraheal, sau tubar fiziologic, este maximă la nivelul laringelui și descrește treptat, pe măsura progresiei către bronhiile de calibru mai mic. Aria de ascultație a suflului tubar fiziologic este reprezentată de laringe, trahee, manubriul sternal, primele patru vertebre toracice și interscapulovertebral. Ascultația suflului laringotraheal în alte arii ale toracelui are semnificație patologică.

Murmurul vezicular

În afara ariei de ascultație a suflului laringotraheal, sau suflului tubar fiziologic, pe toată suprafața toracelui se poate asculta al doilea zgomot respirator de bază: murmurul vezicular.

Murmurul vezicular este un zgomot de intensitate redusă, cu timbru dulce, aspirativ, continuu, căruia i se diferențiază o componentă inspiratorie, cu o durată mai lungă și timbru aspru, și o componentă expiratorie, de durată mai scurtă în raport cu prima și timbru dulce. Poate fi reprodus modelând buzele ca

pentru exprimarea literelor a, e, b, f, v, u. Se produce prin sumaţia numeroaselor vene fluide sonore ce iau naştere la trecerea aerului prin sfincterul bronhiolar Reissessen. Caracterele ascultatorii ale murmurului vezicular depind de profunzimea sau amplitudinea mişcărilor respiratorii, de grosimea peretelui toracic şi de cantitatea de parenchim subiacent, de regiunea toracică în care se ascultă, de vârstă, sex, stare de nutriţie. Se percepe mai bine la persoanele slabe, deci cu peretele toracic subţire şi atenuat la obezi, persoanele musculoase şi la cei cu torace rigid. Este mai intens şi mai aspru la copil (respiraţie puerilă) şi mai dulce, de intensitate redusă, la femei şi bătrâni; este mai aspru în spaţiul interscapulovertebral şi subclavicular şi mai intens şi mai aspru la nivelul vârfului plămânului drept, în spaţiul interscapulovertebral drept şi fosa subclaviculară dreaptă.

3.4.4.1. MODIFICĂRILE ASCULTAŢIEI PLĂMÂNULUI ÎN STARE PATOLOGICĂ

În condiţii patologice, la ascultaţia plămânului se pot descoperi:

- alterări ale elementelor respiraţiei de bază: modificări ale murmurului vezicular şi suflului tubar fiziologic;
- zgomote supraadăugate de origine pleuropulmonară: raluri şi frecături.

Modificările patologice ale murmurului vezicular

Sunt reprezentate de respiraţia înăsprită, diminuarea murmurului vezicular, expiraţia prelungită şi respiraţia sacadată.

Respiraţia înăsprită sau murmurul vezicular exagerat se realizează prin creşterea intensităţii şi înăsprirea timbrului murmurului vezicular şi apare ca modificare:

a, difuză în:

- tahipnee, datorată ampliaţiilor respiratorii mai mari şi vitezei crescute a aerului prin căile respiratorii;
- bronşiolite, datorită edemului mucoasei bronşiolare;

b. localizată în zonele de skodism cu hiperfuncţionalitate compensatorie şi în zonele de infiltraţie tuberculoasă apicală.

Murmurul vezicular diminuat: diminuarea în intensitate a murmurului vezicular poate fi percepută pe întreaga arie pulmonară, bilateral, la bolnavii gravi, caşectici, în îngustarea căilor respiratorii prin edem sau spasm glotic, crup difteric, polipi, corpi străini intratraheali sau compresiuni traheale, tumori la nivelul carinei, emfizem pulmonar, astm bronşic, pahipleurite cu interesare bilaterală.

Diminuarea unilaterală a murmurului vezicular apare în:

- obstacole pe bronhia principală sau a unui lob prin neoplazie, corp străin, secreţii abundente sau compresiune prin adenopatie, anevrism şi tumori mediastinale;
- prezenţa unei colecţii pleurale aerice sau lichidiene în cantitate redusă;
- simfize pleurale;
- limitarea mişcărilor respiratorii, datorită durerii produse de junghiul pneumonic, pleurite, nevralgie intercostală sau suferinţă vertebrotoracică.

Murmurul vezicular abolit: absenţa zgomotelor respiratorii la ascultaţia unei regiuni a toracelui indică abolirea murmurului vezicular sau tăcerea respiratorie. Apare în situaţia obstrucţiei bronhice totale prin tumoră, corp străin, produse de secreţie bronşică, cheaguri de sânge, dopuri de puroi, compresiune extrinsecă sau în cursul interpoziţiei unei colecţii mixte sau unui exsudat sau transsudat pleural abundent, a aerului în pneumotorax, a unei pahipleurite întinse.

Respiraţia suflantă realizează o modificare a tonalităţii murmurului vezicular ce interesează ambii timpi ai respiraţiei, cu o prelungire a expirului. Sunetul are caractere intermediare între murmurul vezicular şi suflul tubar. Se întâlneşte ca modificare pasageră şi inspiratorie în bronşita acută şi cu caracter persistent în tuberculoza pulmonară infiltrativă, fibroasă şi fibronodulară, infarctul pulmonar, bronhopneumonie, faza iniţială a pneumoniei pneumococice, pneumonii virotice.

Murmur vezicular cu expir prelungit. Afecţiunile cu expir forţat, activ, determină o prelungire a fazei expiratorii a murmurului vezicular: bronşita bronşiilor mici, bronşiolita capilară, astmul bronşic, emfizemul pulmonar, fibrozele pulmonare.

Murmurul vezicular discontinuu: reprezintă, alături de modificările descrise anterior, o perturbare a ritmului murmurului vezicular caracterizată prin întreruperi, respiraţia realizându-se în sacade. Cauza poate fi centrală, prin afectarea centrului respirator, ca în meningoencefalite, intoxicaţii endo şi exogene, sau locală, determinată de durerile toracice provocate de fracturi costale, nevralgii intercostale, pleurite. Pe zone limitate, respiraţia sacadată apare în legătură cu obstrucţiile bronşice, spasm bronşic şi procese aderenţiale pleurale.

Modificările suflului tubar

Ascultaţia suflului tubar în alte zone ale toracelui decât manubriul sternal, primele patru vertebre dorsale şi spaţiul interscapulovertebral corespunde unei situaţii patologice.

Suflul tubar patologic este ascultat în afara ariei de percepţie a suflului tubar fiziologic. Menţine caracterele suflului tubar fiziologic, fiind un zgomot de intensitate mare, tonalitate joasă şi timbru aspru, care se ascultă mai bine în inspir. Dă impresia că se produce lângă ureche şi este caracteristic condensărilor pulmonare cu bronhie liberă ca pneumonia lobară, infiltratul tuberculos, infarctul pulmonar, lobita canceroasă, atelectazia. În toate aceste cazuri, condensarea pulmonară trebuie să fie aproape de peretele toracic.

Suflul pleuretic reprezintă un suflu laringotraheal modificat în caracterele ascultatorii de prezenţa unei lame de lichid în cavitatea pleurală, care comprimă parenchimul pulmonar densificându-l şi, în acelaşi timp, realizează rolul de filtru acustic pentru vibraţiile de joasă frecvenţă. Suflul pleuretic se ascultă în pleureziile cu lichid în cantitate medie, imediat sub limita superioară a matităţii, ca un zgomot de intensitate redusă, tonalitate înaltă, timbru dulce,

aspirativ, voalat, dând senzaţia unui zgomot îndepărtat, ce se ascultă mai bine în expir, când condensarea parenchimului este maximă şi lama de lichid mai subţire.

Suflul cavitar sau cavernos este un suflu tubar modificat de o cavitate cu pereţii regulaţi şi condensarea parenchimului din jur, care comunică cu o bronhie permeabilă; cavitatea trebuie să aibă un diametru de peste 5 cm. şi topografie superficială, apropiată de peretele toracic. Suflul cavitar este un suflu de intensitate mare, timbru cavitar şi tonalitate joasă. Se ascultă în cavernele tuberculoase, în abcesele al căror conţinut a fost evacuat şi bronşiectaziile mari, din care s-a eliminat conţinutul mucopurulent, în cancerul pulmonar excavat şi în pleureziile evacuate, în care plămânul colabat nu expansionează.

Suflul amforic. Se percepe asupra cavităţilor cu diametrul de peste 6 cm., cu pereţii regulaţi, situate în zone periferice pulmonare şi care comunică larg cu bronhia de drenaj permeabilă. Este un suflu de intensitate mare, tonalitate foarte joasă, timbru muzical, metalic şi sonoritate amforică. Suflul amforic poate fi ascultat în cavernele tuberculoase mari, în abcesele şi chisturile hidatice mari, evacuate de conţinut şi în pneumotoraxul marii cavităţi.

Zgomotele respiratorii supraadăugate

Zgomotele respiratorii supraadăugate aparţin, după origine, la două categorii:

- zgomote produse la nivelul conductelor respiratorii, alveole sau cavităţi pulmonare, denumite *raluri;*
- zgomote produse în cavitatea pleurală: *frecături şi zgomote pleurale.*

După originea lor, *ralurile* se împart în:

- raluri bronşice sau uscate: ronflante şi sibilante;
- raluri umede:
  - de conduct alveolo-bronşic: subcrepitante mari, mijlocii şi mici;
  - alveolare: raluri crepitante;
  - raluri formate în cavităţi din parenchim: cracmentul şi ralurile cavernoase.

Clasificarea are corespondent în realitatea clinică, deşi termenii de uscat şi umed sunt improprii, toate ralurile luând naştere datorită prezenţei şi mobilizării secreţiilor în căile respiratorii sau cavităţilor neoformate în plămân.

Ralurile bronşice sunt zgomote supraadăugate, ce se produc prin vibraţia secreţiilor bronşice la trecerea coloanei de aer, în ambii timpi ai respiraţiei. Au un caracter uscat, se percep cu atât mai bine cu cât respiraţia este mai amplă, se modifică cu tusea prin mobilizarea secreţiei, dispărând în unele teritorii şi apărând în altele. Se deosebesc două categorii de raluri bronşice uscate: *ronflante şi sibilante.*

Ralurile ronflante se produc prin punerea în vibraţie a secreţiilor formate în bronhiile de calibru mare. Au intensitate mare şi tonalitate joasă, asemănătoare cu sforăitul sau cu vibraţia unei coarde de contrabas. Se ascultă în ambii timpi ai respiraţiei, predominant în inspir.

Ralurile sibilante au o tonalitate înaltă, ascuţită, timbru muzical,

intensitate variabilă, fiind asemănate cu o şuierătură. Se percep în ambii timpi ai respiraţiei şi, în bronhopneumopatiile cronice obstructive, predominant în expir.

Ambele categorii de raluri, ronflante şi sibilante, apar în infecţiile bronşice acute şi cronice, astmul bronşic, bronşiectazii şi în procesele parenchimatoase ce interesează bronhiile, ca în bronhopneumonia tuberculoasă, neoplasm bronhopulmonar. Clinic, în inspir, se percepe mai întâi ralul ronflant apoi ralul sibilant, în expir ordinea fiind inversă. Prezenţa la ascultaţie a ralurilor bronşice pe ambele arii pulmonare este caracteristică bronşitelor acute şi cronice, astmului bronşic, bronhopneumoniilor; orientativ, când sunt ascultate constant, localizate la vârf indică tuberculoza, iar la baze bronşiectazia.

Ralurile bronhoalveolare. Ralurile subcrepitante sunt formate în conductul alveolo-bronşic, prin mobilizarea secreţiilor fluide în ambii timpi ai respiraţiei. Au fost asemănate clasic cu zgomotul ce se produce prin spargerea bulelor de aer la supafaţa lichidului barbotat într-un pahar cu ajutorul unui pai. Sunt raluri mari, inegale, ce se aud în ambii timpi ai respiraţiei şi se modifică cu tusea. După mărimea bulelor, pot fi clasificate în mari, mijlocii şi mici.

Subcrepitantele mari sunt raluri cu durată mai mare, tonalitate joasă şi au mai multe variante:

- *ralul cavernos sau cavitar*, cu tonalitate joasă şi timbru metalic, se produce prin mobilizarea conţinutului lichidian de către curentul aeric, în ambii timpi ai respiraţiei, în cavernele tuberculoase, abcesele pulmonare vidate parţial, chisturi hidatice golite incomplet, bronşiectazii ampulare sau sacciforme cu topografie superficială, pleurezie închistată deschisă în bronhii; asocierea suflului cavernos cu ralul cavernos produce un zgomot cu caracter particular, *garguimentul,* ce se percepe în ambii timpi ai respiraţiei;
- *cracmentul* este un ral subcrepitant de intensitate medie, inegal, şi ale cărui crepitaţii rare se pot număra, sediul lor este cel mai adesea apical, în zona de alarmă Chauvet şi semnifică existenţa unui proces tuberculos; cracmentul cu caracter umed apare în procesele active tuberculoase, cel cu caracter uscat în fibrozele vârfului.
- *ralurile consonante* sunt varietăţi ale ralului subcrepitant mijlociu sau mare, particularizate prin intensitatea mai mare şi timbrul metalic, ce iau naştere în apropierea peretelui toracic, când ţesutul peribronşic este condensat.

Ralurile subcrepitante mici şi mijlocii sunt raluri buloase, de calibru mai mic decât subcrepitantele mari, apropiindu-se în caracterele lor acustice de ralul crepitant. Sunt însă inegale ca durată şi succesiune şi se ascultă în ambii timpi ai respiraţiei, la sfârşitul inspirului şi începutul expirului. Se ascultă în toate procesele ce interesează conductul alveolo-bronşic: congestii pulmonare, plămânul de stază, blocuri de condensare în perioada de ramoliţie, bronşiectazii.

Ralurile crepitante, produse datorită despriderii exsudatului aderent fibrinos intraalveolar de pereţii acestora, la sfârşitul inspirului, sunt egale între ele şi au topografie constantă; ralurile crepitante apar în ploaie, după tuse. Au fost comparate de Laennec cu zgomotele produse de presărarea sării pe plita

încinsă sau frecarea firelor de păr în apropierea urechii. Ralurile crepitante sunt caracteristice proceselor de condensare alveolară din pneumonii, unde caracterele lor acustice variază în funcție de stadiul evolutiv. Calibrul crepitantelor variază în funcție de vârstă, fiind mai redus la copil (crepitații foarte fine) și mai groase la bătrâni. Ralurile crepitante se întâlnesc și în infarctul pulmonar, edemul pulmonar acut, congestiile pulmonare pasive din insuficiența cardiacă și după hemoptizii.

Ralurile crepitante de inducere: fine, inegale, apar în pneumonia pneumococică, în perioada inițială (stadiul de congestie) caracterizat prin hiperemie și prezența în alveole a unui exsudat sero-albuminos bogat în fibrogen și celule epiteliale. În 1-2 zile exsudatul fibrino-hemato-leucocitar cuprinde toate alveolele din teritoriul interesat, realizând faza de hepatizație roșie, în care ralurile crepitante fine, regulate, se ascultă în jurul zonei de percepție a suflului tubar.

Ralurile crepitante de reîntoarcere sau *crepitante redux* apar în stadiul de rezoluție a pneumoniei, când, sub influența enzimelor proteolitice eliberate de leucocitele alterate, exsudatul intraalveolar se fluidifică și este mobilizat de curentul de aer până la nivelul conductului alveolobronșic. În raport cu ralurile crepitante de inducere, sunt raluri de intensitate mai mare și mai neregulate, care se ascultă în ambii timpi ai respirației.

Ralurile crepitante de decubit. Bolnavii care sunt imobilizați la pat în decubit dorsal prelungit prezintă la primele inspirații, după ridicarea în poziția șezândă, raluri crepitante la ambele baze pulmonare, datorită dezlipirii sau deplisării pereților alveolelor colabate. Ele dispar după câteva respirații.

Ralurile crepitante "Velcro" au un caracter special, de "uscăciune", fiind asemănate cu zgomotul produs de desprinderea manșetei "Velcro" a aparatului de tensiune. Apar în fibrozele pulmonare, la începutul bolii, când se ascultă la baza toracelui posterior și axilar și dispar la aplecarea anterioară a trunchiului bolnavului. Ulterior devin persistente și ascensionează către regiunea superioară a toracelui, odată cu acutizarea dispneei.

Ralul frecătură reprezintă un zgomot de tranziție, un amestec între raluri și frecătură, de intensitate variabilă, care se percepe la sfârșitul inspirului, nefiind modificat de tuse. Se întâlnește în inflamațiile ce interesează corticalitatea pulmonară: cortico-pleurite.

Frecăturile pleurale sunt zgomote produse de frecarea celor două foițe pleurale inflamate, comparate cu frecarea a două bucăți de piele proaspăt tăbăcită, a unei bucăți de mătase, a crepitației zăpezii proaspete. Au caracter discontinuu, intermitent, superficial, audibil în ambii timpi ai respirației, nemodificate de tuse, dar intensificate de apăsarea capsulei stetoscopului și la înclinarea toracelui de partea afectată. Apar pe regiuni limitate și dispar odată cu instalarea lichidului sau regresiunea fenomenelor inflamatorii.

Zonele de elecție pentru ascultația frecăturilor pleurale sunt la baza toracelui, unde au o intensitate mai mare datorită amplitudinii crescute a

mișcărilor respiratorii și contactului intim între cele două foițe pleurale.

După caracterele lor stetoacustice, frecăturile pleurale sunt de două categorii: *frecături pleurale fine,* ce apar la începutul procesului inflamator pleuretic și *frecături pleurale groase,* ce apar după resorbția lichidului.

3.4.5. ASCULTAȚIA VOCII

Modificările transmiterii vocii la ascultația toracelui se cercetează cerându-i bolnavului să rostească "treizeci și trei", în timp ce se aplică stetoscopul pe peretele toracic. În situația condensărilor parenchimatoase superficiale cu bronhie liberă, vocea se percepe clară și intensă, fenomen denumit bronhofonie și corelat suflului tubar și accentuării transmiterii vibrațiilor vocale.

Pectorilocvia sau vocea cavernoasă constituie transmiterea vocii amplificate de prezența cavităților, fiind corespunzătoare zonelor în care se percepe transmiterea accentuată a vibrațiilor vocale, suflul cavitar și ralurile cavitare.

Pectorilocvia afonă (semnul Guneau de Mussy sau Bacelli): definește perceperea clară a vocii șoptite în pleurezii, la ascultația hemitoracelui bolnav, audiat sub nivelul superior al matității unei colecții pleurale lichidiene masive. Pectorilocvia afonă nu este prezentă în pleureziile purulente.

Egofonia sau vocea de capră corespunde unei transmiteri discontinue a vocii bolnavului, estompată intermitent de către filtrul pentru zgomotele de joasă frecvență, reprezentat de lichidul pleural. Se ascultă pe aceeași topografie cu suflul pleuretic, în pleureziile cu cantitate medie de lichid.

Vocea amforică reprezintă transmiterea amplificată a vocii percepute, care capătă un timbru cavitar, cu rezonanță metalică sau amforo-metalică. Se constată în prezența cavernelor mari, cu situație superficială și bronhie de drenaj permeabilă ca și în pneumotoraxul marii cavități.

Sucusiunea hipocratică: zgomotul hidroaeric perceput la manevra de sucusiune (zgomotul de sucusiune), ce poate fi reprodus prin agitarea unei sticle umplute pe jumătate cu apă. Se percepe în colecțiile pleurale mixte, hidroaerice, la practicarea manevrei de sucusiune și aplicarea urechii pe peretele toracic. La palparea peretelui toracic se percepe o vibrație dată de lovirea acestuia de unda lichidiană.

3.5. EXPLORAREA PARACLINICĂ A APARATULUI RESPIRATOR

3.5.1. EXPLORAREA RADIOLOGICĂ

Tehnicile radiologice au la bază permeabilitatea selectivă a structurilor toracice pentru razele X. Se obțin imagini pozitive la examenul radioscopic și negativul lor pe radiografii. Structurile dense, ce opresc razele X, vor apare în nuanțe de negru și cenușiu la radioscopie și albe la radiografie. Structurile conținând aer vor apare clare la examenul radioscopic și în nuanțe de negru pe

radiografii. În examinarea radiologică a aparatului respirator se utilizează ca metode: ***radioscopia, computertomografia, radiografia, radiofotografia, bronhografia şi angiopneumografia.***

Radioscopia reprezintă explorarea radiologică dinamică ce furnizează date morfologice şi funcţionale asupra aparatului respirator, structurilor cutiei toracice. Dezavantajul acestei metode constă în imposibilitatea vizualizării unor leziuni sub 6 mm. diametru şi a realizării unui document obiectiv.

Radiografia realizează o imagine de mare fineţe a structurii pulmonare, completând examenul radioscopic cu posibilitatea unei analize obiective şi, în timp, a interpretării evoluţiei leziunilor. Pentru realizarea clişeului de faţă, omoplaţii vor fi bine degajaţi prin poziţionarea anterioară a umerilor şi ridicarea bărbiei. Ca tehnică, se poate efectua cu bolnavul în ortostatism, în apnee după inspirul profund, în apnee postexpiratorie forţată pentru diagnosticul pneumotoraxului şi pentru explorarea funcţională dinamică a bronhopneumopatiilor cronice obstructive. Se mai pot efectua: clişee de profil, în hiperlordoză, pentru degajarea apexului, şi în decubit lateral pentru cercetarea mobilităţii unei imagini de epanşament pleural de mică abundenţă. Clişeul de profil este indispensabil interpretării topografice a imaginilor vizibile sau invizibile în incidenţa de faţă (opacităţi retrocardiace, anomalii ale fundului de sac posterior). Clişeele în poziţie oblică, oblică anterioară stângă şi oblică anterioară dreaptă, asociate opacifierii baritate a esofagului, sunt utile în studiul mediastinului. La bolnavii gravi radiografia toracică se va efectua în poziţie de decubit dorsal; are însă dezavantajul că lărgeşte silueta mediastinului şi ascensionează cupola diafragmatică. În analiza unei radiografii trebuie urmărite următoarele elemente:

1. Calitatea tehnică:

a. calitatea penetraţiei: este judecată după opacităţile părţilor moi, care nu trebuie să fie suprimate şi după primele apofize spinoase vertebrale care trebuie să rămână vizibile în spatele opacităţii mediastinale, până la D4, dar care mai jos devin invizibile, datorită suprapunerii opacităţii cardio-aortice;

b. calitatea centrajului: se judecă pe buna suprapunere a clarităţii traheale şi a liniei spinoaselor şi, de asemenea, pe simetria, în raport cu această linie, a capetelor claviculare. Fundurile de sac pleurale şi vârfurile pulmonare trebuie incluse obligatoriu în clişeu.

Aceste aprecieri trebuie să se facă cu multă prudenţă; de aceea, criteriile pot fi interferate în situaţii patologice frecvente: scolioze, tulburări de ventilaţie, fibroze retractile ale vârfului. Alte elemente utile sunt:

- peretele, părţile moi, cadrul osos, cupolele diafragmului (drept, normal mai sus cu 1 cm. în raport cu diafragmul stâng; suprapunerea concentrică a cupolelor în profil drept, cu încrucişarea lor în profil stâng);
- opacitatea cardiovasculară şi clarităţea traheei sunt imaginile mediastinale cel mai bine vizibile pe radiografia standard;
- transparenţa pulmonară globală, căutarea unei asimetrii între cei doi

plămâni sau între zone simetrice şi, de asemenea, aprecierea calităţii parenchimului pentru cercetarea unei anomalii difuze (generalizate);

- studiul spaţiului retrocardiac de profil pentru depistarea emfizemului;
- eliminarea artificiilor posibile: suprapunerea pe clişeu a opacităţilor mamare, umbrelor pectorale, hipertrofiate sau atrofiate, a tumorilor sau pansamentelor, calcificate, anomaliilor osoase sau cartilaginoase, artefactele fotografice;
- câmpurile pulmonare studiate comparativ, regiune cu regiune, la nivelul apexului, regiunilor subclaviculare, regiunilor axilare, hilurile şi regiunile suprahilare şi juxtahilare, precum şi fundurile de sac pleurale. Clişeele de profil permit sistematizarea topografică a leziunilor.

REZULTATE

Imaginile elementare

Terminologie: *opacităţi*, a căror densitate optică este raportată la opacitatea coastelor şi *hiperclarităţi*; omogenitatea (omogene sau neomogene), formă, dimensiunile şi contururile, numărul, caracterul sistematizat sau nu; prin topografie raportându-se la o sistematizare, dacă există o incidenţă de profil, dacă nu, în raport cu reperele osoase sau în funcţie de regiuni.

Opacităţile pulmonare rotunde se diferenţiază după mărimea lor în: *miicronodulare*, cu diametrul sub 3 mm., *macronodulare*, cu diametrul între 3 şi 10 mm. şi *rotunde mari*, cu diametrul de peste 1 cm.

În descrierea unei opacităţi pulmonare, în afara mărimii, trebuie precizate următoarele elemente: *forma, numărul, intensitatea* raportată la opacitatea coastelor (costală, subcostală, supracostală), aspectul omogen sau neomogen, conturul net sau difuz, raportul cu formaţiunile anatomice.

Hipertransparenţele pulmonare sunt date de formaţiuni chistice pulmonare cu conţinut aeric (cavernă tuberculoasă, bulă de emfizem, blebsuri, dilataţie bronşică, abces pulmonar sau chist hidatic evacuat, neoplasm pulmonar excavat) sau de prezenţa aerului în cavitatea pleurală în pneumotorax.

Imaginile hidroaerice reprezintă imagini mixte produse de cavităţi cu conţinut aeric, hipertransparent, superior, şi, lichidian, opac, inferior, separate printr-o linie orizontală, indiferent de poziţia bolnavului, realizând aspectul tipic de imagine în "gură de cuptor".

Epanşamentele pleurale sunt vizibile radiologic atunci când cantitatea de lichid depăşeşte 500 ml.; la o cantitate de aproximativ 1.500 ml., în ortostatism, lichidul realizează o curbă parabolică cu ascensiunea în axilă. În cantitate mare, opacifierea este extinsă la întregul hemitorace, cu deplasarea mediastinului de partea opusă.

3.5.2. TOMOGRAFIA COMPUTERIZATĂ

Tomografia computerizată are avantajul de a evidenţia leziunile prea mici pentru a fi vizualizate radiografic. Oferă informaţii mai precise asupra

extensici bolii şi imaginile obţinute se corelează mai bine cu simptomele clinice şi testele funcţionale pulmonare. Indicaţii:

- diagnosticul tumorilor bronhopulmonare şi pleurale primare sau metastatice;
- diagnosticul afecţiunilor traheobronşice, eliminând necesitatea explorării prin bronhografie lipiodolată;
- constituie metoda cea mai sensibilă pentru evaluarea colecţiilor lichidiene, a emfizemului şi fibrozelor pulmonare.

3.5.3. EXPLORAREA RADIOIZOTOPICĂ

Scintigrafia pulmonară de perfuzie

Se realizează prin injectarea macroagregatelor de albumină umană marcate cu ^{131}I, ^{99}Tc, ^{113}In. Particulele sunt reţinute la nivelul capilarelor pulmonare, datorită dimensiunilor lor de 40-50 microni şi dau o imagine scintigrafică omogenă pentru ambii plămâni. Prezenţa unor lacune traduce defectele de perfuzie. Scintigrafia pulmonară este indicată în diagnosticul emboliilor pulmonare fără infarct pulmonar (cu examen radiologic negativ sau neconcludent), în cancerul bronhopulmonar, în emfizem şi fibroze.

Scintigrafia pulmonară cu trasori tumorali

Citratul ^{67}Ga şi ^{99}Tc-bleomicină reprezintă markeri radioizotopici ce se acumulează selectiv în ţesutul neoplazic. Se obţin imagini ale tumorilor sau metastazelor. dezavantajul metodelor constând în fixarea nespecifică a trasorului de către procesele inflamatorii şi reticuloze.

Explorarea ventilaţiei pulmonare regionale cu $^{133}Xenon$

Se realizează explorarea spirografică în circuit închis utilizând o cantitate cunoscută de radioizotop, ceea ce permite studii cantitative ale ventilaţiei la nivelul celor doi plămâni. Este utilă în diagnosticul afecţiunilor bronhopulmonare cu tulburări regionale ale ventilaţiei, bronşită cronică, astm bronşic, bronşiectazii, emfizem pulmonar.

3.5.4. EXPLORAREA ENDOSCOPICĂ

Traheobronhoscopia utilizează fibrobronhoscopul sau bronhoscopul rigid cu care este posibilă vizualizarea traheei, bronşiilor lobare şi segmentare şi, parţial, a ramificaţiilor acestora.

Cu bronhoscopul rigid şi prin fibrobronhoscop sunt posibile: efectuarea spălăturii bronşice cu prelevarea de material necesar examenului citologic şi bacteriologic, ca şi biopsii pentru examenul histopatologic. Fibrobronhoscopia permite efectuarea biopsiilor ganglionare, prin abordarea transparietală (traheal sau bronşic) a ganglionilor paratraheali şi intertraheobronşici. Indicaţiile fibrobronhoscopiei sunt reprezentate de tusea rebelă la tratament, cu caracter trenant (peste 3 săptămâni), hemoptizia de cauză neprecizată, procesele atelectatice, emfizemul localizat, tumorile intratoracice, bronşiectazia, abcesul

pulmonar. Bronhoscopia este contraindicată în insuficienţa respiratorie severă, insuficienţa cardiacă avansată (clasa III şi IV NYHA), anevrismele aortei toracice, la taraţi şi în situaţia refuzului bolnavului.

Pleuroscopia

Constituie o metodă de explorare a cavităţii pleurale cu ajutorul unui aparat optic asemănător fibrobronhoscopului. Vizualizarea cavităţii pleurale se realizează după instituirea unui pneumotorax artificial. Prin pleuroscopie este posibilă efectuarea biopsiei pleurale directe, deosebit de utilă în diagnosticul pleureziei tuberculoase, neoplazice şi mezoteliomului pleural.

3.5.5. TORACENTEZA SAU PUNCŢIA PLEURALĂ

Este o metodă indicată în prezenţa unui epanşament pleural pentru stabilirea naturii inflamatorii, infecţioase, tumorale, parazitare sau transsudative, în scop terapeutic, pentru a uşura dispneea, în situaţia unor cantităţi mari de lichid pleural, ce comprimă plămânul şi mediastinul, ca şi pentru introducerea unor agenţi medicamentoşi. Contraindicaţiile relative sunt reprezentate de diateze hemoragice, hipersensibilitatea la anestezice, insuficienţa pulmonară severă datorată emfizemului, echinococoza şi aritmiile cardiace severe.

Tehnică

Se identifică marginea superioară a lichidului prin percuţie sau prin examen ecografic sau radiologic. Se administrează bolnavului 1 mg. atropină subcutanat, asociată unui sedativ. Bolnavul este aşezat în poziţie şezândă pe pat sau scaun, cu braţul de partea hemitoracelui afectat ridicat deasupra capului. După badijonaj cu alcool iodat a hemitoracelui corespunzător, în jumătatea lui inferioară, se realizează anestezia locală cu xilină 1%, după care se efectuează puncţia cu un ac de 7-10 cm. lungime şi 1 mm. grosime, la care este ataşat un dispozitiv cu 2 sau 3 căi prevăzute cu robinete. După iodarea policelui mâinii stângi, se repereză spaţiul 6 sau 7 pe linia axilară posterioară sau scapulară şi, orientând acul seringii de puncţie razant pe marginea superioară a coastei, se pătrunde în pleură. Se extrag 20-30 ml. de lichid pentru însămânţarea pe medii de cultură, examen bacteriologic direct, examen citologic şi examene biochimice: proteine, electroforeză, glucoză, LDH etc. Evacuarea lichidului pleural nu va depăşi cantitatea de 1200 ml. şi se întrerupe dacă bolnavul tuşeşte, acuză ameţeli, stare de slăbiciune, palpitaţii. În cursul torancentezei se vor urmări: frecvenţa respiraţiilor, regularitatea şi frecvenţa pulsului, valorile tensiunii arteriale.

Puncţia este considerată "albă" în situaţia în care nu se extrage lichid pleural. În acest caz va fi repetată imediat sub control ecografic sau radiologic. Incidentele constau în: sângerare parietală prin lezarea pachetului vascular intercostal sau înţeparea plămânului, situaţie indicată de aspiraţia de sânge roşu aprins, aerat, urmat de tuse cu expectoraţie sanghinolentă. Accidentele sunt reprezentate de sincopa reflexă pleurală, crize de comiţialitate şi pneumotorax.

Examenul macroscopic

Se not întâlni următoarele aspecte:

- *lichid de culoare galben-pal* care nu se lipeşte de deget, caracteristic transsudatelor din insuficienţa cardiacă, insuficienţa renală, ciroza hepatică decompensată, caşexii;
- *lichid galben-citrin*, aderent la degete datorită bogăţiei de fibrină în pleurezia tuberculoasă, pleureziile meta şi parapneumonice, din artrita reumatoidă sau neoplazice;
- *lichid purulent* ce conţine ≥ 10.000 leucocite/mmc.: pleurezia streptococică şi stafilococică;
- *lichid putrid-ichoros*, de culoare brun-murdar, fetid, caracteristic pleureziilor cu anaerobi;
- *lichid hemoragic*, conţinând ≥ 10.000 hematii/mmc.: în pleurezia emboliilor pulmonare, pleurezia tuberculoasă şi mezoteliomul pleural;
- *lichid sanghinolent*: numărul hematiilor ≥ 1.000/mmc.: în pleurezia canceroasă şi infarctul pulmonar;
- *lichidul lactescent sau opalescent* este caracteristic pleureziilor chiloase, cu concentraţia triglicteridelor ≥ 110 mg/dl (1,26 mmol/l), în leziunile canalului toracic consecutive invaziei neoplazice, tuberculozei, sclerozei tuberoase, intervenţiilor chirurgicale şi traumatismelor toracice.

Examenul microscopic

Examenul citologic: citologia lichidului pleural permite orientarea diagnosticului spre etiologia tuberculoasă a pleureziei în prezenţa unei limfocitoze de peste 80%, asociată sau nu eozinofiliei. În neoplazii şi parazitoze se constată o creştere a procentului de eozinofile în lichidul pleural. Prezenţa polinuclearelor neutrofile, integre sau alterate, în proporţie de peste 50%, caracterizează pleureziile purulente. Evidenţierea celulelor tumorale este caracteristică pentru mezoteliomul pleural şi metastazele pleurale, dar trebuie deosebită de aspectele fals neoplazice date de celulele mezoteliale dintr-un lichid pleural instalat în urmă cu o săptămână.

Examenul bacteriologic se realizează prin studiu pe frotiul efectuat după centrifugarea lichidului pleural recoltat şi colorarea sedimentului Gram şi Ziehl-Nielsen. Se însămânţează lichidul pleural pe medii obişnuite pentru flora banală şi pe medii speciale (Lowenstein). Lichidul pleural poate fi inoculat la cobai, în situaţia suspiciunii unei etiologii tuberculoase.

Examenul biochimic. Orientativ, se efectuează reacţia Rivalta: într-un pahar cu apă distilată, în care s-au introdus câteva picături de acid acetic, se lasă să cadă câteva picături din lichidul pleural. În situaţia unui transsudat se formează un voal discret, alburiu, ca fumul de ţigară, care dispare rapid. În prezenţa exsudatelor, se va forma un voal opalescent ce persistă.

Dozarea proteinelor: valori sub 3 g./100 ml. indică un transsudat şi peste 3 g. la 100 ml. caracterizează exsudatele.

Electroforeza permite identificarea unor aspecte caracteristice bolii Waldenström şi mielomului multiplu.

Glicopleuria, normală între 60-70% din valoarea glicemiei, este scăzută în pleurezia tuberculoasă, purulentă, a poliartritei reumatoide, pleurezia neoplazică şi a mezoteliomului pleural.

Activitatea lacticdehidrogenazei (LDH) este inferioară la 200 ui/ml. în transsudate, depăşind aceste valori în exsudate. Raportul LDH pleural/LDH seric mai mic de 0,6 este caracteristic transsudatelor şi superior la 0,6, exsudatelor.

Activitatea amilazică (amilopleuria) este crescută peste nivelul amilazei serice în pleureziile pancreatitei acute, carcinoamelor pancreatice metastatice, rupturilor esofagiene sau ale viscerelor abdominale.

Acidul hialuronic constituie un marker pentru mezoteliomul pleural şi carcinoamele bronşice. În pleureziile canceroase se găsesc în concentraţii crescute peste nivelul seric: orosomucoidul, haptoglobina, alfa$_2$-macroglobulina, hemopexina şi alfa$_1$-antitripsina.

Colesterol crescut: în pleureziile colesterolice din artrita reumatoidă, sindromul nefrotic, pleurezia tuberculoasă cronicizată.

Trigliceride crescute ≥ 110 mg/dl (1,26 mmol/l) în pleureziile chiloase: tumorale, tuberculoză, scleroză tuberoasă Bourneville, interesarea traumatică a canalului toracic.

Complement scăzut: lupus eritematos sistemic, artrita reumatoidă.

3.5.6. APRECIEREA FUNCŢIEI RESPIRATORII

Aprecierea funcţiei respiratorii se realizează prin utilizarea a două categorii de metode.

Prima categorie are caracter orientativ, având la bază observaţia clinică şi examenul radiologic:

- prezenţa tahipneei, a expirului prelungit, a cianozei;
- scurtarea timpului de apnee (normal 40" în inspir şi 30" în expir);
- indicele Hirtz = diferenţa între perimetrul toracic măsurat în inspir profund şi expir profund trebuie să fie normal mai mare de 8 cm;
- mobilitate activă pulmonară: în inspirul profund forţat marginea inferioară a plămânului (apreciată prin percuţie) coboară cu 6 - 8 cm;
- radiologic cupola diafragmului are o excursie de 8 cm.

A doua categorie de metode oferă criterii de apreciere exacte pentru funcţia respiratorie. Se deosebesc patru categorii de indici:

1. volume respiratorii;
2. fluxuri aerice;
3. capacitatea de difuziune;
4. presiunile maxime.

Măsurarea complianţei pulmonare dă rar informaţii suplimentare celor obţinute prin metodele uzuale. Gazul conţinut în plămâni aparţine convenţional la 4 volume şi 3 capacităţi.

Componentele *capacității vitale* pot fi obținute prin spirometria de rutină:

- ***volumul curent (VC)*** este volumul mobilizat, în cursul unei respirații normale, de un subiect în repaos (aproximativ 500 ml.), din care 350 ml. în alveole și 150 ml. în spațiul mort;
- ***volumul de rezervă inspiratorie (VIR),*** mobilizat prin inspir forțat (2000 ml.) la sfârșitul unui inspir normal;
- ***volumul de rezervă expiratorie (VER)*** eliminat printr-o expirație forțată după un expir normal (1000 ml);
- ***volumul rezidual (VR),*** măsurat indirect, reprezintă volumul de aer ce rămâne în plămân după o expirație forțată; de fapt, se măsoară capacitatea reziduală funcțională (volumul de aer ce rămâne în plămân după un expir normal) deoarece este mult mai reproductibil. Prin scăderea volumului de rezervă expiratorie din capacitatea funcțională reziduală se obține volumul rezidual, normal în jur de 1200 ml., reprezentând circa 20% din capacitatea vitală.

Capacitățile sunt constituite din suma mai multor volume:

- ***capacitatea vitală (CV)*** ce reprezintă suma volumului curent, volumului de rezervă inspiratorie și volumului de rezervă expiratorie;
- ***capacitatea inspiratorie (CI):*** suma volumului de rezervă inspirator cu volumul curent;
- ***capacitatea reziduală funcțională (CRF):*** suma volumului de rezervă expiratorie și a volumului rezidual;
- ***capacitatea pulmonară totală(CPT):*** suma capacității vitale cu volumul rezidual.

Pentru măsurarea capacității reziduale funcționale și a volumului rezidual sunt utilizate: *tehnica spălării cu azot, diluției heliului și pletismografia.* Dezavantajul utilizării primelor două tehnici se dovedește în prezent în sindroamele bronhioobstructive, în care gazele nu ajung să difuzeze uniform în toate teritoriile plămânului. Bodypletismografia clinică măsoară gazul total toracic și permite o apreciere corectă a capacității reziduale funcționale (CRF).

3.5.6.1. STUDIUL DEBITELOR

Ventilația pe minut este volumul aerului mobilizat normal pe minut și este egal cu produsul volumului curent cu frecvența respirațiilor / minut. Este în jur de 150 l/min.

Volumul expirator maxim pe secundă (VEMS) = volumul de aer expulzat în prima secundă a unei expirații forțate, ce succede unei inspirații forțate. În stare normală este posibilă expulzarea a 75% din capacitatea vitală în prima secundă, deci VEMS/CV = 75%.

Ventilația maximă pe minut este cea mai mare cantitate de aer mobilizată pe minut; ventilația maximă pe minut este aproximativ egală cu VEMS x 37.

Volumele și debitele pulmonare vor fi comparate cu valorile teoretice

date de tabele, în funcție de sex, vârstă, greutate și suprafața corporală.

* În prezența unui VEMS inferior celui teoretic, trebuie să se refacă proba după inhalare de substanțe betaadrenergice sau de parasimpaticolitice în aerosoli (umed sau uscat), pentru a evalua componenta funcțională și potențial reversibilă a sindromului obstructiv.

* Dacă VEMS crește cu cel puțin 10%, este o tulburare funcțională reversibilă dată de bronhospasmul asociat BPOC, cu variații importante ale VEMS.

* Dacă VEMS nu crește sau creșterea este sub 10%, este o tulburare ireversibilă, aparținând unui emfizem cronic obstructiv.

* În astmul bronșic cu probe spirometrice normale, se caută doza minimă de acetilcolină ce provoacă o scădere cu cel puțin 10% a VEMS. La normal, doza minimă este superioară la 1000 γ ; cu mult mai mare față de doza ce provoacă bronhospasmul (25-50γ) la astmatic și în hiperreactivitatea bronșică.

3.5.6.2. BUCLA DEBIT - VOLUM

Utilizarea aparaturii moderne permite înregistrarea simultană și coordonată a debitelor și volumelor gazoase mobilizate prin mișcarea cuștii toracice. Se studiază curba ventilației de repaus, apoi curbele inspiratorii și expiratorii forțate. Curba expirației forțate prezintă două porțiuni:

- o parte dependentă de efort, cuprinzând versantul ascendent al curbei și vârful debitului maxim;
- o parte independentă de efort, corespunzătoare curbei descendente, în care debitele sunt limitate de fenomenul de compresiune dinamică a căilor aeriene, oricare ar fi efortul efectuat de subiect. La subiectul normal este rectilinie sau foarte puțin convexă către axa abscisei.

Obstrucția bronșică distală. Se traduce printr-o creștere a curburii pantei descendente respiratorii către axa abscisei, cu atât mai marcată, cu cât obstrucția este mai severă. În cazurile grave, pentru aceleași volume pulmonare, debitul de efort este inferior celui de repaus, traducând importanța compresiunii dinamice.

Obstrucția bronșică proximală, realizată de stenoza traheei și bronșiilor mari, provoacă o amputare în platou atât pentru debitele inspiratorii cât și pentru cele expiratorii. Platoul, ce traduce debitul constant, exprimă fluxul redus prin obstacolul traheal, cu menținerea normală a proprietăților mecanice ale sistemului toraco-pulmonar subiacent.

3.5.6.3. MECANICA PULMONARĂ

Rezistența căilor aeriene la flux se măsoară prin tehnica bodypletismografiei, valorile normale fiind cuprinse între 0,5 - 3,0 cm. $H_2O \times L^{-1} \times s$.

Complianța pulmonară statică este definită ca modificarea de volum în raport cu variația unei unități de presiune ($\Delta V/\Delta P$) și reflectă elasticitatea sau

rigiditatea plămânilor. Rezultatul se exprimă în L x cm. x $H2O^{-1}$, raportate la valoarea de referință dependentă de capacitatea vitală. Valorile normale sunt cuprinse între 75%-135% față de valoarea de referință. Presiunea inspiratorie maximă și expiratorie maximă reflectă forța mușchilor respiratori. Sunt reduse în bolile neuromusculare: miastenia gravis, distrofia musculară, sindromul Guillan-Barré.

Capacitatea de difuziune, denumită și ***factorul de transfer (TLc)***, reprezintă volumul de gaz, exprimat în ml., care difuzează prin membrana alveolo-capilară într-un minut, pentru o diferență de presiune între gazul alveolar și sângele capilar pulmonar de 1 mm. Hg. Valorile normale sunt 27-32 mlCO/min/mm Hg. Capacitatea de difuziune scade în anemie și poate fi scăzută artificial dacă hemoglobina subiectului este blocată cu CO (fumat cu câteva ore înainte de testare).

Presiunea parțială a gazelor în sângele arterial. Presiunea parțială a oxigenului este de 95 mm. Hg, saturația de oxigen (SaO_2) de 93 - 97%. Scăderea presiunii parțiale a oxigenului în sângele arterial în efort și repaus este elementul esențial pentru diagnosticul insuficienței respiratorii latente și manifeste. Presiunea parțială a CO_2 este de 40 mm. Hg.

3.5.6.4. SINDROAMELE FUNCȚIONALE ÎN PATOLOGIA RESPIRATORIE

Explorarea funcției respiratorii permite conturarea a cinci sindroame:

I. Disfuncția ventilatorie obstructivă;
II. Disfuncția ventilatorie restrictivă;
III. Disfuncția ventilatorie mixtă;
IV. Sindromul de bloc alveolo-capilar;
V. Sindroame gazometrice ale insuficienței respiratorii.

I. Sindroamele obstructive

Se caracterizează prin diminuarea debitelor, predominant în expir:
- VEMS mult diminuat;
- CV normală sau ușor diminuată;
- raportul Tiffeneau: VEMS/CV diminuat;
- ventilația maximă diminuată.

Cauze:

a. obstrucție localizată:
- stenoze cicatriceale;
- cancer;
- tuberculoză;
- adenopatie;

b. obstrucții difuze:
- reversibile, caracteristice astmului în criză;
- obstrucție puțin reversibilă: bronșita cronică obstructivă;
- obstrucția ireversibilă: emfizem obstructiv.

II. Sindromul restrictiv - realizează o diminuare a volumelor și debitelor:
- capacitatea vitală, volumul rezidual și capacitatea
- pulmonară totală sunt diminuate proporțional;
- raportul VEMS/CV este normal sau crescut;

Cauze:
- amputarea parenchimului: tumori, abcese pulmonare, pneumopatii acute întinse, lobectomii, pneumonectomie, atelectazii, fibroză interstițială difuză;
- interesare pleurală: pleurezia abundentă, pahipleurite întinse;
- interesare parietală: traumatisme, afecțiuni ale scheletului, musculaturii sau afecțiuni nervoase.

III. Sindromul de disfuncție mixtă: este evident la bolnavii care asociază sindrom obstructiv (stenoze bronșiolare) cu sindroame restrictive (atelectazii sau distrugeri parenchimatoase).

IV. Sindromul de bloc alveolo - capilar

Evaluat prin gazometria sanguină, măsurarea transferului CO prin membrana alveolo-capilară și prin scintigrafie de perfuzie evidențiază dezechilibrul în raportul ventilație/perfuzie. Se cunosc următoarele variante:

1. Atingerea izolată a membranei, cu ventilație și perfuzie normale; eventualitate rară caracterizată prin hipoxie, hipocapnie, alcaloză.

2. Membrana moderat îngroșată se asociază cu tulburări ventilatorii și de perfuzie, cu dezechilibru ventilație/perfuzie, hipoxie, hiperventilație compensatorie, hiper sau hipocapnie, alcaloză. Ambele sindroame ventilatorii se observă în atingerile membranare din: fibrozele interstițiale difuze primitive, colagenoze, sarcoidoză, miliara carcinomatoasă.

3. Ventilația conservată cu circulația perturbată, deci teritorii ventilate și neperfuzate, ce se comportă ca spațiu mort suplimentar. Administrarea de oxigen este fără efect. Situația corespunde emboliilor pulmonare repetate.

4. Ventilația alveolară diminuată cu circulația conservată (zone perfuzate dar neventilate).

Rezultă efect de șunt cu instalarea hipoxemiei, normo sau hipercapniei neameliorate de administrarea de oxigen. Exemplul tipic: BPOC de tip „blue bloater".

V. Sindroame gazometrice ale insuficienței respiratorii

În prezența tulburărilor ventilatorii ușoare, modificările gazelor sanguine apar doar la efort; în tulburările ventilatorii severe, apar și în repaus.

1. *Hipoxemiile*: PaO_2 inferioară la 90 mm. Hg și SaO_2 mai mică de 96%; cauzele sunt bronhopulmonare și cardio-vasculare:

a. hipoventilație alveolară: hipoxie asociată hipercapniei, acidoză gazoasă compensată;

b. bloc alveolo-capilar;

c. șunt dreapta-stânga.

2. *Hipercapnia* se definește ca $PaCO_2$ mai mare de 44 mm. Hg și apare consecutiv unei hipoventilații alveolare. Se observă în afecțiunile bronho-pulmonare grave și bolile nervoase și musculare care alterează ventilația.

3. *Hipocapnia* corespunde scăderii presiunii arteriale a CO_2 sub 36 mm. Hg., fiind datorată unei hiperventilații alveolare. Se însoțește de o alcaloză gazoasă.

4. *Sindroame complexe*. Realizează combinația hipoxie cu hipo, normo sau hipercapnie, în funcție de ventilația alveolară.

3.6. PRINCIPALELE SINDROAME ALE APARATULUI RESPIRATOR

3.6.1. SINDROMUL BRONȘIC

Este reprezentat de un grup de semne și simptome care evocă suferința bronșiilor. Apare în:

- bronșite acute și cronice;
- bronșiectazii;
- astm bronșic;
- emfizem pulmonar obstructiv;
- boala căilor aeriene mici.

Aceste entități se pot asocia cu:

- insuficiență respiratorie cronică;
- cord pulmonar cronic (CPC).

Sindromul bronșitic

Definiție și etiologie: inflamația acută sau cronică a arborelui respirator datorată infecțiilor virale, bacteriene, fungice, parazitare, chimic iritative (gaze toxice, pulberi, praf), alergie față de polen, fungi, diverși alergeni exo sau endogeni cu alterarea mucoasei bronșice, tulburări secretorii și spasm al musculaturii bronșice.

Simptomatologie (tuse cu expectorație, raluri bronșice uscate și umede)

Paraclinic: absența sau discreția semnelor radiologice.

Evoluție acută sau cronică.

3.6.1.1. BRONȘITA ACUTĂ

Este o inflamație acută a peretelui bronșic, limitată la mucoasă și corion, cu tulburări ale secreției, permeabilității, sensibilității peretelui bronșic; poate apare primitiv sau secundar unor faringite, angine, sau ca element însoțitor al unor boli infecto-contagioase: rujeola, varicela, tusea convulsivă, febra tifoidă. Evoluează în trei faze:

1. Debutul, care durează 1-3 zile, survine consecutiv expunerii la frig, umiditate, substanțe toxice, iritante, ce determină inflamația (catarul) căilor respiratorii superioare:

- coriza (guturaiul) cu rinoree, lăcrimare;
- angina, cu dificultate la deglutiție;
- laringita, a cărei expresie este răgușeala sau voalarea vocii, senzația de uscăciune la nivelul mucoasei nazale, faringiene;
- astenie, cefalee, frisoane, dureri musculare.

2. Perioada de cruditate durează 3-4 zile: febra crește până la 38 grade, apar frisoane și mialgii mai intense, diminuă apetitul, senzația de uscăciune coboară la nivel traheal, apare mâncărime și căldură retrosternală, tuse uscată, iritativă, chinuitoare, dureri la baza toracelui și, excepțional, dispnee în interesarea bronșiilor mici.

Examenul obiectiv evidențiază congestia mucoasei buco-faringiene, raluri sibilante și ronflante pe întreg toracele.

3. Perioada de coctiune durează circa 6 zile; tusea devine productivă, umedă, cu expectorație muco-purulentă; obiectiv se constată raluri muzicale, ronflante și sibilante, subcrepitante. Febra, frisonul, cefaleea dispar. Bolnavul se vindecă complet în 10 zile. Examenele paraclinice relevă: V.S.H., α_2- globulinele, fibrinogenul crescute, leucocitoză cu neutrofilie. Examenul bacteriologic al sputei identifică flora microbiană, de obicei mixtă. Examenul radiologic este normal.

BRONȘIOLITA CAPILARĂ (catarul sufocant): formă de bronșită acută dispneizantă, prin interesarea bronșiilor mici, mai frecventă la copii.

Complicațiile bronșitei acute depind de teren. Pe o insuficiență respiratorie severă, apariția unei bronșite poate fi letală, la bătrâni se poate complica cu o bronhopneumonie, iar bronșitele gripale pot evolua cu mici hemoptizii; bronșitele segmentare recidivante (într-un anumit teritoriu) sunt evocatoare pentru neoplasm, corp străin, tuberculoză.

3.6.1.2. BRONȘITA CRONICĂ

Este o inflamație cronică nespecifieă a bronșiilor, ce se manifestă clinic prin tuse, expectorație mucoasă și muco-purulentă, cel puțin trei luni pe an, continuu sau intermitent, cel puțin doi ani consecutiv.

Procesul patologic interesează mucoasa, determinând hiperplazia glandelor mucoase din trahee, bronșii și hiperplazia epiteliului bronșic. Afectează predominant bărbații fumători. Ca factori etiologici sunt implicați: frigul, poluarea atmosferică, pulberile profesionale, etilismul cronic.

Debutul este insidios, vârsta la care se produce este cuprinsă între 30-60 ani. Succede unei pneumonii virale, astm bronșic, după bronșite acute repetate, tuberculoză pulmonară. În puseele de acutizare sunt prezente semnele bronșitei acute. Semne funcționale: tuse, expectorație, dispnee mai întâi la efort, sau sub forma unor accese paroxistice de tip astmatiform. Consecutiv tusei repetate apar dureri la baza toracelui, prin solicitarea musculaturii intercostale și diafragmului.

Examenul căilor aeriene superioare: secreții purulente nazale, edem al luetei (constant în bronșita tabagică), torace de conformație normală sau globulos, vibrații vocale normal transmise sau diminuate, sonoritate pulmonară

normală sau crescută, respirație bronșică sau murmur vezicular accentuat, râluri ronflante și sibilante, laterotoracic, subscapular, extern, paracardiac.

Paraclinic:

- leucocitoză cu neutrofilie în perioadele de acutizare;
- examenul microbiologic al sputei care evidențiază floră patogenă, comună pentru căile respiratorii;
- examenul radiologic: accentuarea desenului bronhovascular, cu sau fără hipertransparență pulmonară;
- bronhografia lipiodolată exclude prezența bronșiectaziilor;
- bronhoscopia exclude neoplasmul, corpii străini, tuberculoza;
- explorarea funcțională respiratorie: disfuncție respiratorie progresivă de tip obstructiv (scăderea VEMS, scăderea indicelui Tiffeneau) la care se adaugă scăderea CV și disfuncție restrictivă, simultan cu creșterea VR, CRF.

Evoluție: - spre astm bronșic infecțios;
- spre bronhopneumopatia cronică obstructivă (BPOC);
- emfizem obstructiv, cord pulmonar cronic (CPC).

Bronhopneumopatia cronică obstructivă este caracterizată prin dispnee continuă, exagerată de efort; fără crize de dispnee paroxistică.

Forme particulare de bronșită cronică:

1. bronșita ce complică astmul bronșic;
2. bronșita ce însoțește silicoza, antracoza, bisinoza;
3. bronșita de stază a cardiacilor;
4. bronșita asociată insuficienței renale cronice;

Formele clinice ale bronșitei cronice:

- bronșita cronică simplă caracterizată prin teste ventilatorii normale;
- bronșita cronică obstructivă, asociată obstrucției bronșice progresive, cu diminuarea anuală a VEMS cu 40-75 ml; se complică cu emfizem centrolobular;
- bronșita cronică astmatiformă, caracterizată prin variații mari ale VEMS și PEFR (variabilitatea zilnică a fluxului expirator de vârf) în cursul nictemerului;
- bronșita cronică recurent purulentă, caracterizată prin caracterul trenant al episoadelor de suprainfecție, cu spută mucopuruluentă și purulentă, și posibilitatea de apariție a sindromului obstructiv asociat acutizărilor.

3.6.2. ASTMUL BRONȘIC

Astmul bronșic este o afecțiune caracterizată prin reactivitatea bronșică anormal crescută față de stimuli numeroși și diverși, care se manifestă fiziopatologic prin îngustarea căilor respiratorii, ce se remite spontan sau după tratament și se exprimă clinic prin triada: wheezing, dispnee, tuse. Boala are un caracter episodic, evoluând în accese, separate de perioade asimptomatice; crizele durează minute până la ore; există și astm cu dispnee continuă. Când dispneea este intensă, severă și durează peste 24 ore vorbim de status astmaticus.

Incidența este de 5% la adulți și de 7-10% la copii, raportul băieți/fete fiind de 2:1; la adulți, raportul pe sexe este de 1:1.

Etiopatogenia astmului bronșic

Factorii implicați în etiopatogenia astmului bronșic:

- alergenii, care pot fi pneumoalergeni, alergeni alimentari și medicamentoși, care pătrund pe calea digestivă, și alergenii de contact; alergenii acționează pe un teren atopic;
- factorii iritanți care sunt reprezentați de praful de stradă, fum, gaze toxice, oxid de azot, de sulf, hidrocarburi, ozon, aer rece;
- factorii infecțioși cum ar fi unele virusuri (sincițial respirator, paragripal, rinovirusuri) au un rol demonstrat în patogenia astmului bronșic; factorii microbieni sunt încă suspectați, fără ca rolul lor să fi fost demonstrat în etiopatogenie (Streptococcus pneumoniae, Stafilococcus aureus, Hemophillus influenzae);
- endoalergenele în cazul astmului bronșic intrinsec, cu infecție bronșică și răspuns alergic la antigenele bacteriene;
- factorii psihici: traume, stress, persoanele cu infantilism psihic;
- efortul fizic, mai ales la copii și tineri, cu apariția crizei de spasm bronșic după efort;
- factorii genetici: haplotipul HLA 1 și 8 pentru astmul bronșic atopic.

Hotărâtorii în producerea bolii sunt:

1. procesele inflamatorii bronșice, infiltrația cu eozinofile a peretelui bronșic;
2. hiperreactivitatea bronșică, ca răspuns exagerat la stimuli nespecifici.

În prezent se încearcă un concept integrativ al mecanismelor patogenice celulare, imunologice și biochimice.

Hiperreactivitatea bronșică se testează prin administrarea de:

- histamină, metacolină în aerosoli ce produc bronhoconstricție și scăderea VEMS cu >20% din valoarea inițială;
- aerosoli cu apă;
- hiperventilație de aer rece;
- exercițiu fizic intens (alergatul).

Controlul nervos autonom se realizează prin fibre adrenergice, colinergice și fibre non adrenergice, non colinergice.

Nu există inervație simpatică a căilor aeriene; controlul se realizează prin intermediul receptorilor de tip alfa, care, prin stimulare, determină bronhoconstricție și de tip beta, care determină bronhodilatația. Mecanismul adrenergic se realizează prin intermediul catecolaminelor circulante care, prin intermediul 3-5 AMP ciclic, permit ieșirea calciului din celulă, acționând asupra canalelor lente de Ca, cu relaxarea filamentelor de actină și miozină, realizând astfel bronhodilatația. AMP, denumit al doilea mesager, traduce informația la nivelul celulei; degradarea sa este produsă de fosfodiesterază; creșterea cantității

de 5-AMP ciclic permite menținerea bronhodilatației, cu efect benefic.

Mecanismul colinergic acționează în sensul constricției bronșice, prin intermediul GMP ciclic.

Controlul neadrenergic și necolinergic se face prin VIP (vasointestinal peptide), cu efect vaso și bronhodilatator.

Celulele implicate în patogenia AB sunt:

- *mastocitul*: celule prezente în număr mare la nivelul căilor aeriene la astmatici (puse în evidență prin spălătura bronșică):
  - eliberează mediatori chimici preformați sau sintetizați in situ: histamină, serotonină, factorul chemotactic al eozinofilelor (ECFA), bradikinina, factorul chemotactic al neutrofilelor (NCFA), adenozina;
  - induce stimularea lanțului de sinteză al prostaglandinelor din acidul arahidonic;
- *eozinofilul*: este chemat în focarul în care s-a produs degranularea mastocitelor de către ECFA și PAF (factor de activare plachetară);
  - are rol de protecție prin enzimele pe care le secretă: histaminaza, aril-sulfataza care blochează leucotrienele, fosfolipaza;
  - are rol toxic prin eliberarea de radicali liberi de oxigen, PMB (proteina bazică majoră), care lezează epiteliul bronșic;
- *neutrofilul*: este recrutat prin intermediul NCF;
- *macrofagul*: este activat în reacțiile alergice ale astmului bronșic și secretă PAF.

Mediatorii chimici care intervin în patogenia astmului bronșic:

- histamina:
  - produce o bronhoconstricție severă și susținută;
  - determină exsudare microvasculară;
  - edem al mucoasei;
  - chemotactic pentru eozinofile;
  - puterea histaminopexică a serului este scăzută;
- PG F_2 alfa produce bronhoconstricție intensă, antagonizată de PG I_2;
- leucotrienele, în special LT D_4, produc constricție bronșică intensă și prelungită.

Rolul stimulilor neimuni:

- antigenele bacteriene induc formarea de imunoglobuline G, induc eliberarea de mediatori, produc leziuni epiteliale, bronșice;
- poluanții atmosferici;
- sensibilitatea la aspirină și la alte antiinflamatoare nesteroidiene ca fenilbutazona, indometacinul blochează calea ciclooxigenazei și induc formarea de leucotriene care produc bronhospasmul;
- intoleranța la alcool.

Leziunile anatomopatologice din arborele bronșic determină:

- remodelarea bronșică prin rupturile epiteliale, scăderea numărului de

celule ciliate și creșterea numărului de celule secretoare de mucus;
- edem;
- îngroșarea membranei bazale cu depozit de imunoglobuline G, M, A;
- la nivelul submucoasei, hiperplazie glandelor submucoase, hipertrofia musculaturii netede, infiltrația eozinofilică importantă.

Mecanisme patogenice în astmul bronșic

1. Astmul bronșic alergic este caracterizat printr-o reacție imună prin care se eliberează mediatori chimici cu acțiune pe musculatura netedă, glandele mucoase și endoteliul capilar bronșic, cu obstrucția bronșiilor mici.
2. Astmul infecțios reprezintă o intricare a reacțiilor inflamatorii iritative nespecifice, asociate sau nu reacției imune.
3. Astmul iritativ are ca stimuli gazele toxice, praful, fumul, hiperventilația care induc bronhoconstricția, prin stimularea fibrelor colinergice.
4. Astmul de efort: intervin hiperventilația, hipocapnia, hiperreactivitatea vagală, dezechilibrul alfa și beta receptorilor.
5. Astmul la aspirină se produce consecutiv inhibiției ciclooxigenazei și scăderii cantității de prostaglandine cu rol bronhodilatator.

Clinica astmului bronșic

Criza de astm bronșic:

1. Faza prodromală (aura astmatică);
2. Faza dispneică;
3. Faza catarală;

1. Aura astmatică: strănut, hidroree nazală, senzație de uscăciune rino și orofaringiană, lăcrimare, cefalee, prurit palpebral, senzație de gâdilitură laringeană, accese de tuse spasmodică.

2. Faza dispneică debutează după aură. Apare de regulă în cursul nopții (dar nu obligatoriu), datorită predominanței tonusului vagal. Apare brusc o senzație de plenitudine toracică, de lipsă de aer, anxietate majoră, care obligă bolnavul să ia poziția de ortopnee, ce pune în acțiune mușchii inspiratori accesori. La examenul obiectiv este palid, cu buzele cianotice, jugularele turgide, trunchiul aplecat anterior pentru a ușura mișcarea diafragmului; inspirul este scurt și ineficient, expirul este prelungit, dificil, se aude cu zgomot ca un țiuit (wheezing). Dispneea este de tip bradipnee expiratorie, cu frecvența respirațiilor între 13-15 pe minut. Coexistă o tuse iritativă, dispneizantă. Toracele este blocat în inspir profund, excursii costale de mică amplitudine, freamăt pectoral diminuat pe ambele arii pulmonare (obstrucție bronșică difuză):

- hipersonoritate, expresia emfizemului acut prin trapping aeric în căile aeriene distale;
- scăderea/diminuarea murmurului vezicular;
- raluri sibilante și ronflante diseminate, subcrepitante, realizând

împreună "zgomotul de porumbar".

Radiografia toracică în cursul atacului de astm evidenţiază:

- torace hiperexpansionat;
- coaste orizontalizate;
- transparenţă pulmonară crescută;
- hiluri etalate;
- diafragm orizontalizat.

3. Faza catarală este iniţiată de tusea eliberatoare: bolnavul expectorează o spută mucoasă, vâscoasă, perlată, cu mulaje bronşice şi spirale Curschmann evidente. În raport cu expectoraţia, există un astm uscat, fără spută, şi un astm umed, cu expectoraţie abundentă. După expectoraţie, respiraţia devine uşoară, ralurile diminuă, murmurul vezicular se ascultă înăsprit (tonus crescut al sfincterului alveolar); se poate produce o criză poliurică, iar după 3 ore bolnavul poate avea respiraţia şi ascultaţia toracală normale.

Forme clinice de astm bronşic:

1. Astm bronşic extrinsec (atopic, alergic): reacţie alergică de tip I după Gell şi Coombs, indus prin inhalare de fum şi gaze, umiditate, stress emoţional. Anamneza pune în evidenţă alergenul: la început atopia poate fi oligoalergenică, ulterior devine polialergenică.
2. Astmul intrinsec (infecţios): de etiologie obscură, incriminează factori infecţioşi în geneza şi întreţinerea astmului bronşic.
3. Astmul indus de exerciţiul fizic.
4. Astmul indus de antiinflamatoare nesteroidiene se asociază cu rinosinusopatia polipoasă realizând triada Vidal-Samter.
5. Astmul profesional: crizele se produc la locul de muncă.
6. Astmul cu determinare endocrină.
7. Astmul din aspergiloza pulmonară.
8. Astmul psihic.
9. Astmul latent cu tulburări clinice minime: diagnostic prin teste de provocare bronşică.
10. Astmul larvat: cu echivalente respiratorii şi extraexpiratorii de astm bronşic:
    - conjunctivite sezoniere (polinice);
    - rinita vasomotorie, periodică şi aperiodică;
    - traheobronşita spasmodică, cu crize de tuse seacă, chintoasă, în prima jumătate a nopţii, fără dispnee;
    - dermatita atopică;
    - urticaria;
    - enterocolita muco-membranoasă;
    - migrena;
    - edemul Quincke;
    - crizele de gută.

În secreţiile digestive, nazale şi bronşice se pun în evidenţă eozinofilele.

11. Astmul bronşic la copil este febril şi cu polipnee, asemănător unei bronhopneumonii.

Tulburările funcţionale induse de astmul bronşic:

- creşterea rezistenţei la flux, prezentă în expir;
- scăderea VEMS;
- scăderea capacităţii vitale (CV);
- capacitatea pulmonară totală în limite normale sau crescută;
- scăderea forţei de retracţie elastică.

Scintigrama cu Xe^{133} arată modificări în repartiţia sângelui în plămân (perfuzia pulmonară), care este crescută la vârfuri, iar la baze şi în periferie este mai încetinită.

Diagnosticul astmului bronşic

1. Diagnosticul pozitiv:
   - examenul clinic al bolnavului în criză;
   - examenul sputei:
     - eozinofilele;
     - spirale Curschmann;
     - cristale octoedrice de lizofosfolipază Charcot –Leyden;
     - corpi Creola;
     - mulaje bronşice;
   - modificări funcţionale respiratorii:
     - reducerea VEMS cu mai mult de 15% din valoarea teoretică;
     - reducerea indicelui Tiffeneau;
     - creşterea rezistenţei la flux (mai mare de 3 cm. $H_2O/L \times s^{-1}$);
     - reducerea cu peste 15% a ventilaţiei maxime pe minut;
     - VR, CRF, CPT crescute (când este complicat cu emfizem obstructiv);
   - gazos:
     - hipoxemie cu normo/hipocapnie;
     - hipoxemie cu hipercapnie.

La criza de astm obişnuit există hipocapnie, expresia unei hiperventilaţii reflexe; prezenţa hipercapniei sau chiar a normocapniei constituie un semn de gravitate, anunţând eventuala trecere spre starea de rău astmatic.

2. Diagnosticul etiologic:

- anamneza minuţioasă va aduce date privind antecedentele alergice heredocolaterale şi personale, inclusiv echivalenţele astmatice, circumstanţele de producere a crizelor (factori profesionali), debutul crizelor (sezon polinic, infecţii respiratorii), medicamente care declanşează criza;
- teste cutanate:
  - scratsch test prin scarificare;
  - prick test prin înţepare;
  - reacţia intradermică la diverşi alergeni.

Reacțiile se citesc la 15 minute sau tardiv (la 24-72 ore). Uneori răspunsul la testul cutanat poate fi hiperergic, dar respirator la testele inhalatorii răspunsul este absent; în această situație se scoate alergenul respectiv din cauză.

- teste de provocare cu: acetilcolină, histamină, metacolină: se administrează în aerosoli, diluție de 1%, timp de 3 minute; semnificativ este ca VEMS să scadă cu 20%;

- teste de lizã a bronhospasmului cu Astmopent sau Beroteq pozitive în situația în care VEMS crește cu 20%;

- metode de laborator pentru evidențierea alergiei:
  - cercetarea eozinofiliei sanguine 5-8-10%;
  - puterea histaminopexică a serului diminuată; testul latex-histamină, normal la valori mai mari de 1/80; în astmul bronșic puterea histaminopexică <1/80;
  - dozarea IgG: concentrația serică normală este de 600-1600 mg%;
  - dozarea IgE;
  - testul degranulării mastocitare în prezența alergenului;
  - testul inhibiției migrării leucocitelor în prezența alergenului;
  - testul transformării limfoblastice sub acțiunea alergenului.

Complicațiile astmului bronșic:

a. în criză:
- pneumotoraxul spontan; (PNX)
- fracturi costale;
- sincopa de tuse;
- atelectazii limitate; (A)

b. tardive:
- emfizem pulmonar; (E)
- bronșiectazii;
- infecții bronșice repetate;
- hipertensiune arterială pulmonară; (HTAP)
- cord pulmonar cronic; (CPC)
- fibroze pulmonare. (FP)

Starea de rău astmatic

Este o urgență medicală: criză de astm cu durată > de 24 ore, rezistentă la tratament; mortalitatea este de 17%. Se poate produce datorită intervenției următoarelor cauze:
- infecții bronhopulmonare;
- oprire bruscă a corticoterapiei;
- abuz de simpatomimetice fără administrare concomitentă de corticosteroizi;
- administrarea de medicamente ce deprimă centrul respirator ca opiacee (morfină) și benzodiazepinice.

Are ca substrat o bronșiolită obliterantă cu insuficiență respiratorie acută și cord pulmonar acut. Se însoțește de tahicardie, adinamie, ascultație săracă, punerea în acțiune a mușchilor inspiratori accesorii, diametrul anteroposterior

toracic devine egal cu cel transversal; apar elemente de cord pulmonar acut: semn Harzer, galop ventricular drept, întărirea și dedublarea Z_2 în focarul pulmonarei, puls paradoxal, jugulară turgescentă, heptomegalie.

3.6.3. BRONȘIECTAZIA

Bronșiectazia reprezintă dilatarea patologică și ireversibilă a bronșiilor prin compromiterea structurii musculoestatice a peretelui bronșic. Clinic se caracterizează prin bronhoree purulentă, hemoptizie, pneumopatii recurente.

Clasificarea bronșiectaziilor:

Congenitale:

- traheo-bronho-megalia (sindromul Mounier Kühn);
- sindromul Williams-Campbell (anomalii de dezvoltare parțială sau totală a cartilajului bronhiilor de gradul 2 și 3);
- boala polichistică pulmonară asociată sau nu cu afectare renală, splenico-hepatică etc.;
- atrezia de arteră pulmonară;
- sechestrația pulmonară (malformație pulmonară caracterizată prin prezența de chisturi bronșice într-un teritoriu pulmonar situat intra sau extralobar, vascularizat doar de vase eferente din aortă sau din ramurile ei;
- hipoplazia limfatică (sindromul unghiilor galbene) asociază bronșiectazie, revărsate pleurale recidivante, limfedem, limfangiectazie intestinală.

Ereditare:

- mucoviscidoza (fibroza chistică): maladie genetică transmisă autosomal recesiv, caracterizată prin producția de mucus vâscos datorită anomaliei canalelor de clor CFTR (cystic fibrosis transmembrane conductance regulator), interesând mucoasa respiratorie, digestivă și genitală. Bolnavul prezintă concentrații crescute de clorură de sodiu în sudoare și infecții bronșice recurente cu floră agresivă (Hemophyllus influenzae, Burkholderia cepacia, Pseudomonas aeruginosa). Boala interesează 1/2000 nou născuți și aproximativ 1/20 din adulți sunt purtători sănătoși. Bronșiectazia se dezvoltă în lobii superiori;
- deficitul în α_1-antitripsină: proteină sintetizată în ficat, constituie inhibitorul seric pentru enzimele proteolitice (elastaze, colagenaze, antiproteaze) eliberate de neutrofile și macrofage în țesutul pulmonar. Genotipul normal, notat cu MM se caracterizează prin titruri plasmatice egale sau mai mari de 250 mg/dl. Genele asociate cu deficitul și bronșiectazia (2 și 5) realizează, în forma homozigotă ZZ și SS, valori scăzute pentru concentrația plasmatică a α_1 antitripsinei la 0-50 mg/dl;
- deficit de gamma-globulină;
- deficit al neutrofilului și macrofagului alveolar;
- sindrom Kartagener (situs inversus total, bronșiectazii, sinuzită recurentă sau polipoză nazală);
- bronșiectazia asociată cu defect septal ventricular, luxație congenitală

de şold, polidactilie;
- sindrom Marfan (diselastoză);
- sindrom Ehlers-Danlos.

Dobândite:

a. consecutiv infecţiilor sau altor boli inflamatorii:
- infecţii cu Stafilococ, Klebsiela, Hemophillus, Mycoplasma, Bordetella pertusis (agentul tusei convulsive);
- bronşiectazie interesând bronşiile lobare în aspergiloza alergică;
- sarcoidoza pulmonară;
- fibroze interstiţiale difuze.

b. stenoze bronşice:
- localizate: leziuni metatuberculoase, corpi străini, adenopatii, tumori benigne sau maligne;
- difuze: în astmul bronşic şi în emfizemul pulmonar, după o evoluţie îndelungată.

În patogenia bolii bronşiectatice se incriminează staza şi infecţia secreţiilor bronşice.

Se pot localiza în lobii inferiori (cel mai frecvent) sau în lobul mijlociu, constituind sindromul de lob mijlociu. Leziunile anatomo-patologice în cazul bronşiectaziilor sunt următoarele: subţierea peretelui bronşic, hiperplazia aparatului secretor, infiltrat histiocitar şi limfoplasmocitar în corion.

Tablou clinic

Simptomatologia poate debuta insidios, prin tuse cronică, productivă, mai ales dimineaţa, fără efort, poziţională; cantitatea de spută depăşeşte adesea 100 ml/zi.

Sputa abundentă sedimentează în patru straturi: spumos, seros cu stalactite de mucus, purulent şi grunjos. În caz de suprainfecţie cu anaerobi, mirosul devine fetid.

Hemoptiziile sau sputele hemoptice se produc prin lezarea vaselor din pereţii bronşiilor dilatate.

În perioada de acutizare şi retenţie bronşică bolnavul prezintă diminuarea bronhoreei, febră, astenie, transpiraţii, scădere în greutate.

Examenul fizic

1. Sindromul bronşic este de tip localizat: raluri ronflante şi sibilante cu topografie constantă.

2. Sindromul cavitar:
- creşterea amplitudinii freamătului pectoral pe teritoriul respectiv;
- hipersonoritate la percuţie;
- suflu cavitar, ral cavernos, cavernulos, rar garguiment (combinaţia ral cavitar şi suflu cavernos), suflu amforic.

3. Sindromul de condensare pulmonară generat de bronşită superficială (bronşiile fiind obstruate de secreţii purulente), pneumonită în jurul bronhiilor dilatate şi fibroză peribronşiectatică:

- intensificarea freamătului pectoral sau abolirea transmiterii vibraţiilor vocale, dacă bronşia respectivă este blocată de secreţii vâscoase sau dopuri de puroi;
- matitate la percuţie;
- respiraţie suflantă, suflu tubar;
- raluri crepitante, subcrepitante, consonante.

4. Sindromul pleuretic:
- afectarea pleurei parietale şi viscerale prin procesul de pleurită acută (pleuritis sicca); ascultator: frecături pleurale, raluri frecătură;
- revărsat lichidian al cavităţii pleurale produs prin însămânţarea pleurei pe cale limfatică şi sanguină: freamăt pectoral redus, matitate, murmur vezicular redus sau chiar abolit; la limita superioară se poate asculta suflu pleuretic sau tubopleuretic;
- pahipleurită regională: submatitate, diminuarea murmurului vezicular, raluri frecătură.

Manifestări la distanţă: hipocratism digital, cianoză, scăderea în greutate.

Examene paraclinice

1. Examenul radiologic pulmonar poate fi discrepant cu bronhoreea bolnavului; se pot observa: accentuarea desenului bronho-vascular, condensări liniare tubulare, rozete Ameuille (imagini areolare bazale).

Bronhografia, realizată prin introducerea de lipiodol pe sondă Metras în căile respiratorii, şi, mai recent şi neinvaziv, computertomografia relevă:
- prezenţa dilataţiilor;
- sediul lor;
- tipul: cilindrice, ampulare (fusiforme), moniliforme (succesiune de dilataţii cu zone de calibru normal sau îngustat), sacciforme;
- eventual etiologia (corpi străini, neoplazii, anomalii congenitale etc.).

Contraindicaţii de brohografie: stare febrilă, sputa în cantitate crescută, disfuncţia respiratorie importantă, hemoptizia recentă.

2. Examenul bronhoscopic se execută cu bronhoscopul rigid sau cu fibrobronhoscopul; se vizualizează arborele bronşic până la bronşiile segmentare; este indicat în:
- fistule gangliobronşice;
- hemoptizii;
- corpi străini;
- bronholiţi;
- tumori benigne şi maligne;
- prelevare directă a secreţiei bronşice, necontaminată de flora bucală;
- spălătură bronşică.

Examenul microscopic al sputei pune în evidenţă PMN integre şi alterate, acizi graşi, cristale de leucină şi absenţa fibrelor elastice (în bronşiectazie, spre deosebire de abcesul pulmonar).

Examenul bacteriologic arată prezenţa pneumococului, streptococului,

stafilococului, microcococului catarral și germenilor anaerobi în dilatațiile mai mari (sacciforme).

3. Examenul biologic

Cresc reactanții de fază acută ai inflamației: fibrinogenul, VSH, α_2 globulina, proteina C reactivă și leucocitoză cu neutrofilie.

Evoluția de lungă durată este net ameliorată de antibioterapie.

Complicații: hemoptizii, pleurite, pleurezii, empieme, piopneumotorax, metaplazia epitelială, proliferarea cu caracter polipoid, cancerul bronșic, pneumopatii acute supurate și nesupurate, pioscleroze, metastaze septice la distanță (abcese cerebrale, hepatice, renale, osteomielită), amiloidoza, osteoartropatia hipertrofiantă pneumică Pierre-Marie–Bamberger, cord pulmonar cronic (rar).

3.6.4. EMFIZEMUL PULMONAR

Definiție (anatomică): condiție morbidă caracterizată prin dilatarea căilor aeriene distale de bronhiola terminală, interesând bronhiola respiratorie, conductele alveolare, sacii alveolari, alveolele pulmonare, cu creșterea conținutului aeric al plămânului.

Incidența maximă este după vârsta de 50 de ani, fiind asociat cu tabagismul, expunerea la pulberi, variații mari de temperatură, prezența în antecedente a bronșitei cronice, astmului bronșic, tuberculozei pulmonare, profesiilor cu risc crescut (suflătorii în sticlă, muzicanții suflători).

Clasificarea emfizemului pulmonar:

Emfizem acut:

- fiziologic: la efort fizic;
- patologic:
  - vezicular: criza de astm bronșic, obstrucții prin corpi străini, tusea convulsivă, travaliu prelungit, asfixie;
  - interstițial: traumatic, intervenții operatorii.

Emfizem cronic:

a) difuz:

- obstructiv, de tip bronșitic;
- neobstructiv, de tip atrofic, senil.

b) localizat, compensator, în caz de pleurezii, compresiuni, cicatrice fibroasă (emfizem paracicatricial) sau bulos (bule mici sau mari).

Emfizemul difuz generalizat se caracterizează prin creșterea VR și a CPT.

1. Emfizemul panacinar: distrucția interesează întreg lobul-panlobular (PL) atât în ceea ce privește structurile respiratorii cât și vasculare (se aseamănă cu exereza pulmonară).

2. Emfizemul centro-lobular (CL): cu păstrarea structurilor periferice ale lobulului (vascularizația); ventilația este deficitară, dar circulația este prezervată; fiziopatologic se aseamănă cu un șunt dreapta-stânga, de unde suma de deosebiri clinice între cele două tipuri.

Simptome funcționale

Sunt reprezentate de dispnee de efort și, în cursul puseelor de infecție bronșică, urmată de dispnee permanentă. Tusea uscată, iritativă este provocată de efort, de contactul cu aer rece sau poluat și de pusee de infecție bronșică. În emfizemul de tip CL, tusea cu expectorație mucoasă și muco-purulentă predomină net asupra dispneei, realizând tipul bronșitic al emfizemului pulmonar. În emfizemul de tip PL, dispneea predomină asupra expectorației. Este adeseori continuă, accentuată de eforturi minime și de tusea uscată, chinuitoare.

Examenul fizic

Faciesul este cianotic, cu ochii exoftalmici și conjunctivele cu mici vase congestionate în emfizemul CL, realizând aspectul clasic de "scrumbie albastră" sau "blue bloatter". Gâtul pare mai scurt datorită ascensiunii sternului și claviculelor, jugularele sunt turgide și cresc în volum în cursul fiecărui inspir; cartilajul tiroid are o poziție mai joasă, apropiată de manubriul sternal, uneori plonjând endotoracic în spatele acestuia, astfel încât înălțimea traheei supraștern-al (normal 3-4 lățimi de deget) reprezintă un bun indice pentru aprecierea severității emfizemului (semnul Campbell).

Mușchii sternocleidomastoidieni și scaleni prezintă contracții evidente la fiecare inspir, ceea ce reprezintă "pulsul respirator".

Inspecția toracelui. Gropile supraclaviculare șterse bombează în expir. Diametrele antero-posterior și lateral sunt crescute, spațiile intercostale lărgite, unghiul epigastric obtuz, coastele imobile, toracele respiră în bloc. În formele avansate se constată aspirația inspiratorie a bazei toracelui către planul sagital, realizând respirația paradoxală (semnul Hoover).

La palpare, transmiterea vibrațiilor vocale este diminuată simetric bilateral, la percuție se constată extinderea limitei inferioare a plămânului, coborârea și micșorarea matității hepatice, micșorarea sau dispariția matității cardiace.

La ascultație, diminuarea murmurului vezicular cu prelungirea expirului, raluri bronșice uscate (ronflante și sibilante), uneori subcrepitante și ral frecătură.

La emfizemul pulmonar PL, bolnavul prezintă exoftalmie, cianoza este moderată sau absentă, la fiecare expir bolnavul își tuguie buzele pentru a crește presiunea expiratorie în căile aeriene mici și a împiedica colapsul lor precoce.

Toracele poate fi astenic sau globulos, ascultația plămânului relevă expir prelungit și raluri sibilante.

Examenul radiologic

Evidențiază hipertransparența pulmonară, orizontalizarea coastelor cu spații intercostale lărgite, diafragm coborât, cu excursii reduse. În forma de emfizem CL desenul pulmonar este accentuat și poate fi prezent în mantia plămânului, spre deosebire de emfizemul PL unde structura vasculară este mult sărăcită, cu zone de hipertransparență exfinse și absența desenului în mantie.

Explorarea funcțională respiratorie

Obiectivează sindrom de hiperinflație pulmonară, cu creșterea VR, CRF

OPT. La acestea se asociază sindromul de obstrucţie bronşică, cu reducerea VEMS şi a indicelui Tiffeneau, ameliorate în grade variabile la testul farmacodinamic, creşterea rezistenţei la flux, a travaliului respirator, prelungirea timpului de mixică.

Sunt evidente semne de pierdere a elasticităţii pulmonare: hiperconflanţă pulmonară statică, cu reducerea CV în formele severe.

Gazometria sanguină permite identificarea insuficienţei pulmonare latente sau manifeste.

Complicaţiile emfizemului pulmonar:
- infecţii bronhopulmonare;
- pneumotorax spontan;
- fracturi costale datorate tusei în emfizemul pulmonar obstructiv;
- tromboze venoase favorizate de poliglobulie;
- cordul pulmonar cronic.

3.6.5. SINDROAME DE CONDENSARE PULMONARĂ

Sunt cuprinse entităţi patologice realizate prin pierderea conţinutului aeric alveolar într-un anumit teritoriu şi înlocuirea aerului alveolar prin:
- exsudat inflamator fibrino-leucocitar sau fibrino-hematic: pneumoniile bacteriene, bronho-pneumonii;
- ţesut tumoral: tumori maligne sau benigne (rare);
- ţesut de origine parazitară: chistul hidatic pulmonar;
- transsudat (serozitate): edemul pulmonar acut;
- sânge: infarctul pulmonar;
- remaniere a structurilor interstiţiale pulmonare, alveolare, cu creşterea componentei fibroase, celulare (a interstiţiului alveolar), în fibrozele pulmonare;
- dispariţia aerului dintr-un anumit teritoriu prin colapsul pereţilor alveolari, în atelectazia pulmonară.

3.6.5.1. TIPURI DE SINDROAME DE CONDENSARE PULMONARĂ

Indiferent de etiologie, ele prezintă caracteristici comune ce depind de caracterul retractil sau neretractil al sindromului de condensare şi permeabilitatea bronhiei teritoriului afectat.

Sindromul de condensare neretractilă cu bronhie permeabilă, într-un teritoriu situat în apropierea corticalităţii:
a. inspecţie: tiraj subcostal şi eventual supraclavicular;
b. palpare: creşterea transmiterii vibraţiilor vocale;
c. percuţie: matitate elastică de tip parenchimatos;
d. ascultaţie: respiraţie suflantă sau suflu tubar (modificare patologică a sufluului laringo-traheal), raluri crepitante şi/sau subcrepitante.

Sindromul de condensare retractilă:
a. inspecţie: înfundare a teritoriului cu diminuarea spaţiilor intercostale, diminuarea amplitudinii excursiilor costale;

b. palpare: transmiterea vibraţiilor vocale este crescută (bronhie permeabilă) sau abolită (bronhie impermeabilă);
c. percuţie: submatitate sau matitate franc, net delimitate;
d. ascultaţie: - respiraţie suflantă, suflu tubar (bronhie permeabilă);
- tăcere respiratorie (bronhie impermeabilă).

În sindromul de condensare prin proces tumoral sau fibroză zgomotele supraadăugate pot lipsi.

Ralurile crepitante pot apare în:
- proces transsudativ: edem pulmonar acut;
- proces exsudativ: exsudatul fibrino-hematic, fibrino-leucocitar din pneumonii şi bronhopneumonii;
- conţinut hemoragic intraalveolar în infarctul pulmonar;
- fibroză alveolară.

Crepitantele din fibrozele pulmonare au caracter de uscăciune, sunt mai rare, mai puţin regulate (asemănătoare cu zgomotul produs la desfacerea manşetei Velcro a aparatului de tensiune), fiind denumite "raluri Velcro".

Examenul radiologic:

1. Sindromul de condensare neretractilă:

Realizează bloc de condensare, net limitat de scizuri, interesând unul sau mai multe segmente de ventilaţie sau lobi uni sau bilateral. Opacitatea realizată este omogenă, triunghiulară, cu vârful la hil şi baza la periferie şi corespunde lobului sau segmentului respectiv, cărula nu-i modifică limitele.

2. Sindromul de condensare retractilă:

Opacitatea este triunghiulară dar teritoriul este retractat (lob, segment), cu diminuarea spaţiilor intercostale în raport cu hemitoracele controlateral; oblicitatea spaţiilor intercostale creşte. Apare aspiraţia scizurii orizontale cu tendinţă la apicalizare în atelectazia lobului superior, atracţia traheei şi mediastinului, ascensiunea diafragmului.

Examenul radiologic dinamic:

1. Opacitatea neretractilă: amplifică contrastul imaginii în raport cu restul parenchimului pulmonar, nu modifică dimensiunea spaţiilor intercostale şi nu atrage mediastinul şi diafragmul în cursul inspirului.

2. Opacitatea retractilă: în inspir atrage traheea, cordul, mediastinul, uneori şi diafragmul.

3.6.5.2. SINDROMUL DE CONDENSARE NERETRACTILĂ

3.6.5.2.1. PNEUMONIILE

Date generale

Pneumonia: inflamaţia teritoriilor ce participă la schimburile aerice ale plămânului (inflamaţia alveolară) de natură infecţioasă:
- microbiană: pneumococ, stafilococ, bacil Friedländer, bacil Pfeiffer;
- virală: virus gripal, paragripal, agent EATON (Mycoplasma pneumoniae);
- ricketsiană: ornitoză;

- fungică;

Pneumonită: inflamaţia parenchimului pulmonar de cauze fizice, chimice sau alergice:

- infiltrat alergic; pneumonită alergică;
- vapori de benzen, HCl, H_2SO_4, pulbere de cadmiu (pneumonite chimice).

Pneumoniile sunt sindroame de condensare sistematizate, bine localizate.

Bronhopneumoniile sunt sindroame de condensare diseminate în focare sau zone (unele pneumonii bacteriene evoluează cu aspect de bronhopneumonie).

Din punct de vedere anatomic, pneumoniile pot fi:

- lobare;
- segmentare: unul sau mai multe segmente de ventilaţie;
- lobulare: corespund bronhopneumoniilor.

Patogenie

Din punct de vedere patogenic, se disting: pneumonii primitive (pe un plămân anterior indemn), secundare (pe un plămân anterior lezat), pneumonii comunitare, pneumonii nosocomiale, în care contaminarea cu o floră specială are loc în unităţi spitaliceşti.

În determinismul procesului pneumonic intervin factori:

- favorizanţi;
- determinanţi.

Factorii favorizanţi: infecţii virale ale căilor aeriene superioare, expunere la frig, alterarea barierei glotice şi a reflexului de tuse, perturbarea imunităţii de suprafaţă a arborelui respirator (secreţia IgA), existenţa bolilor cronice pulmonare sau boli cronice extrapulmonare debilitante: diabet zaharat, ciroză hepatică, neoplasm, anemie severă, imunodepresie.

Factori determinanţi: agenţi etiologici ai pneumoniilor (microbi, virusuri, fungi sau substanţe chimice).

Pneumonia pneumococică

Factori determinanţi

Factorul determinant este Diplococcus pneumoniae (Streptococcus pneumoniae), coc dispus în diplo cu aspect lanceolat, în flacără (cei doi sunt uniţi prin baza flăcării), capsulat, ceea ce îi conferă rezistenţă la fagocitoză şi permite individualizarea tipurilor antigenice de pneumococ. Tipurile antigenice cu morbiditate crescută: 1, 8, 14, 19, 23, 24, 52, 56 realizează 90% din totalul pneumoniilor.

Pneumococul secretă:

- pneumolizina cu acţiune hemolitică şi leucocitolitică asupra exsudatului fibrino-hemato-leucocitar; acţiune necrotică tisulară;
- hialuronidaza: enzimă ce degradează acidul hialuronic (substanţă

fundamentală a ţesutului conjunctiv) şi explică tendinţa invazivă a pneumococului şi posibilitatea de septicemii.

Anatomie patologică

Leziunea de bază este inflamaţia exsudativă a alveolelor pulmonare, iniţial catarală, apoi seroasă, fibrino-hematică şi leucocitară.

Cea mai frecventă localizare a focarului pneumonic este plămânul drept, lobul inferior.

Se descriu patru stadii evolutive:

1. Stadiul de prehepatizaţie (congestie): durată de 1-2 zile la începutul pneumoniei:

a. macroscopic: teritoriul interesat (lob sau segment) are culoarea roşie, volumul şi consistenţa crescute;

b. microscopic: hiperemie intensă a septurilor interalveolare cu exsudat fibrinos, intraalveolar, cu rare leucocite, celule descuamate, hematii, numeroşi pneumococi; exsudatul nu umple alveola;

2. Stadiul de hepatizaţie roşie (din ziua a 3-a de la debut; durată 2-4 zile); hepatizaţie: denumire dată de Laennec, pe baza asemănării plămânului din această fază a pneumoniei cu ficatul:

a. macroscopic: teritoriul interesat este crescut de volum, de culoare roşie-închisă, consistenţă fermă, crepitaţii dispărute;

b. microscopic: exsudat fibrino-hematic abundent, ce ocupă toată alveola, cu fibrină dispusă în reţea; în ochiurile reţelei există hematii, leucocite, celule alveolare descuamate şi numeroşi pneumococi;

3. Stadiul de hepatizaţie cenuşie, cu durată de 4-8 zile:

a. macroscopic: teritoriul virează de la culoarea roşie la cenuşie, ca urmare a dispariţiei hematiilor prin hemoliză;

b. microscopic: dispare hiperemia de la nivelul septurilor; leucocitele neutrofile vor invada exsudatul; enzimele leucocitare distrug punţile de fibrină;

4. Stadiul de resorbţie: corespunde rezoluţiei clinice; PMN sunt înlocuite cu macrofage ce îndepărtează resturile existente în conţinutul alveolar; mare parte a exsudatului este îndepărtat şi prin expectoraţie.

Plămânul se reface complet.

Dacă evoluţia de la faza de hepatizaţie cenuşie se face spre hepatizaţie galbenă, evoluţia pneumoniei este spre abces pulmonar (complicaţie).

Tablou clinic

1. Debut:

- debut brutal, cu frison unic, solemn, cu durată de 15-30 minute, rar cu frisoane repetate;
- odată cu frisonul, sau imediat după, apare junghiul submamelonar, transfixiant, exacerbat de mişcările trunchiului, inspir profund, tuse, strănut; obligă uneori bolnavul la imobilizare în decubit homolateral.

Frisonul este urmat de febră între 38^0 şi 40^0, cu diferenţe minime, de ordinul zecimilor de grade, între valorile vesperale şi matinale, menţinându-se

aspectul de curbă termică „în platou" pe toată durata evoluției pneumoniei, cu excepția introducerii tratamentului antibiotic.

Starea generală a bolnavului se deteriorează brusc, se instalează astenia marcată, dureri musculare, ceftalee, inapetență, uneori greață și vărsături.

La examenul fizic se constată un facies vultuos sau congestia unilaterală a pometului de partea afectată (semnul Jaccoud), midriază în pneumonia segmentului apical (semnul Sergent, prin iritarea ganglionului simpatic cervical inferior) și hiperdiaforeză.

Examenul fizic al aparatului respirator poate evidenția congestie faringiană, polipnee superficială (25-30 respirații/minut), cu limitarea excursiilor costale de partea afectată. La palpare se constată diminuarea amplitudinii mișcărilor costale și accentuarea transmiterii vibrațiilor vocale de partea procesului pneumonic. La percuție se obține submatitate cu limite imprecise dar cu topografie constantă, indiferent de poziția în care este examinat bolnavul. Ascultația în perioada de debut evidențiază respirație cu caracter suflant sau respirație aspră și rare raluri crepitante fine, neregulate. Bronhofonia este, de asemenea, frecventă.

Dispneea este prezentă ori de câte ori focarul pneumonic este suficient de mare, cuprinzând lobi sau segmente din ambii plămâni, sau când pneumonia este secundară (plămân anterior afectat).

În pneumonia bazală durerea se datorește inflamației pleurei diafragmatice, cu propagare pe nervul frenic în fosa supraclaviculară și umărul corespunzător, pe marginea externă a mușchiului trapez.

La copil, în pneumonia segmentelor bazale, durerea este resimțită la nivel abdominal (pe partea dreaptă se confundă cu durerea apendiculară): Junghiul Morgan.

În ziua a 2-a de la debut apare herpesul nasolabial și, datorită transpirației abundente, bolnavul poate prezenta semne de deshidratare: hipotensiune arterială, uscăciunea mucoasei bucale, depozite crustoase de culoare cafenie la nivelul buzelor și feței dorsale a limbii.

2. Perioada de stare:

În perioada de stare a pneumoniei, corespunzătoare fazelor de hepatizație roșie și cenușie ale focarului pneumonic, persistă astenia, inapetența, febra, oliguria. Junghiul se atenuează progresiv. Apare tusea, inițial uscată și apoi productivă, cu eliminarea unei spute muco-fibrinoase în cantitate redusă, ce aderă la pereții vasului în care e colectată, de culoare roșie-cărămizie, hemoptoică, datorită abundenței hematiilor sau franc purulentă și hemoragică.

La examenul sclerelor se constată apariția unei colorații icterice generate de excesul de bilirubină indirectă, rezultată din liza hematiilor în focarul pneumonic și dezvoltării unei hepatite reactive la infecția pneumococică.

Local, la nivelul focarului de condensare, examenul aparatului respirator evidențiază reducerea ampliațiilor costale, cu accentuarea transmiterii vibrațiilor vocale. La percuție se delimitează matitate cu topografie sistematizată, adesea

limitată de scizuri, interesând segmente sau lobi, nemodificabilă în raport cu poziția în care este examinat bolnavul și care dă senzația de elasticitate la degetul asupra căruia se percută.

La ascultație, în centrul zonei de matitate se percepe suflul tubar patologic, înconjurat de o coroană de raluri crepitante fine, audibile numai la sfârșitul inspirului și care apar „ în ploaie" (numeroase) după tuse, strănut, inspirul forțat. Ascultația vocii bolnavului relevă bronhofonie.

Uneori, datorită interesării pleurale concomitente, se percep frecături pleurale fine. Dacă pneumonia se complică cu pleurezie parapneumonică, durerea toracică va reapare, febra își va modifica aspectul, devenind remitentă. Examenul fizic evidențiază bombarea hemitoracelui în porțiunea inferioară, cu reducerea expansiunii inspiratorii, diminuarea transmiterii vibrațiilor vocale, matitate cu caracter lichidian, ce dă rezistență la degetul plesimetru și estompează zgomotele respiratorii în porțiunea ocupată de lichid.

Extinderea pneumoniei la alte segmente sau lobi determină agravarea stării generale, frisoane repetate datorită bacteriemiei, apariția cianozei, intensificarea dispneei și tusei, cu instalarea progresivă a sindromului de detresă respiratorie la cazurile cu evoluție severă.

Adeseori pneumonia este însoțită, în special la copii, de afectare sinusală și otică.

Interesarea extrapulmonară apare ca sindrom meningian cu redoarea cefei, semnul Kernig și Brudzinski, sau asociate cu tulburări psihice (meningita prin însămânțare septică a meningelui).

Interesarea articulară cu caracter de artrită este posibilă tot datorită diseminării septice sanguine.

Endocardita apărută în cursul pneumoniei determină apariția de sufluri orificiale asociate semnelor de insuficiență cardiacă, splenomegalie, anemie infecțioasă.

Apariția unei erupții purpurice simetrice, interesând extremitățile, complicată uneori cu gangrenă digitală este rezultatul bacteriemiei și al coagulării intravasculare diseminate.

3. Faza de remisiune:

Febra se menține în platou până în ziua 5/7/9/11, apoi apare defervescența cu scăderea febrei în crisis (brutal, în ore, până la normo sau hipotermie) sau în lisis (lent, însoțită de transpirații abundente și poliurie). Uneori bolnavul poate prezenta recrudescența simptomelor, un nou croșet febril ce durează o oră, o zi, după care se produce criza propriu-zisă, situație denumită perturbație critică.

Examene paraclinice

1. Examenul sângelui:
   - relevă semnele sindromului inflamator nespecific: creșterea VSH,

creşterea fibrinogenului plasmatic peste 5 g‰ (hiperinoză) şi a α_2-globulinelor;

- leucocitoză moderată (10.000-20.000/mm^3) cu neutrofilie, deviaţie la stânga a formulei lui Arneth (leucocite tinere, mai puţin segmentate, prezente în sângele periferic); în formele grave leucocitoză peste 30.000/mm^3] sau leucopenie sub 4000/mm^3;
- scad sodiul şi clorul plasmatic.

2. Examenul sputei: la examenul direct cu coloraţie Gram se identifică numeroşi pneumococi, bacterii capsulate aşezate în diplo. Atât antigenul pneumococic cât şi anticorpii specifici pot fi detectaţi în spută.

3. În 30% din cazuri, pneumococii se pot identifica la debutul bolii prin hemocultură.

4. Examenul urinii:
- oligurie (500ml/24 ore) + urină concentrată de culoare închisă;
- la examenul microscopic: cilindri hialini;
- scade concentraţia NaCl (blocat în focarul exsudativ).

[Febră + cilindri hialini = pneumonie (Hegglin)]

5. Examenul radiologic permite stabilirea diagnosticului de:
- localizare;
- stadiu evolutiv;
- tendinţă la extindere;
- complicaţii (reacţia pleurală, pneumonie abcedată).

6. Examenul radiologic static:

Focarul pneumonic tipic apare ca opacitate omogenă, de intensitate subcostală, unică, ocupă teritoriul unui lob sau segment, de formă triunghiulară, cu vârful la hil şi baza la periferie. Structură omogenă în faza de hepatizaţie roşie şi cenuşie, devine neomogenă în stadiul de resorbţie.

7. Examenul radiologic dinamic:

- opacitatea pneumonică contrastează mai bine în inspir faţă de restul parenchimului comparativ cu expirul; opacitatea este omogenă, de intensitate subcostală şi nu mai intensă decât a cordului, în fazele de hepatizaţie roşie şi cenuşie;
- în faza de resorbţie: opacitatea devine neomogenă, zone clare alternând cu zone opace (aspect de tablă de şah).

Evoluţie şi complicaţii

La persoanele tinere, pneumonia evoluează circa 5-11 zile, frecvent cu vindecare ad integrum, chiar în absenţa tratamentului specific.

Complicaţii:

1. Locale:
- pleurale: pleurezie:
  - parapneumonică (odată cu pneumonia);
  - metapneumonică: în timpul sau după resorbţia focarului pneumonic;
- abcedarea focarului pneumonic: hepatizaţia galbenă.

2. Cardiace:
- pericardită: inflamaţia pericardului, frecvent cu caracter exsudativ, lichid în cantitate redusă, uneori purulent;
- miocardită;
- endocardită (rară).

Complicaţiile exsudative pleurale şi pericardice pot fi cu lichid clar sau purulente.

3. Renale: nefrita pneumococică.

Pneumonia stafilococică

Etiopatogenie

Este generată de stafilococul auriu, germen rezistent la fagocitoză, ce secretă hemolizine ($\alpha,\beta,\gamma,\delta$), leucocidină, enterotoxină A şi B, coagulază, stafilokinază, hialuronidază, nucleză, lipază. Frecvenţa în trecut 1%, acum 20-30% din cazurile de pneumonie nosocomială (contractată în unităţile spitaliceşti).

Infectarea plămânului cu stafilococ poate avea loc pe două căi:
- calea aerogenă: în 2/3 din cazuri, după un episod gripal; frecventă la debilitaţi, cancer bronho-pulmonar, la copii după rujeolă;
- calea hematogenă: de la focarele de osteomielită, osteită cu stafilococ, furuncul, abces stafilococic, consecutiv tratamentului parenteral (cateter de perfuzie infectat), manevre invazive de explorare.

Procesul de alveolită este asociat frecvent procesului de bronşiolită (interesare alveolară şi bronşiolară). Caracteristice pneumoniei stafilococice sunt tendinţa la inflamaţie purulentă şi necroză. În formele cu propagare hematogenă, focarele pneumonice bilaterale se localizează subpleural.

Datorită faptului că alveolitele evoluează spre supuraţie, pneumonia stafilococică are tendinţa ca, prin necroză a peretelui bronşiolar, să realizeze abcese a căror cavitate creşte progresiv prin inflaţia cu aer (cavitate cu perete subţire denumită *pneumatocel*). Pneumatocelele au tendinţă de extensie prin hiperinflaţia şi necroza parenchimului învecinat şi amputează rapid teritoriul de hematoză al plămânului (infecţia + factorul mecanic duc la reducerea teritoriului de ventilaţie).

Focarele subpleurale determină necroză pleurală cu fistulă pleuro-pulmonară, infectarea pleurei, piopneumotorax.

Tablou clinic

Debutul este frecvent progresiv, cu astenie, febră moderată sau subfebrilitate, dureri la nivelul hipofaringelui, apoi dureri toracice de mică intensitate, nesistematizate, tuse cu expectoraţie purulentă, cu striuri sanguinolente.

Elementele ce domină tabloul clinic:
- instalarea rapidă a dispneei şi cianozei, explicate de focarele de alveolită diseminate în ambii plămâni;

- febră sau subfebrilitate;
- astenie;
- sudoraţie;
- mialgii;
- inapetenţă.

Examen fizic

Dispneea, cianoza şi tusea sunt simptomele dominante.

Semnele fizice sunt discrete în raport cu pneumonia pneumococică: zone de submatitate, respiraţie suflantă, raluri crepitante şi/sau subcrepitante; cu topografie ce se schimbă în decurs de ore sau zile.

Examene paraclinice

1. Examenul de sânge:

- leucocitoză importantă: 40.000 leucocite/mmc, cu neutrofilie, deviere la stânga a formulei Arneth, prezenţa de granulaţii toxice în PMN (polimorfonucleare neutrofile);
- scăderea hemoglobinei, hematocritului;
- trombocitopenie (ambele modificări hematologice, anemie şi trombocitopenie, fiind de cauză infecţioasă).

2. Examenul radiologic:

- prezenţa unor opacităţi rotunde sau ovalare, multiple, cu limite difuze, variabile ca topografie în timp (caracteristică importantă);
- unele opacităţi prezintă zone de claritate cu nivel lichidian: pneumatocele;
- copilul dezvoltă frecvent forme dramatice: rapid progresive, cu pneumatocele gigante şi colaps pulmonar de vecinătate, fistule pleuro-pulmonare cu pneumotorax, piopneumotorax, ce impun exuflarea imediată prin toracenteză.

Evoluţie şi complicaţii

Evoluţie trenantă, adeseori pe distanţă de săptămâni sau luni, şi, sub tratament, 2-3 luni până la vindecare.

Complicaţii:

- pleurezie purulentă;
- pneumotorax, piopneumotorax;
- metastaze septice în diverse organe: ficat, rinichi, creier, splină; meningită purulentă, endocardită, pericardită purulentă, arterite, flebite, osteomielită secundară pneumoniei stafilococice, artrite.

Pneumonia streptococică

Pneumonie primitivă, pe plămân anterior indemn, sau secundară, în cursul rujeolei, gripei.

Streptococul (coc dispus în lanţuri) este bine dotat enzimatic: streptolizinele O şi S, hialuronidază, streptokinază, dezoxiribonuclează, toxina eritrogenă. Importantă este streptokinaza ce transformă plasminogenul (normal

existent în plasmă) în plasmina activă; rezultă fibrinoliză cu liza cheagurilor de fibrină, ceea ce permite extinderea infecţiei streptococice.

Clinic

Pneumonia este multilobulară, rar lobară sau segmentară.

Debutul este insidios, frecvent după infecţii virale ale căilor aeriene superioare; febra creşte progresiv, frison repetat, astenie marcată, tuse cu expectoraţie mucopurulentă, uneori hemoptoică.

Febra în această perioadă are caracter remitent, cianoza, dispneea fiind elemente importante (ca şi în pneumonia stafilococică).

Examenul fizic al aparatului respirator: există zone de submatitate sau matitate cu respiraţie suflantă, raluri subcrepitante, cu topografie şi durată variabile.

Paraclinic

1. Semne de inflamaţie: creşterea VSH, leucocitoză, creşterea fibrinogenului, anemie moderată.

2. Radiologic: opacităţi lobulare diseminate în ambele arii pulmonare, de intensitate subcostală, cu întindere redusă.

Complicaţii şi evoluţie

1. Evoluţie: trenantă, în săptămâni şi luni, marcată de complicaţiile locale şi la distanţă.

2. Complicaţii: pleurezie (frecvent purulentă), pericardite, mediastinite, artrita streptococică, anemie hemolitică.

Pneumonii cu germeni gram – negativi

Pneumonia cu Klebsiella (bacil Friedländer)

Bacil gram-negativ, saprofit al căilor aeriene, imobil, capsulat, diplococ (capsulă polizaharidică), cu potenţial patogen la persoanele tarate: alcoolici, anemici, cirotici, diabetici, neoplazici, imunodeprimaţi.

Produce leziuni necrotice şi supurative, ca şi stafilococul; frecvent generează focare de abcedare, ce evoluează cronic în timp cu fibroză şi bronşiectazii.

Debut clinic asemănător cu pneumonia pneumococică, dar lipsesc frisonul şi herpesul nazo-labial. Sputa este frecvent abundentă, hemoptoică, verzuie, cu striuri sanguinolente sau şocolatie, gelatinoasă.

Importante sunt fenomenele neuropsihice ce însoţesc pneumonia (delir) şi fenomenele cardiocirculatorii (scădere marcată a TA - colaps).

În cursul pneumoniei cu Klebsiella se realizează procese de alveolită+ obstrucţie bronşică+atelectazie importantă; lipsesc frecvent semnele fizice: matitate, scăderea murmurului vezicular, suflu tubar, ralurile crepitante şi subcrepitante.

Paraclinic:

a. leucocitoză importantă în 1/3 cazuri; în 1/3 cazuri leucopenie; alături de creşterea VSH şi fibrinogenului;

b. radioscopic: opacităţi multilobulare, imagine caracteristică, cu tendinţă rapidă la confluenţă şi bloc pneumonic cu opacitate foarte intensă, mai accentuată dacăt cea cardiacă, contur convex.

În pneumonia cu Klebsiella se constată cea mai intensă opacitate: pneumonia în "chenar negru". Ulterior, în cursul evoluţiei, apar zone de claritate, expresie a abcedării focarului pneumonic.

Evoluţia este frecvent trenantă:

- în formele grave decesul survine în 24 ore: forme hipertoxice ce evoluează cu şoc şi insuficienţă respiratorie acută (sindrom de detresă respiratorie);
- forme cu tendinţă la cronicizare (mai frecvent), prin constituirea abceselor; se complică cu bronşiectazii, empiem pleural (pleurezie purulentă), artrite, meningite, tromboflebite.

În absenţa tratamentului corect, decesul survine în 80% din cazuri.

Pneumonia cu bacil Pfeiffer (Haemophillus influenzae)

Este un cocobacil Gram negativ, saprofit al căilor respiratorii.

Devine patogen în cursul epidemiilor de gripă şi al virozelor respiratorii, pe teren tarat. Realizează o pneumonie lobulară (alveolită catarală şi pleurită) cu leziuni bronşice caracterizate prin inflamaţii întinse ale mucoasei, cu zone de necroză şi descuamare epitelială.

Debutul acut sau insidios este urmat de instalarea tabloului clinic de bronhopneumonie cu: febră neregulată, dispnee, dureri cu caracter pleural, expectoraţie hemoptoică.

Ascultator: respiraţie suflantă, raluri crepitante, subcrepitante, cu topografie variabilă de la o zi la alta.

Evoluează cu leucocite în limite normale, VSH şi fibrinogen crescute.

Diagnosticul se stabileşte prin examenul direct, cultura sputei, hemocultură (pozitivă în 33% din cazuri).

Radiologic: focare bronhopneumonice de opacifiere redusă ca intensitate, diseminate în ambele câmpuri pulmonare, cu caracter variabil de la o zi la alta.

Complicaţii: pleurezie purulentă, pericardită, meningită, laringotraheite.

Complicaţii frecvente: laringo-traheite, bronşiectazii, tuse ce persistă timp de 2-3 luni.

Pneumonia cu bacili enterici Gram negativi (Pseudomonas aeruginosa-piocianic, Proteus mirabilis, Escherichia coli, Serratia marcescens)

- Apar pe teren imunodeficitar: indivizi tarati, pulmonari cronici, bolnavi cu insuficienţă cardiacă, renală, hepatică, diabet zaharat, anemici, caşectici, neoplazici, boli cronice neurologice sau cei ce au urmat tratament cu aerosoli, corticoizi, imunosupresoare: sunt formele cele mai grave de pneumonie, dând 50% letalitate.

Spută: - verzuie: în pneumonia cu Pseudomonas;
- roşie: în pneumonia cu Serratia.

Diagnosticul se stabileşte frecvent, nu prin examenul sputei, ci prin hemocultură.

Pneumonia cu anaerobi

Este produsă de: Bacteroides fragilis, melaninogenicus, fusobacterii, clostridium, peptoccocus, peptostreptoccocus.

Frecvent este o pneumonie prin aspiraţie, consecutiv alterării barierei glotice, evoluând cu tablou clinic grav, toxemie, tendinţă la abcedare şi spută mucopurulentă, fetidă.

Radioscopie: focare de condensare în care pot apare zone de claritate, ce marchează abcedarea pneumoniei.

Pneumonia cu Legionella pneumophilla (pneumonia veteranilor)

Pneumonie particulară, apare la bolnavii cu SIDA, cancer, tratament cu imunosupresoare; pneumonie cu microorganisme asemănătoare Chlamydiilor.

Sursa de infecţie: aparatele de aer condiţionat, sistemele de încălzire cu apă caldă, colectoare, ca şi în aparatele de respiraţie asistată.

Tablou clinic: stare pseudogripală, diaree, tuse cu expectoraţie mucoasă sau muco-purulentă. Obiectiv: raluri crepitante şi subcrepitante în focare diseminate pe ambele hemitorace.

Radioscopie: aspect de bronhopneumonie; focare rotunde sau areolare, opace, diseminate pe ambele arii pulmonare, adeseori pleurezie (în aproximativ 50% din cazuri este bilaterală). Rezoluţia imaginilor radiologice se obţine în 2-3 luni.

Diagnosticul se stabileşte prin testul de imunofluorescenţă:
- directă, în spută, cu anticorpi imunofluorescenţi;
- indirectă, în ser.

PCR poate identifica Legionella în urină, ser şi lichidul de spălătură bronşică.

Caracter trenant, apare la tarati.

Bronhopneumonia

Aparţine pneumoniilor acute caracterizate prin lezarea simultană a alveolelor şi bronhiilor.

Caractere comune: evoluţie în focare multiple, diseminate, etiologie mixtă, pluribacteriană sau virobacteriană, cauzează afectarea rapidă a stării generale şi apariţia dispneei, cianozei.

Din punct de vedere ***anatomo-patologic***: bronhioalveolite de vârste diferite, diseminate în ambele câmpuri pulmonare, tendinţă rapidă la confluenţă. Uneori focarele confluează într-un lob, realizând aspectul de bronhopneumonie pseudolobară, dar coexistenţa leziunilor controlaterale este frecventă.

Apare la vârste extreme: sugari, bătrâni şi la persoane tarate.

Clinic

Debut:

- brusc, asemănător cu pneumonia pneumococică;
- insidios: astenie, inapetenţă, subfebrilitate, tuse.

Evoluție gravă: astenie marcată, febră neregulată, intermitentă (la bătrâni pot lipsi tusea și febra), dispnee, cianoză, tahicardie, puls mic, neregulat, hipotensiune arterială.

Examen fizic

Aparat respirator: zone de submatitate + raluri subcrepitante, respirație suflantă, uneori suflu tubar în forma pseudolobară.

Examene paraclinice

Radiologic: opacități rotunde sau ovalare cu contur estompat, diseminate în ambele câmpuri pulmonare.

Evoluția este neregulată, în medie de 2-3 săptămâni.

Complicațiile bronhopneumoniei:

- insuficiență respiratorie acută;
- colaps circulator;
- insuficiență cardiacă;
- abcedarea focarelor bronhopneumonice;
- metastaze septice la distanță;
- pleurezie purulentă (foarte frecventă).

Forme clinice

1. Forma pseudolobară: focare de brohioloalveolită confluente, cu sindrom de condensare tipică + coexistența cu alte focare lobulare, în alți lobi sau în celălalt plămân.

2. Forma subacută, trenantă, pseudotuberculoasă, frecvent cu debut acut, evoluție frecvent favorabilă.

3. Forma supraacută (cea mai gravă): catarul sufocant (bronhopneumonie+ EPA de origine infecțioasă). Frecventă în difterie și formele maligne ale bolilor infecțioase. Debut brutal, cu febră 40^0, alterarea rapidă a stării generale, dispnee cu polipnee, asfixie, cianoză. Ascultație: bogăție de raluri, diseminate pe ambele arii (crepitante, subcrepitante, sibilante și ronflante). Evoluție frecvent fatală în 24-48 de ore de la debut.

4. Bronhopneumonia bătrânului: apare după gripă, fractură de col femural sau de coaste; evoluează cu astenie, alterarea stării generale, limbă prăjită, discreția simptomelor funcționale (durere toracică, tuse).

Pneumonii virotice

Etiologie

Sunt determinate de virusuri și microorganisme înrudite cu virusurile. Generează 75% din pneumoniile acute. În cadrul pneumoniilor atipice, pneumonia cu Mycoplasma pneumoniae (agentul Eaton) reprezintă 80% din îmbolnăviri.

Virusuri: virus gripal, paragripal, rujeolic, virusul respirator sincițial (mai ales la copil), virusul Coxsakie, virusul ECHO.

Microorganisme înrudite: Mycoplasma pneumoniae, rickettsii, chlamydii.

Caracteristici comune ale pneumoniilor virale

Debut progresiv: rinoree, faringită, amigdalită, mialgii, stare de curbătură, frisoane repetate, febră, tuse frecvent uscată, chinuitoare, cu expectorație minimă, necaracteristică.

Semne obiective: lipsesc în 50% din cazuri; localizare unilaterală sau bilaterală; există sindrom de condensare: submatitate, scăderea intensității murmurului vezicular, respirație suflantă, raluri subcrepitante (rar crepitante); eventual semnele unui mic revărsat pleural.

Biologic:

- frecvent există leucopenie cu neutropenie, rar leucocitoză (pneumonia cu Mycoplasma pneumoniae);
- VSH normal sau ușor crescut;
- teste importante pentru diagnostic: reacția Hirst (de hemaglutinare) pentru pneumonia gripală, paragripală, RFC (reacția de fixare a complementului), în toate infecțiile cu virus; recent: posibilitatea de identificare a anticorpilor prin IF (imunofluorescență) în produse biologice.

Substratul anatomo-patologic:

Diferit de cel al pneumoniilor bacteriene, este constituit de un infiltrat la nivelul interstițiului pulmonar cu celule mononucleare (limfocite, plasmocite, monocite cu edem inflamator) care din septurile interalveolare se extinde în pereții alveolelor, spațiile peribronșice și perivasculare.

Pneumoniile virotice sunt pneumonii interstițiale. În alveole exsudatul este absent sau foarte redus, de consistență seroasă, cu polimorfonucleare și rare hematii.

Leziunile predominant interstițiale sunt însoțite de răspuns neurovegetativ maxim, cu dispnee severă în raport cu expresia clinică și radiologică a leziunilor, datorită interesării vaselor și nervilor din interstițiul pulmonar.

Aspecte radiologice:

- Opacități hilio-bazale sub forma unor cordoane liniare, pe alocuri întrerupte, între care există opacități nodulare și opacități cu caracter reticular.
- Infiltrat neomogen, cu aspect de barbă pieptănată, fuior, care se înscrie în triunghiul hilio-bazal uni sau bilateral; opacitate perihilară; imagini unice sau multiple cu contur flou, de intensitate subcostală, pe ambele arii pulmonare, opacitate intercleidohilară.

Infiltratul fiind interstițial, la inspirul profund există tendință de ștergere a conturului și diminuării contrastului, în raport cu restul parenchimului pulmonar (situație inversă față de opacitatea pneumoniei bacteriene). De aceea radiografia va fi efectuată după expir forțat.

Evoluția este variabilă: 5-21 zile. Se caracterizează prin febră neregulată, frisoane repetate, dureri musculare, dureri toracice la baza toracelui și retrosternale, consecutive tusei uscate, persistente, chinuitoare.

Complicațiile pneumoniilor virotice: hemoptizii, reacții pleurale

(pleurezii parapneumonice), pneumotorax, meningite, encefalite, miocardite, supuraţii pulmonare, nefrite, anemie hemolitică (cu anticorpi la rece).

3.6.5.2.2. PNEUMOPATIILE ACUTE SUPURATE

Abcesul şi gangrena pulmonară sunt supuraţii circumscrise într-o cavitate neoformată în parenchimul pulmonar, produsă de o inflamaţie acută nespecifică sau generată de infecţia specifică cu bacil Koch. Cavităţile ce rezultă din necroza ţesutului pulmonar sunt înconjurate de o zonă de pneumonită, fiind bine delimitate de restul parenchimului sănătos. Gangrena pulmonară se caracterizează prin necroză cu caracter extensiv, în interiorul zonei afectate apărând numeroase cavităţi hidroaerice.

Însămânţarea microbiană a parenchimului pulmonar se poată realiza pe cale:

- sanguină;
- limfatică;
- aerogenă (bronşică), prin aspirarea de material infectat din căile respiratorii superioare.

Abcesul pulmonar

Etiopatogenia este frecvent bacteriană (Gram negativi, anaerobi) sau, mai rar, fungică.

Există supuraţii:

a) primitive: cauză necunoscută, pe plămân anterior indemn;

b) secundare, în cadrul: cancerului bronhopulmonar, aspiraţiei de corpi străini, septicemiei, consecutiv intervenţiilor chirurgicale, traumatism, supuraţii ce apar pe cavităţi preexistente (chisturi aeriene, caverne tuberculoase), sau ca urmare a unei pneumonii, bronhopneumonii, infarcte pulmonare care abcedează. Se întâlnesc mai frecvent: Klebsiella pneumoniae, Stafilococ auriu, Streptococ hemolitic, Streptococ mileri, Haemophillus influenzae, Legionella species, Actinomyces israeli.

Evoluţia stadială anatomo-patologică şi clinică

1./Stadiul de debut/ de constituire a colecţiei (supuraţie închisă).

Debutul este brutal, asemănător unei pneumonii, rar progresiv, cu febră 39-40°C, junghi toracic persistent, tuse cu expectoraţie redusă, mucoasă; dispneea este în funcţie de dimensiunile focarului şi de starea anterioară a plămânului. Examenul fizic pulmonar evidenţiază accentuarea transmiterii vibraţiilor vocale, submatitate, respiraţie suflantă, raluri crepitante şi subcrepitante în focar.

Febra nu este niciodată în platou, ci remitentă sau hectică.

În această fază este prezentă tusea seacă sau cu expectoraţie mucoasă în cantitate minimă.

2. Faza a doua (deschiderea colecţiei): faza de supuraţie deschisă, precedată de durere toracică intensă, miros fetid al respiraţiei, de spute hemoptoice sau o mică hemoptizie; este marcată de vomica franc, cu eliminarea

unei cantităţi de câteva sute de ml. spută purulentă; de obicei duce la scăderea rapidă a febrei, ameliorarea stării generale a bolnavului, dispariţia frisoanelor şi ameliorarea respiraţiei. Sputa eliminată este franc purulentă şi, colectată într-un vas, sedimentează în 3 straturi.

Sputa putridă, în 30-50% din cazuri, poate fi dată de flora anaerobă sau de asociaţia de floră aerobă şi anaerobă.

Blastomicozele, histoplasmoza şi actinomicozele dau abces cu spute neputride, cu caracter endemic.

În perioada de evacuare a colecţiei purulente pot apare semnele sindromului cavitar, dacă cavitatea este situată superficial, are pereţii regulaţi, un diametru suficient de mare (≥5 cm.), peretele toracic suficient de subţire şi bronşia de drenaj permeabilă:

- palpare: accentuarea transmiterii vibraţiilor vocale (bronhie permeabilă), diminuarea sau abolirea transmiterii vibraţiilor vocale (bronhie parţial sau total obstruată);
- percuţie: hipersonoritate, dacă diametrul este peste 7 cm. (cavitate gigantă), sunet amforic, cu timbru metalic;
- dacă bronhia de drenaj este permeabilă, neocupată de corpi străini, tumoră, la ascultaţie decelăm suflu cavitar şi raluri umede de calibru mare (a se diferenţia de suflurile pseudocavitare produse de zone de scleroză peritraheală): ral cavitar, pentru cavităţi de diametru peste 5 cm., ral cavernulos în caverne cu diametrul mai mic de 5 cm. (3-5 cm); combinarea suflului cavitar cu ralul cavitar produce un zgomot particular, garguimentul;
- ascultarea vocii bolnavului: voce cavernoasă (cavitară) sau voce amforică (cavităţi cu diametrul >7 cm.).

Starea febrilă sau subfebrilă alternează cu afebrilitatea.

Cavităţile cu bronşie ce permite drenajul corect al colecţiei se vindecă prin cicatrice fibroasă. Vindecarea are loc progresiv, cu estomparea sindromului cavitar. Dacă nu se vindecă, se ajunge la cronicizare cu bronhoree, scădere ponderală, apoi complicaţiile caracteristice supuraţiilor pulmonare: bronşiectazii secundare şi blocuri de piosclerozâ.

Examene paraclinice

1. Examenul sângelui:
- creşte VSH-ul, fibrinogenul, alfa$_2$-globulina şi proteina C reactivă;
- leucocitoză cu neutrofilie;
- anemie infecţioasă, normocromă, normocitară.

2. Examenul sputei:

a. examen macroscopic: sputa poate fi franc purulentă, purulentă şi hemoptoică sau cu componentă bronşitică mucopurulentă, ce sedimentează în 3 straturi: spumos (aerat), mucopurulent şi purulent grunjos;

b. examen bacteriologic al sputei: valoros în prelevarea directă, prin examen bronhoscopic;

- coloraţie Gram pentru flora banală: frecvent streptococ, anacrobi, bacili funduliformis, ramosus, perfrigens;

- coloraţie Ziehl-Nielsen pentru flora specifică (BK).

Prezenţa fibrelor elastice reprezintă indicatorul distrucţiei parenchimului pulmonar.

Celule neoplazice: prezenţa lor atestă un abces secundar leziunilor neoplazice.

3. Examen radiologic:

Faza de supuraţie închisă (prima etapă): focar de condensare, mai opac central în raport cu periferia, al cărui contur imprecis nu respectă scizurile.

Faza de supuraţie deschisă ("clarităţi în focar"): Imagine caracteristică hidro-aerică, "în gură de cuptor", cu o zonă clară, transparentă, superioară, hemisferică şi o zonă opacă inferior (conţinut purulent al abcesului), cu axul mare vertical.

Indiferent de poziţia bolnavului, la examenul radiologic, limita dintre imaginea clară şi opacă rămâne orizontală.

Studiul bronhiei de drenaj a abcesului pulmonar (bronhograma aerică +/- leziuni la nivelul ei, întreruperi de traiect: corp străin, tumoră bronşică).

Imaginea trebuie diferenţiată de chistul hidatic, chistul aerian pulmonar, unde nu există o reacţie importantă a parenchimului din jur.

4. Examenul bronhoscopic

Este obligatoriu la un bolnav de peste 40 ani, pentru că abcesul pulmonar poate fi secundar cancerului bronhopulmonar.

Examenul bronhoscopic permite precizarea sediului fistulizării în bronşie, prezenţa corpilor străini, stenozelor cicatriceale sau compresive, tumorilor benigne sau maligne, ca şi prelevarea directă a secreţiei, necontaminată de flora orofaringiană.

5. Computer tomografia permite evaluarea pe secţiuni subţiri a bronşiei de drenaj şi cavităţii abcesului.

Forme clinice

1. Abcesul pulmonar supraacut la taraţi, etilici, diabet zaharat, neoplazici.

2. Abcesul pulmonar cu determinare pleurală: pleurezie serofibrinoasă sau purulentă.

3. Abcesul pulmonar subacut (terapie antibiotică).

4. Abcesul pulmonar al lobului:

- superior, de origine metastatică;
- mijlociu, consecutiv unei poziţii anatomice particulare a bronhiei, drenaj dificil; complicaţii frecvente cu bronşiectazii, pioscleroză;
- inferior, frecvent însoţit de bronşiectazii (poziţie antidrenaj).

Complicaţii

1. Abces metacron: diseminare hematogenă în alte segmente, lobuli.

2. Efracţia abcesului în pleură: constituirea piopneumotoraxului prin fistula pleuro-bronşică.

3. Eroziunea peretelui unei vene pulmonare cu diseminarea florei în

marea circulaţie şi abcese în alte viscere.

4. Bronşiectazie în segmentul respectiv.

5. Evoluţia trenantă cu anemie, malnutriţie, caşexie.

6. Amiloidoză viscerală.

7. Constituirea unui bloc de pioscleroză.

Gangrena pulmonară

Formă de supuraţie caracterizată prin predominanţa leziunilor necrotice, cu tendinţă la extensie şi excavare rapidă.

Clinic: stare generală gravă, simptomatologie generală şi funcţională importantă; tuse cu expectoraţie purulentă, foarte fetidă, dispnee, durere toracică sub formă de junghi intens, persistent.

Evoluţia în 3 stadii:

a. debut: semne locale ale sindromului de condensare;

b. stadiul de gangrenă deschisă: spută fetidă, febră hectică + starea toxică a bolnavului;

c. elemente caracteristice sindromului cavitar.

Orientează spre diagnostic fetiditatea halenei bolnavului, sputa cu aspect caracteristic: componenta seroasă (liza mucusului prin enzime din flora) şi fragmente negre reprezentând sfaceluri pulmonare. La fundul vasului se depune un strat grunjos de puroi şi ţesut pulmonar necrozat.

3. Radiologic: opacitate ce nu respectă segmentele sau lobii pulmonari, cu caracter extensiv; apar zone clare cu nivele hidroaerice. Mortalitatea este foarte mare, afecţiunea foarte rară. În prezent apare la taraţi.

3.6.5.2.3. CANCERUL BRONHO - PULMONAR (CBP)

Reprezintă 95% din totalitatea tumorilor intratoracice. Afectează predominant sexul masculin (de trei ori mai frecvent decât femeile). Este cea mai frecventă formă de cancer întâlnită la bărbaţi. Prognosticul este foarte sever, supravieţuirea la cinci ani de la stabilirea diagnosticului fiind sub 5%.

Etiologia

1. Fumatul:

- element sigur incriminat în geneza CBP deoarece creşterea incidenţei CBP corespunde cu creşterea numărului fumătorilor;

- riscul de deces prin carcinom bronşic este apreciat ca aproximativ egal cu numărul de ţigări fumate/zi, în raport cu indivizii nefumători;

- fumatul a 20 ţigări/zi creşte riscul de deces prin CBP de 20 de ori;

- fumatul a mai mult de 30-40 ţigări/zi duce la creşterea riscului de 80 ori;

- riscul de CBP este egal şi pentru fumătorii pasivi;

- corelaţia fumat-CBP este valabilă numai pentru 2 tipuri histologice:

- epidermoid (scuamos) şi carcinom cu celule nediferenţiate, mici şi mari;
- nu este valabilă pentru adenocarcinom şi carcinom bronhiolo- alveolar.

În fumul de ţigară există substanţe carcinogene şi cocarcinogene: benzpiren,

benzfluantracen, nitrozamine, în cantităţi totuşi mici; de aceea se consideră fumatul drept factor cocarcinogen.

2. Poluarea: zone industrializate, fum de automobile.

3. Factori ocupaţionali

Anumite profesii sunt foarte expuse: industria de azbest, cromaţi, nichel, hematită, arsenic, mediu cu gaz carbonic şi gaz radioactiv.

4. Vârsta individului

În jurul vârstei de 50 ani, incidenţa CBP este crescută atât pentru fumători cât şi pentru nefumători.

5. Factori genetici

Există o inductibilitate crescută pentru CBP, generată de arilhidroxilază, enzimă ce converteşte hidrocarburile policiclice din fumul de ţigară la compuşi cu efect carcinogen. În absenţa enzimei riscul de a face primele două forme de carcinom scuamos şi nediferenţiat este redus şi explică de ce unele persoane ce au fumat foarte mult, nu au dezvoltat CBP.

Tipuri histopatologice

1. Carcinom epidermoid (scuamos, cu celule de tip epitelial, malpighian): apare în 70% din CBP.

2. Adenocarcinom: dezvoltat de la celulele glandulare, frecvent pe cicatrici pulmonare, stenoze bronşice, fibroze pulmonare, dar şi primitiv.

3. Carcinomul anaplazic (10-30%), cu celule mici în boabe de ovăz ("oat cell carcinoma") sau cu celule mari.

4. Carcinomul alveolar reprezintă 2% din CBP (cu celule bronhoalveolare). Frecvent realizează leziuni difuze sau multiple.

Corelaţia dintre localizarea CBP şi manifestările clinice

1. Cancere ce interesează bronhiile mari.

Clinic: sindrom de obstrucţie bronşică progresivă, generând atelectazie şi pneumopatii recidivante în acelaşi teritoriu pulmonar. Prezintă tendinţă la invadarea mediastinului.

2. CBP în parenchim.

Tumoră asimptomatică în timp, depistată întâmplător radiologic sau ca metastaze la distanţă.

3. Cancer periferic cu invadarea pleurei: sindromul de condensare pulmonară asociat sindromului pleural reactiv.

Debutul CBP

Modalităţi:

1. debut lent, insidios;

2. debut acut;

3. debut atipic.

1. Debut lent, insidios:

a. sindrom de iritaţie bronşică cu tuse uscată, rezistentă la tratament, sau, frecvent, productivă, cu expectoraţie mucoasă, mucosanguinolentă, slab

hemoptoică, aspect rozat, uniform, mucilaginoasă, în "jeleu" sau "peltea de coacăze";

b. prin invadare progresivă se dezvoltă stenoza progresivă a bronhiei, cu apariţia unui zgomot particular sesizat de bolnav şi de anturaj, produs de trecerea aerului printr-o bronhie mare îngustată, zgomot asemănător cu un şuierat;

c. pe primul plan stau simptomele generale: astenie, scăderea progresivă a apetitului, scăderea ponderală, transpiraţii nocturne, uneori subfebrilitate neexplicată.

2. Debut acut:

a. pneumopatii acute sau subacute, trenante, persistă în timp, recidivează constant pe acelaşi segment/lob, unde este leziunea neoplazică;

b. pleurezie:

- ca reacţie la neoplazia din parenchimul pulmonar subpleural;
- reacţie pleurală secundară infecţiei din teritoriul respectiv;
- pleurezie prin invadare directă sau metastatică a pleurei.

3. Debut atipic:

Semne variate, complicaţii ale CBP:

a. pneumotorax spontan;

b. tromboembolism pulmonar;

c. metastaze la distanţă (metastază cerebrală, osoasă, hepatică etc.);

d. compresie esofagiană cu disfagie (CBP împinge, comprimă, invadează esofagul);

e. paralizie recurenţială: disfonie, voce şi tuse bitonală;

f. compresia venei cave superioare (VCS);

Când tumora se dezvoltă în mediastinul anterior, comprimă sau invadează şi trombozează VCS, determinând edeme ale jumătăţii superioare a toracelui, gâtului, feţei, cianoză, exoftalmie, peteşii, circulaţie colaterală (mai ales la nivel brahial, spate şi torace anterior). Edemul este fără godeu.

g. insuficienţă respiratorie acută, mai ales în interesarea bronhiilor la origine, trahee, bifurcaţia traheei;

h. sindromul de invazie a domului pleural la nivelul apexului plămânului:

- erodarea primelor două coaste (arcurile posterioare), rar a corpilor vertebrali;
- invazia domului pleural, coastelor, corpilor vertebrali, plexului brahial, reprezentând elementele sindromului Pancoast Tobias; nevralgie cervicobrahială cu dureri foarte întinse;
- invadarea ganglionului simpatic cervical inferior determinând sindromul Claude-Bernard-Horner (enoftalmie, mioză, ptoză palpebrală, roşeaţă şi transpiraţia hemifaciesului homolateral).

i. interesarea pericardului, mai ales în formele mediastinale: debut prin pericardită sau tulburări de ritm, prin invazie directă sau metastaze;

j. sindroame paraneoplazice: diversitate de semne, simptome ce evoluează paralel cu formațiunea tumorală, prezente cât timp evoluează tumora, uneori precedând depistarea ei.

La ablația, iradierea tumorii, sindromul paraneoplazic dispare; recidiva locală sau metastatică va determina apariția sindromului paraneoplazic.

Simptomatologia CBP:

- asimptomatic;
- simptomatologie generală;
- simptomatologie funcțională respiratorie;
- simptomele sindromului paraneoplazic.

Simptome generale:

- febră marcată, frecvent neregulată, astenie progresivă, inapetență până la anorexie, scăderea ponderală rapidă cu alterarea stării generale, apariția de edeme.

Simptomatologia funcțională a aparatului respirator

- Tusea: frecventă în CBP, indiferent de tip. Apare precoce, este intensă, frecvent uscată (rar productivă), sonoră (mai ales în interesarea bronhiilor mari), rezistentă la tratament.
- Când există sindrom bronho-recurențial, în afectarea bronhiei stângi (recurentul este prins de bronhia invadată), apar wheezing localizat, voce răguşită, tuse bitonală.
- Expectorație:
  - banală: mucoasă, muco-purulentă;
  - semnal: mucosanguinolentă (în jeleu/peltea de coacăze);
  - concludentă pentru diagnostic: fragmente de tumoră (aspect lardaceu).
- Hemoptizii mici, recidivante.
- Dispnee: tardiv, prin atelectazii întinse, uneori prin instalarea revărsatului pleural sau rezultatul unei metastazări întinse pulmonare (carcinomatoza pulmonară). Dispneea este dramatică în cancerele pulmonare.
- Durerea toracică:
  - origine inflamatorie: CBP se poate însoți de pneumonii, bronhopneumonii recidivante, abces pulmonar;
  - origine pleurală, pleura fiind interesată:
    - reactiv;
    - direct - invazie din aproape în aproape;
    - metastază;
  - durere în porțiunea superioară a toracelui, la nivelul regiunilor supraclaviculare, supraspinoasă, umăr, membru superior: în sindromul Pancoast-Tobias: cancer ce invadează plexul brahial (domul pleural).

Examenul fizic

- Sindromul de obstrucție bronșică realizează condensarea retractilă (atelectatică).

Se constată:

- retracția regiunii respective ± wheezing localizat ce se percepe la distanță; tiraj la nivelul spațiilor intercostale ce sunt pensate;
- diminuarea transmiterii vibrațiilor vocale;
- matitate de tip parenchimatos;
- diminuarea sau abolirea murmurului vezicular.

- Sindromul de condensare pulmonară cu bronhie obliterată apare uneori în lobita neoplazică (nu este condensare retractilă):
  - palpare: abolirea transmiterii vibrațiilor vocale;
  - percuție: matitate;
  - ascultație: murmur vezicular abolit.
- Sindromul pleuretic

Tumora determină apariția unui revărsat pleural, cu bombarea bazei hemitoracelui, diminuarea transmiterii vibrațiilor vocale sau abolirea lor în jumătatea/treimea inferioară a hemitoracelui afectat, matitate, abolirea murmurului vezicular, suflu pleuretic.

- Sindromul cavitar

Tumora situată aproape de peretele toracic cavitează sau excavează: crește transmiterea vibrațiilor vocale, apar hipersonoritatea limitată și suflul cavitar. Caracteristic pentru excavația cancerului: nu apare expectorația în exces (spre deosebire de abcesul pulmonar), dar există sindromul cavitar, clinic și radiologic.

- Sindromul mediastinal:
  - răguşeală prin interesarea recurentului stâng;
  - turgescența jugularelor cu edem în pelerină, peteşii prin sindrom de invazie/compresie a venei cave superioare;
  - disfagie, dificultate la deglutiție; disfagie medie/inferioară când porțiunea medie/inferioară a esofagului este invadată.
- Metastaze: cerebrale, hepatice, renale, cutanate, osoase (fractură patologică fără durere importantă); radiologic: liză osoasă întinsă.

Sindroame paraneoplazice

Cancerul anaplazic cu celule mici derivă din celula Kulcitzki multipotentă aparținând sistemului APUD (Amine Precursor Uptake and Decarboxylase). Aceste celule secretă octa și nonapeptide asemănătoare cu grupările active ale unor hormoni.

- Sindromul osteoarticular:
  - osteoartropatie hipertrofiantă pneumică Pierre-Marie-Bamberger: bilaterală sau unilaterală cu localizare la membrul corespunzător localizării tumorale;
  - sindroame reumatoide;
  - hipocratism digital simplu.

- Sindromul neurologic:
  - neuropatie senzitivă Danny-Brown;
  - sindrom cerebelos generat de atrofia cerebeloasă;
  - sindrom pseudomiastenic Lambert-Eaton interesând musculatura coapselor.
- Sindroame endocrine:
  - hipercorticism;
  - hipertiroidie;
  - hipersecreție de ADH (sindrom Schwartz-Bartter); edem generalizat, hipotensiune arterială, semne de intoxicație hidrică hipotonă (hiponatremie);
  - hipercalcemia: nu este tipică pentru CBP, apare și în alte neoplazii;
  - ginecomastie;
  - hipoglicemie: hiperinsulinism (secreția de substanțe insulin-like, asemănătoare ca structură acțiune);
  - hiperglicemie prin substanțe glucagon-like;
  - diabet insipid prin acțiunea substanțelor elaborate de tumoră, ce blochează situsul specific ADH-ului la nivelul nefronului.
- Sindroame hematologice:
  - tip leucemoid, creșterea globulelor albe în periferie, aspect tipic, scor FAL normal;
  - trombocitoză: trombocite peste 400.000/mmc;
  - trombocitopenie: < 150.000/mm^3;
  - poliglobulie prin secreția de substanțe eritopoietin-like;
  - anemie.
- Sindroame musculo-cutanate:
  - polimiozită;
  - dermatopolimiozită;
- Sindroame cutanate:
  - acanthosis nigricans: hiperpigmentări regionale (axile, regiuni inghinale, pliuri fesiere) ce apar ca pudrate cu praf de cărbune și hipercheratozice;
  - pemfigus: erupție buloasă ce interesează tegumentele și mucoasele, cu decolarea epidermului la apăsare (semnul Nicolski).

Examene paraclinice

Examenul sângelui:

- creșterea VSH;
- creșterea alfa$_2$-globulinelor;
- scăderea variabilă a serinelor;
- hemograma: anemie, caracteristică tuturor neoplaziilor, leucocitoză în suprainfecția cancerului sau sindroame paraneoplazice.

Radiografia și radioscopia pulmonară

Modificări:

- contur anormal al umbrelor hilare mediastinale;
- condensări atelectatice;
- reacții pleurale;
- una sau mai multe formațiuni tumorale intraparenchimatoase.

Examen bronhologic: bronhografia și bronhoscopia cu bronhoscop rigid și cu fibrobronhoscop permit:

- vizualizarea tumorii:
  - mugure tumoral;
  - îngustarea circulară a peretelui bronșic;
  - induratia peretelui;
  - ulcerația peretelui;
- prelevarea secrețiilor bronșice;
- aspirarea lichidului de spălătură bronșică;
- efectuarea perajului transbronhoscopic/transfibroscopic și biopsie.

Metodă de screening: *examenul citologic al sputei*

Prelevarea sputei cu identificarea celulelor neoplazice: celule cu inversarea raportului nucleo-citoplasmatic, nuclei cu dimensiuni crescute, în mitoză.

Computertomografia (CT):

- surprinde formațiuni tumorale primitive sau metastatice cu dimensiuni de peste 2-3 mm;
- cancere mediastinale hilare neobiectivate radiologic.

Rezonanța magnetică nucleară (RMN)

Furnizează imagini de calitate superioară și performanțe diagnostice superioare față de tomografia computerizată, în special pentru formele mediastino-hilare.

Angiopneumografia: evidențiază compresia, deviația vaselor; utilă pentru cazurile cu interesarea venei cave superioare.

Scintigrafia pulmonară cu Albumină I^{131}, Tc^{99}, $Indiu^{67}$ precizează întinderea amputației vaselor pulmonare prin procesul tumoral.

Esofagografia evidențiază compresia/invazia esofagului ce impune endoscopia esofagiană.

Punctia + biopsia transtoracică

Se adresează cancerelor situate în plin parenchim pulmonar, formelor periferice.

Complicații

Propagare locală: pleură, mediastin, pericard, esofag.

Metastazare la distanță și controlateral, pe cale sanguină, limfatică.

Complicații septice locale: pneumonii repetate, supurații pulmonare în teritoriul atelectatic/hipoventilat, bronșiectazii. Evoluția complicațiilor este legată de tipul de tumoră; CBP scuamos are o evoluție mai lentă, în timp ce celelalte forme evoluează rapid: cancerul anaplazic cu celule mici, în momentul

stabilirii diagnosticului are, adeseori, metastaze.

Clasificarea actuală a CBP

Sistemul T(tumoră) N(ganglioni) M(metastaze)

Tumoră – T:

- T_0 - tumoră primară nedecelată, deşi pot exista metastaze (ex. cerebrale);
- T_1 - T cu diametrul sub 3 cm., fără invazia proximală a bronhiei principale;
- T_2 - T mai mare de 3 cm. în diametru, sau orice diametru ce invadează pleura viscerală sau produce atelectazia, situată la peste 2 cm. de carină/bifurcaţie traheală;
- T_3 - T de orice diametru, cu invadarea pleurei, a peretelui toracic, a mediastinului, sau care se găseşte la mai puţin de 2 cm. de carină;
- T_X - citologie pozitivă pentru CBP/există celule neoplazice în spută, în
- lichidul de spălătură bronşică, fără reper tumoral radiologic şi bronhoscopic;
- T_{IS} - carcinom in situ.
- Ganglioni - N (adenopatie):
- N_0 - absenţa adenopatiei, sau există adenopatie dar nu este metastatică;
- N_1 - adenopatie peribronşică şi/sau hilară;
- N_2 - adenopatie mediastinală homolaterală.
- N_3 - adenopatie mediastinală controlaterală sau superficială.

Metastaze – M:

- M_0 - absenţa metastazelor;
- M_1 - prezente (după organul afectat).

Adenopatia în cancerele de vârf pulmonar poate fi supraclaviculară, de tip Virchow-Troisier, sau prescalenică.

Carcinom ocult: $T_X\ N_0\ M_0$

Stadiul I: $T_{IS}\ N_0\ M_0$

$T_1\ N_0\ M_0$

$T_2\ N_0\ M_0$

$T_1\ N_1\ M_0$

Stadiul II: $T_2\ N_1\ M_0$

Stadiul III: T_3 cu N/M în orice stadiu; N_2 cu T în orice stadiu; M_1 şi/sau N în orice stadiu.

3.6.5.2.4. INFARCTUL PULMONAR

Este un sindrom de condensare în care aerul din alveole este înlocuit cu sânge. Apare consecutiv emboliei/trombozei unui ram al arterei pulmonare

(boală tromboembolică pulmonară); caracteristici: durere sub formă de junghi, dispnee (creşte cu creşterea teritoriului afectat), tahicardie (peste 90 bătăi/minut), anxietate marcată, tuse uscată sau umedă cu expectoraţie hemoptoică.

Semne fizice

După situaţia superficială sau profundă a infarctului pulmonar în parenchim, pot exista sau nu semne fizice.

1. Semnele sindromului de condensare pulmonară, dacă zona infarctizată are o poziţie superficială:
   - creşte transmiterea vibraţiilor vocale;
   - matitate localizată, cu limite imprecise (focarul este rotund, uneori triunghiular şi poate afecta un segment);
   - suflu tubar sau respiraţie suflantă;
   - raluri crepitante datorate prezenţei sângelui în alveole.

De la nivel parenchimatos, unde hematiile sunt lizate, trece în circulaţie un exces de bilirubină indirectă ce poate determina icter scleral.

2. Sindromul de condensare pleurală, prin reacţia pleurei la infarct:
   - revărsat pleural sub 200 ml: nu există semne stetacustice;
   - peste 200 ml: apar semnele revărsatului pleural.

În infarctul pulmonar pleurezia realizează un volum de circa 200-500 ml; numai în infarctele mari pleurezia este abundentă, cu lichid hemoragic.

Lichidul pleural este în 2/3 din cazuri exsudat şi în 1/3 din cazuri transsudat. Evoluţia revărsatului pleural este favorabilă, cu dispariţia lui în circa 2 săptămâni.

Condiţii emboligene:

- repausul prelungit la pat;
- operaţie recentă pe micul bazin ce favorizează tromboza în venele profunde ale membrelor inferioare sau în venele micului bazin: venele periprostatice, periuterine, hemoroidale, cu posibilitatea desprinderii şi mobilizării unor fragmente (emboli) ce migrează în inima dreaptă, apoi în ramurile arterei pulmonare şi determină infarct pulmonar;
- tromboză pulmonară locală, datorită stazei în mica circulaţie din stenoza mitrală, insuficienţă cardiacă congestivă cronică ce determină infarct pulmonar;
- fracturi de bazin, col femural şi ale oaselor gambei ce pot determina embolie grăsoasă cu fragmente de măduvă osoasă;
- embolie cu celule neoplazice;
- embolie amniotică la femeile gravide în cursul sarcinii sau în timpul travaliului;
- endocardita inimii drepte (mai puţin frecventă decât a inimii stângi);
- cardiomiopatia dilatativă.

3.6.6.3 SINDROMUL DE CONDENSARE PULMONARĂ RETRACTILĂ

ATELECTAZIA PULMONARĂ

Sindrom de condensare cu pierderea parțială sau totală a conținutului aeric dintr-un teritoriu pulmonar: segment, lob sau plămân.

Cauze

1. Obstrucția bronșică:
- cancer bronhopulmonar;
- adenopatia hilară cu compresiune bronșică extrinsecă;
- corpi străini intrabronșici ce pot determina atelectazie acută, mai ales la copii;
- bronholiți: concrețiuni calcare produse de mucoasa bronșică;
- stenoză tuberculoasă (foarte frecventă) cu atelectazie;
- dopuri de mucus, sânge, cazeum (puroi, foarte gros în tuberculoză) ce determină obstrucție bronșică.

2. Hipoventilația alveolară:
- decubit prelungit dorsal după intervenții chirurgicale: cardiovasculare, toracotomii sau lateral, după pareze ale musculaturii respiratorii, accidente vasculare cerebrale, poliomielită, scleroză laterală amiotrofică;
- atelectazii lobulare bilaterale în sindroame de detresă respiratorie;
- atelectazii lamelare dispuse supradiafragmatic, consecutiv intervențiilor pe abdomen.

3. Compresiune pulmonară

Atelectazia apare consecutiv:
- compresiunii de către epanșament: aeric - pneumotorax și lichidian – pleurezie masivă, sau mixt;
- tumori, chisturi pulmonare;
- pneumonii - pneumonie cu Klebsiella;
  - pneumonie stafilococică - pneumatocele - cu compresiunea plămânului din jur.

4. Cauze reflexe: intervenții chirurgicale pe abdomen sau pe tumori cerebrale.

Cea mai frecventă cauză de atelectazie prin obstrucție bronșică o constituie cancerul bronhopulmonar.

Simptomatologia

Diferă după: - întinderea procesului;
- rapiditatea instalării.

Atelectaziile pot fi segmentare, lobare (localizate) sau difuze, lobulare, în sindromul de detresă respiratorie.

Manifestări:
- dispnee de repaus și de efort;
- durere, uneori, prin participare pleurală;

- tuse uscată sau cu expectorație minimă;
- cianoză.

Simptomatologia constituie suma simptomelor și semnelor ce determină procesul atelectatic și semnele atelectaziei în sine.

Examenul clinic obiectiv

1. Inspecția

Hemitoracele respectiv este retractat sau retracția respectivă poate interesa doar parțial hemitoracele în porțiunea superioară sau inferioară.

După sediul atelectaziei:
- regiunile supra și subclaviculare deprimate sunt aspirate în inspir și realizează tiraj localizat;
- spații intercostale îngustate;
- excursii costale de amplitudine redusă;
- expansiunea inspiratorie a vârfului de partea respectivă este redusă sau absentă.

2. Palpare

Diminuarea sau abolirea transmiterii vibrațiilor vocale (frecvent prin obstrucția bronșică).

3. Percuția - submatitate sau matitate.

4. Ascultația

Diminuarea sau abolirea murmurului vezicular.

Suflu cavitar sau uneori pseudocavitar (în atelectazia paratraheală–ascultație supraspinoasă).

Explorări paraclinice

Examenul radiologic (radioscopie-radiografie):
- opacitate omogenă, localizată la nivelul unui segment, lob sau la un plămân;
- totdeauna întinderea opacității este mai mică decât teritoriul pulmonar simetric;
- limitele regiunii atelectatice sunt concave către exterior;
- spații intercostale îngustate, coastele cu oblicitate accentuată.

În atelectazia de lob superior drept, scizura orizontală este atrasă către vârful plămânului odată cu expansiunea lobului inferior, al cărui parenchim este relaxat. Hemidiafragmul este ascensionat și are deplasare paradoxală în inspir și expir.

În inspir, mediastinul, traheea și hemidiafragmul se deplasează spre teritoriul atelectatic: semnul Holezknecht-Jacobson.

Tomografia: atelectazia are tendința de a dezvolta zone de excavare în interior.

Bronhoscopia evidențiază: corpi străini, secreții, cheaguri de sânge, tumori.

Bronhografia obiectivează amputarea lumenului bronhiei.

Când radioscopia și examenele bronhologice sunt neconcludente se practică tomografii simple sau tomografia computerizată.

Forme clinice importante:

1. Atelectazii acute - după aspirarea de corpi străini, postoperator.
2. Atelectazie instalată progresiv prin tumoră bronhică.

Complicații:

1. Pneumonii recidivante în teritoriul atelectaziat.
2. Supurații pulmonare, bronșiectazii.

3.6.5.4. SINDROMUL DE CONDENSARE DIN FIBROZELE PULMONARE

Boli ale interstițiului pulmonar caracterizate prin inflamația cronică difuză a segmentului respirator distal cu alveolită ce evoluează progresiv spre fibroza mutilantă a parenchimului și, consecutiv, insuficiență respiratorie severă.

Etiologie:

- 60-70% - cauză necunoscută: fibroze primitive, idiopatice;
- 30-40% - cauză cunoscută.

Anatomie patologică

Macroscopic: plămân densificat, dur, mic, cu pleură îngroșată. Pe secțiune: aspect fibrochistic, de fagure de miere.

Microscopic: îngroșarea pereților alveolari cu fibroză, prezența de celule mononucleare mari în lumenul alveolar, hiperplazia epiteliului alveolar ce se descuamează și necrozează. În alveole există un exsudat fibrinos în cantitate redusă. Exsudatul formează frecvent membrane hialine pe peretele alveolar.

Simptomatologia clinică

Manifestările clinice depind de întinderea procesului de fibroză: limitată sau difuză. Forma anatomopatologică depinde de cauza fibrozei.

Simptome funcționale: dispnee cu inspirație sacadată, "open door", și cianoză, ce apar la efort minim. În fibrozele rapid evolutive, simptomatologia se agravează de la o săptămână la alta. Tusea și expectorația sunt frecvente.

Semne la examenul obiectiv

Torace de dimensiuni normale, cu ampliații costale reduse, sonoritate pulmonară diminuată, transmiterea vibrațiilor vocale accentuată la baze, în axilă, posterior și paracardiac. Ascultația toracelui: raluri crepitante uscate (raluri "Velcro") la ambele baze, ce dispar la aplecarea înainte a trunchiului, la debutul bolii, și care, în cursul evoluției lor, cuprind regiunile superioare toracale.

Cardiovascular: evoluează către cord pulmonar cronic, cu apariția semnului Harzer, a galopului protodiastolic drept și a insuficienței tricuspidiene.

Asocierea elementelor bolii ce a determinat fibroza pulmonară:

a. bronșită cronică, bronșiectazie, tuberculoză pulmonară, sarcoidoză, colagenoză cu afectare pulmonară (artrită reumatoidă, sclerodermie și sindrom Sjögren);

b. semne de pneumoconioză: silicoză, antracoză, berilioză etc.;

c. inițierea fibrozei după expunerea la radiații: neoplasm mamar sau mediastinal iradiat (fibroză pulmonară postradică);

d. fibroză circumscrisă, localizată lângă un proces pulmonar: cancer,

bronșiectazie, abces pulmonar;

e. alveolite alergice extrinseci: boli de hipersensibilizare la alergeni organici de natură vegetală și animală, sau la substanțe anorganice, cu rol de haptene, caracterizate prin crize de tip astmatiform ce apar la 6-8 ore de la contactul cu mediul poluat (gunoiul de grajd pentru plămânul fermierului); în ser există anticorpi (precipitine) împotriva alergenilor respectivi, mai ales micotici;

f. alveolita fibrozantă criptogenetică: afecțiune rară, cu maximum de incidență între 45 și 65 de ani.

Investigații paraclinice

Radiografia toracică: opacități mici, neregulate, dispuse difuz și simetric la ambele baze sau la vârfuri, cu diminuarea volumului pulmonar. Localizarea fibrozei pulmonare este corelată etiologiei:

- fibroză localizată în lobii superiori:
  - alveolită alergică extrinsecă;
  - antracoză;
  - aspergiloză alergică;
  - berilioză;
  - granulom eozinofil;
  - medicamente;
  - poliartrită reumatoidă;
  - iradiere;
  - tuberculoză;
- fibroză localizată în lobii inferiori:
  - azbestoză;
  - sindrom Hamman Rich (fibroza pulmonară idiopatică cu evoluție subacută);
  - medicamente;
  - oxigenoterapie cronică;
  - iradiere;
  - sclerodermie.

Explorarea funcțională respiratorie: insuficiență ventilatorie restrictivă, cu scăderea factorului de transfer pentru CO prin membrana alveolo-capilară. În sângele arterial scade PaO_2, inițial cu $PaCO_2$ normal sau scăzut și, ulterior, cu creșterea $PaCO_2$.

Spălătura bronhoalveolară arată abundența leucocitelor neutrofile.

Biopsia pulmonară prin toracotomie reprezintă examenul cheie în stabilirea diagnosticului.

Scintigrafia pulmonară cu ^{67}Ga arată fixarea excesivă a radiotrasorului pe ambele arii pulmonare datorită creșterii populației de celule inflamatorii.

Evoluția fibrozelor pulmonare: poate fi acută, subacută și cronică.

Majoritatea bolnavilor cu fibroze pulmonare ajung în timp variabil (3-10 ani) la insuficienţă respiratorie cronică cu hipoxemie şi hipercapnie şi cord pulmonar cronic.

3.6.6. SINDROAMELE PLEURALE

Grupează o mare diversitate de aspecte etiologice, radiologice, clinice:

- afecţiuni pleurale inflamatorii neexsudative - pleurite uscate (cortico-pleurite: orice pleurită are un grad de corticalitate pulmonară);
- revărsat lichidian pleural: pleurezii exsudative (inflamatorii) ce pot fi cu exsudat serocitrin sau purulent;
- revărsate pleurale neinflamatorii (transsudate): hidrotorax, hemotorax, chilotorax;
- revărsat aeric pleural - pneumotorax;
- revărsat mixt lichidian şi aeric - hidropneumotorax, hemopneumotorax, piopneumotorax;
- sechelele tuturor sindroamelor pleurale: simfize pleurale, pahipleurite.

PLEURITA USCATĂ (PLEURITIS SICCA)

Pleurita uscată reprezintă o inflamaţie fibrinoasă a foiţelor pleurale, cu lichid în cantitate mică, de etiologie frecvent tuberculoasă, meta sau parapneumonică, consecutiv infarctului pulmonar, abcesului pulmonar, bronşiectaziei.

Clinic

Debut: durere toracică, tuse poziţională, febră sau subfebrilitate.

Uneori, singurul simptom este durerea toracică sub formă de jenă, bine suportată sau, dimpotrivă, ca junghi (durere acută), ce jenează respiraţia şi se accentuează la mişcările respiratorii şi apăsare locală.

Semnele funcţionale diferă după localizare:

- diafragmatică: durere la baza hemitoracelui respectiv, iradiată pe frenic, retrosternal până în fosa supraclaviculară şi umărul homolateral, pe marginea externă a trapezului;
- vârf: pleurită tuberculoasă cu durere şi frecături pleurale în fosa supraspinoasă şi supraclaviculară;
- durerea în eşarfă, proiectată la jumătatea toracelui, traducând interesarea marii scizuri; se ascultă frecătură pleurală medio-toracică la nivelul proiecţiei toracice a marii scizuri.

Examenul obiectiv:

- inspecţie: atitudine antalgică, forţată, respiraţie superficială cu diminuare unilaterală a amplitudinii excursiilor costale;
- palpare: diminuarea şi întârzierea expansiunii inspiratorii a bazei hemitoracelui afectat; frecătură fină, nu dă senzaţie palpatorie;
- percuţie: fără modificări;
- ascultaţie: frecătura pleurală, zgomot superficial, cu timbru uscat, aspru, cu caracter discontinuu, perceput în ambii timpi ai respiraţiei, cu predominanţă către sfârşitul expirului, pe o arie limitată, mai frecvent la baza toracelui.

Intensitatea frecăturii creşte cu amplitudinea respiraţiilor şi la apăsarea stetoscopului pe torace. Poate fi reprodusă prin frecarea unei bucăţi de piele nouă sau a feţei dorsale a mâinii, aplicată pe pavilionul urechii, cu degetele mâinii opuse.

Alături de frecăturile pleurale, sau independent de acestea, apar frecvent zgomote cu caracter mixt, de ral şi frecătură, de intensitate variabilă, percepute exclusiv la sfârşitul inspirului şi care de fapt traduc corticalitatea procesului pleural, fiind întâlnite în corticopleurite.

Radioscopia toracică: îngroşarea sechelă şi amputarea unghiului costodiafragmatic.

Evoluţia este acută, subacută şi cronică.

REVĂRSATUL LICHIDIAN AL MARII CAVITĂŢI PLEURALE

Adesea ***debut*** insidios, exceptând pleurezia para sau meta pneumonică.

Simptome generale: febră, astenie, sudoraţie, inapetenţă, scădere ponderală, comune impregnării tuberculoase la tineri şi impregnării neoplazice la vârstnici.

Elemente comune semiologice:

Durerea/junghiul pleural: durere vie ce precede instalarea exsudatului şi care diminuă până la dispariţie odată cu interpunerea colecţiei lichidiene între cele două folii pleurale.

Durerea, iniţial unilaterală, continuă, tenace, fiind accentuată de inspirul profund, tuse, strănut şi flexia homolaterală a toracelui, impunând atitudine forţată de decubit controlateral afectării pleurale.

Odată cu instalarea lichidului şi atenuarea sau dispariţia durerii, bolnavul va prefera decubitul homolateral afecţiunii pleurale, pentru a facilita hematoza în plămânul sănătos. Transsudatul nu dă durere toracică.

Dispneea: intensitatea depinde de viteza creşterii exsudatului, ca şi de starea funcţională şi anatomică a plămânului şi cordului.

Tusea uscată, chintoasă, iritativă apare la schimbarea poziţiei bolnavului.

Examenul fizic

Atitudine forţată în decubit lateral de partea exsudatului (când este abundent).

Inspecţia toracelui

La un exsudat peste 1500 ml., la o persoană tânără:

- bombarea hemitoracelui respectiv în porţiunea bazală, cu lărgirea spaţiilor intercostale;
- retracţia hemitoracelui în pleureziile cronicizate şi cele ce apar în atelelectazii;
- amplitudinea excursiilor costale diminuată, expansiunea inspiratorie a bazei hemitoracelui afectat limitată;
- de partea pleurei afectate muşchii şanţurilor vertebrale sunt contractaţi, realizând "coarda spinalilor" (semnul lui Felix Ramond).

Palparea

Transmiterea vibraţiilor vocale este diminuată la baza toracelui în prezenţa unei cantităţi reduse de lichid şi către limita superioară a colecţiei, în colecţiile de peste 1500-2000 ml., fiind abolită la bază, unde lichidul interpus realizează grosimea maximă.

Percuţie

Submatitate când există o cantitate de cca. 500 ml. lichid ce nu deformează toracele.

Dacă lichidul este în cantitate redusă, limita superioară a matităţii este orizontală. La 1500-2000 ml. lichid, matitatea lemnoasă, cu rezistenţă la degetul plesimetru, este delimitată superior de curba parabolică cu convexitate superioară, sau linia lui Damoiseau. La percuţia zonei de deasupra se constată hipersonoritate (timpanică) prin relaxarea ţesutului pulmonar, denumită skodism (laterosternal, subclavicular). Între linia Damoiseau şi coloana vertebrală se delimitează o zonă de submatitate, triunghiul Garland, dată de elementele hilului pulmonar şi, în hemitoracele opus, o zonă de matitate paravertebrală, triunghiul Grocco–Rauchfuss, ce corespunde distensiei şi expansiunii în hemitoracele opus a fundului de sac pleural mediastinal.

Dacă lichidul este în cantitate mare, matitatea urcă mai sus, nu mai există curbă Damoiseau şi sonoritate parasternală, paravertebrală, subclaviculară. Creşterea cantităţii de lichid din cavitatea pleurală deplasează organele mediastinului spre hemitoracele opus, modifică poziţia vârfului cordului. O pleurezie masivă dreaptă coboară limita inferioară a ficatului, cordul este împins spre stânga. În pleurezia stângă, cordul este împins spre dreapta, dispare sonoritatea spaţiului Traube.

Dacă lichidul este liber în cavitatea pleurală, se deplasează cu poziţia bolnavului:

- ortostatism: matitate la baza hemitoracelui afectat;
- clinostatism: matitatea se deplasează la nivelul planului dorsal;
- prăcubit (Trendelenburg): matitatea se deplasează la nivelul domului pleural, ocupând spaţiul subclavicular şi regiunea interscapulovertebrală.

Această deplasare cu poziţia bolnavului diferenţiază pleurezia liberă a marii cavităţi de o pleurezie închistată, a cărei zonă de matitate rămâne fixă.

Ascultaţia:

- în partea inferioară, unde există matitate, se constată abolirea murmurului vezicular şi tăcere respiratorie;
- progresând spre limita superioară a lichidului (posterior, axilă, anterior), se poate asculta suflul pleuretic tipic, de intensitate mică, tonalitate înaltă, timbru dulce, accentuat în expir; suflul laringotraheal, din suflu aspru, predominant inspirator, devine suflu voalat, predominant expirator, deoarece lichidul realizează un filtru acustic, ce elimină vibraţiile de joasă frecvenţă şi, în expir, condensarea parenchimului pulmonar în jurul bronhiei determină amplificarea lui;

- ascultând vocea bolnavului, în timp ce rosteşte cu intensitate egală şi repetat cuvântul treizeci şi trei, se constată *egofonia* ("voce de capră"): vocala "a" se transformă în "e", iar consoanele sunt atenuate; în epanşamentele pleurale masive, ascultaţia vocii şoptite la limita superioară a matităţii lichidiene, permite sesizarea pectorilocviei afone, fenomen descris succesiv de Gueneau de Mussy şi apoi de Bacelli, ce este definit ca perceperea clară a voţii şoptite la ascultaţia toracelui; fenomenul este absent în pleurezia purulentă.

Radioscopie

Pentru o cantitate de lichid importantă, în porţiunea bazală intensitatea opacităţii este net supracostală. În prezenţa unei lame reduse de lichid, opacitatea este de intensitate subcostală. Opacitatea omogenă, frecvent cu limită superioară concavă, ocupă partea inferioară a unui hemitorace.

Caracteristici ale lichidului pleural

Aspect macroscopic:

- seros în transsudate (cardiace, hepatice, renale);
- serocitrin: culoare gălbenă în majoritatea pleureziilor (tuberculoză, colagenoze, neoplazice, virale);
- aspect hemoragic (Ht lichid pleural/Ht sânge >0,5), produs de neoplazii (mezoteliom pleural, metastaze pleurale, invazie neoplazică a pleurei), embolie pulmonară, traumatisme toracice, diateze hemoragice;
- turbid/lăptos: chilotorax şi pseudochilotorax;
- purulent: empiem sau pleurezie purulentă cu floră microbiană banală sau cu bacil Koch.

Miros:

- fetid putrid: empieme cu floră anaerobă;
- urină: urinotorax.

Transsudatul

Contextul clinic: transsudatul este de origine cardiacă, hepatică, renală, caşectică, neoplazică sau din hipotiroidie:

- lipsesc semnele inflamatorii;
- la atingere nu lipeşte degetele (absenţa fibrinei);
- densitate: 1015;
- raportul LDH pleural/LDH seric < 0,6;
- albuminele: 1-3 g % (sub 3 g %);
- albumină serică/albumină pleurală ≥1,29;
- raportul proteine pleurale/ proteine serice < 0,5;
- LDH pleural < 200 UI/L;
- vâscozitatea: 1,1-1,3;
- colesterol < 60 mg%;
- reacţia Rivalta negativă;
- bilirubina în lichidul pleural / bilirubină serică < 0,6;
- celularitate sub 1000/mm^3 (în jur de 500 elemente/mm^3).

Exsudatul:

- la atingere lipeşte degetele;
- contextul clinic: inflamaţii, neoplazii, colagenoze;
- densitate peste 1016;
- reacţia Rivalta pozitivă;
- proteine ≥ 3 g %;
- raportul proteine pleurale/proteine serice ≥ 0,5;
- albumina serică / albumina pleurală < 1,29%;
- celularitate depăşind 1000 celule/mm^3;
- raportul LDH pleural/LDH seric ≥ 0,6;
- LDH pleural ≥ 200 UI/L;
- vâscozitate peste 1,6;
- colesterol > 60 mg %;
- bilirubina pleurală / bilirubina serică > 0,6;
- ADA (adenozindeaminaza) >45U/ml în tuberculoză, boli maligne, empiem, artrită reumatoidă; excepţie în AIDS;
- glucoza <60mg% în tuberculoză, boli maligne, artrită reumatoidă, pleurezie parapneumonică, hemotorax;
- amilaza este crescută în lichidul pleural în pancreatită acută şi cronică, cancerul pancreatic, fistula esofagopleurală.

PLEUREZIILE ÎNCHISTATE

Lichidul se poate acumula între foiţele cavităţii pleurale:

- scizuri;
- mediastinal;
- diafragmatic (bazal);
- laterotoracic;
- apical.

În aceste situaţii, sindromul de condensare pleurală este limitat topografic şi nu se modifică cu schimbarea poziţiei bolnavului.

Pleureziile închistate în scizura orizontală determină o mică zonă de matitate suspendată anterotoracic. Radiologic apare o opacitate ovalară, elipsoidală, bine conturată, suspendată mediotoracic. Imaginea tipică pentru localizarea în mica scizură apare în incidenţa de profil. Opacitatea, fuziformă sau rotundă, se proiectează în jumătatea anterioară a hemitoracelui, la egală distanţă de apex şi bază.

Pleureziile închistate în marea scizură dau durere în regiunea axilară, în eşarfă. Radiologic, pe imaginea de faţă apare un voal mai net, delimitat la partea lui superioară, care lasă liberă transparenţa regiunii apicoaxilare şi externe a bazei. Din profil dau imagine în clepsidră, ce se întinde de la a IV-a vertebră toracală şi până la nivelul unghiului sternodiafragmatic.

Pleureziile mediastinale dau dureri paravertebrale în localizările anterioare

şi paravertebrale pentru localizările posterioare. Radiologic, determină pe imaginea de faţă lărgirea umbrei mediastinale, ca zone opace paramediastinale; opacităţi rotunde suprahilare, opacităţi triunghiulare, infrahilare. Imaginile de profil sunt caracteristice.

Pleureziile cu închistare diafragmatică realizează imaginea ce bombează porţiunea medie a diafragmului.

Pleureziile închistate nu afectează niciodată sinusul costo-diafragmatic; pe imaginea de faţă închistarea poate fi situată pe peretele toracic, la vârf (opacitate în groapa supra/subclaviculară), şanţul costo-vertebral.

Punctiile trebuie făcute sub control ecografic sau radiologic.

REVĂRSATE LICHIDIENE NEINFLAMATORII

1. Hidrotorax:

- cardiaci: insuficienţă cardiacă stângă (hidrotorax stâng), insuficienţă cardiacă dreaptă şi globală (hidrotorax drept);
- sindrom nefrotic;
- insuficienţă tiroidiană;
- denutriţie;
- ciroză hepatică: frecvent hidrotorax asociat ascitei.

2. Hemotorax:

- consecutiv traumatismelor toracice, afecţiunilor maligne, emboliei pulmonare, diatezelor hemoragice, manevrelor terapeutice (toracenteză, biopsie pulmonară sau pleurală);
- raportul hematocritului lichidului pleural şi sanguin depăşeşte 0,5.

3. Chilotorax:

- consecutiv rupturii canalului toracic sau invadării neoplazice;
- epanşamentul se dezvoltă în pleura stângă;
- nivelul trigliceridelor în lichidul pleural depăşeşte 110 mg%;
- după centrifugare, lichidul se menţine tulbure; în *psendochilotorax*, după centrifugare supernatantul se clarifică;
- colesterolul este crescut în lichidul pleural peste 200 mg%.

PNEUMOTORAXUL

Pneumotoraxul: prezenţa unui revărsat gazos ce ocupă total sau parţial cavitatea pleurală.

Mecanisme de producere:

a. spontan:

- cu efracţie pleurală: prin ruptura bulelor de emfizem subpleurale, efracţia pereţilor unor caverne, a unor abcese pulmonare subpleurale, pneumatocele, perforarea esofagului în pleură;
- fără efracţie pleurală: prin generare de gaz în pleură ca urmare a unei gangrene pleurale sau empiem pleural putrid, cu floră gazogenă;

b. artificial: introducerea de aer în cavitatea pleurală în scop de

diagnostic sau terapeutic;

c. traumatic: frecvent prin efracţia pleurei parietale consecutiv plăgilor toracice penetrante.

Tablou clinic

Tabloul clinic este dependent de cantitatea de gaz acumulată în pleură, astfel încât există forme asimptomatice, descoperite întâmplător la examenul radiologic şi forme severe, cu tabloul dramatic redat mai jos.

Debutul este brusc, prin junghi toracic, adesea violent, ce blochează respiraţia bolnavului, tuse uscată, chinuitoare, dispnee cu polipnee, cianoză.

Creşterea progresivă a presiunii intrapleurale determină apariţia semnelor cardiovasculare produse de scăderea întoarcerii venoase: jugulare turgide, puls mic şi tahicardie, puls paradoxal (scăderea până la dispariţie a pulsului în inspirul profund), hipotensiune arterială, transpiraţii, extremităţi reci.

Examenul obiectiv

La inspecţie, bolnavul apare cianozat şi dispneic şi adoptă poziţia de ortopnee. Este anxios, cu uşoară exoftalmie, diaforetic, cu jugulare turgide şi evidenţa "pulsului" scalenilor şi sternocleidomastoidienilor. Hemitoracele afectat este imobilizat, cu spaţii intercostale lărgite, ce bombează în inspir.

La palpare: diminuarea expansiunii inspiratorii a bazelor, cu abolirea transmiterii vibraţiilor vocale de partea afectată.

La percuţie: hipersonoritate de tip timpanic, uneori sonoritate cu timbru diferit, apropiat de cel al matităţii (pneumotorax sub tensiune).

La ascultaţie se poate percepe un suflu caracteristic, amforic, de intensitate mare, tonalitate joasă, timbru cavitar metalic (asemănător cu zgomotul produs prin suflarea într-o damigeană sau amforă), inspirator-expirator (accentuat în expir); abolirea murmurului vezicular.

În condiţiile existenţei unei comunicări pleurobronşice, presiunea intrapleurală este aproape 0. Fistula pleurobronşică poate permite circulaţia aerului în ambele sensuri. se poate închide cu încetarea pătrunderii aerului şi resorbţia progresivă a pneumotoracelui, poate funcţiona ca o supapă ce permite doar pătrunderea aerului, cu împiedicarea eliminării lui, ceea ce determină hiperinflaţia aerică a cavităţii pleurale, creşterea presiunii în cavitatea pleurală, compresiunea mediastinului şi perturbarea circulaţiei de întoarcere venoasă. Plămânul este colabat în întregime, TA scade progresiv, pulsul este accelerat, de amplitudine redusă, paradoxal (scăderea amplitudinii în inspir şi creşterea acesteia în expir), mediastinul şi plămânul sănătos sunt comprimate şi se instalează insuficienţa cardio-respiratorie acută (aportul de sânge la inima dreaptă scade, este compromisă hematoza în plămânul sănătos).

Se impune decompresia imediată a cavităţii pleurale prin aspiraţie şi drenaj.

Complicaţii:

- hidropneumotorax;
- hemopneumotorax;

- piopneumotorax;
- insuficienţă respiratorie;
- recidivă.

Epanşamentele mixte hidroaerice determină o zonă de matitate la baza toracelui, cu limita superioară orizontală, indiferent de poziţie. Deasupra acestei limite se constată hipersonoritate cu caracter timpanic. În hidro, hemo şi piopneumotorax, utilizând sucusiunea hipocratică, se obţine zgomotul tipic de "glu-glu", datorat conflictului hidroaeric.

Examenul radiologic:

- hipertransparenţă fără desen pulmonar;
- în absenţa aderentelor, plămânul pare redus de volum, ca bont la hil;
- torace cu spaţii intercostale lărgite, cupola diafragmatică coborâtă;
- mediastinul este împins către plămânul controlateral;
- în inspir, mediastinul este atras de partea bolnavă, în expir de partea sănătoasă ;
- diafragmul urcă în inspir în partea bolnavă: semnul Kienböck.

Pneumotoraxul localizat (cu pleură simfizată):

- debut insidios cu simptomatologie mai puţin zgomotoasă;
- examenul obiectiv relevă o zonă limitată cu reducerea transmiterii vibraţiilor vocale, hipersonoritate la percuţie cu caracter timpanic, diminuarea sau abolirea murmurului vezicular;
- examenul radiologic evidenţiază cavitatea aerică de formă meniscoidă, unghi ascuţit de racordare la peretele toracic; astfel se diferenţiază de caverna tuberculoasă, abcesul pulmonar, chistul aerian.

HIDROPNEUMOTORAXUL

Este revărsatul mixt, gazos şi lichidian al marii cavităţi.

Etiologia este comună cu a pneumotoraxului.

Tablou clinic

Simptomatologia este dependentă de importanţa colecţiei mixte şi de viteza cu care se constituie.

La inspecţie se poate constata bombarea hemitoracelui afectat, cu diminuarea excursiilor costale şi bombarea spaţiilor intercostale în expir.

La palpare se constată diminuarea transmiterii vibraţiilor vocale sau abolirea lor, în funcţie de abundenţa colecţiei.

La percuţie se delimitează o zonă de matitate lichidiană, situată la baza hemitoracelui, separată printr-o limită orizontală de o zonă de hipersonoritate cu caracter timpanic, situată deasupra acesteia. Indiferent de poziţia bolnavului, limita de separaţie între hipersonoritatea generată de pneumotorax şi matitatea caracteristică epanşamentului lichidian rămâne orizontală.

Ascultaţia: diminuarea sau abolirea murmurului vezicular pe întregul hemitorace, cu posibilitatea perceperii suflului amforic şi vocii amforice.

SIMFIZA PLEURALĂ (SECHELELE PLEURALE)

Simptomatologie: meteororotropă (durere toracică la schimbarea vremii) ± jenă la respiraţie.

Examenul obiectiv:

- retracţie localizată la un hemitorace;
- submatitate/matitate (pleurită calcară) pe o zonă limitată, cu topografie constantă, indiferent de poziţia bolnavului;
- scăderea localizată a transmiterii vibraţiilor vocale;
- scăderea sau abolirea murmurului vezicular în zona respectivă.

Radiologic

Opacitatea este prezentă la nivelul peretelui toracic, cu caracter retractil, spaţii intercostale îngustate, ce nu se modifică cu poziţia bolnavului (pahipleurită care în evoluţie se calcifică). Pahipleuritele calcare realizează opacităţi de intensitate supracostală. Pahipleuritele întinse generează sindrom de restricţie respiratorie, cu disfuncţie ventilatorie restrictivă şi grade variate de insuficienţă respiratorie.

3.6.7. SINDROAMELE MEDIASTINALE

Sindroamele mediastinale grupează simptome şi semne datorate proceselor inflamatorii, infecţioase, tumorale, ce interesează organele şi ţesutul conjunctiv lax de la nivelul spaţiului mediastinal. Manifestările evocatoare sunt reprezentate de dispnee, disfagie, durere, tuse, disfonie şi dezvoltarea circulaţiei colaterale venoase la nivel toracic.

Mediastinul este împărţit de un plan ce trece prin bifurcaţia traheei în anterior şi posterior.

Mediastinul anterior are două etaje:

- inferior, ocupat de cord;
- superior, în care se găsesc:
  - vasele mari: aorta ascendentă, crosa aortei, trunchiul arterial branhiocefalic, originea carotidei primitive stângi, vena cavă superioară, trunchiurile venoase brahiocefalice;
  - mai sus de timus (involuat la adult): trahee, bronhii mari, ganglioni, nervi frenici, nervi cardiaci.

În mediastinul posterior se găsesc cei doi nervi vagi (de o parte şi de alta a esofagului), lanţul simpatic, aorta descendentă, venele azigos, canalul toracic (la stânga), ganglionii limfatici situaţi posterior.

Sindromul de compresiune

Compresiunea vasculară

1. Etajul antero-superior:

- compresiunea pe trunchiul superior brahiocefalic şi pe artera subclaviculară stângă determină: puls paradoxal, asimetria şi asincronismul pulsului, diferenţă tensională între membrele superioare, cu scăderea tensiunii arteriale şi indicelui oscilometric de partea compresiunii;

- compresiunea pe artera pulmonară: cianoză accentuată, suflu sistolic în focarul pulmonarei;
- compresiunea venei cave superioare, a trunchiului venos brahio-cefalic: stază în partea superioară a toracelui, gât, cap, cianoză localizată, conjunctive congestionate, edem dur cu peteşii (prin stază venocapilară), stare de oboseală, iritabilitate, cefalee (consecutiv hipoxiei cerebrale de stază), ameţeli, epistaxis recidivant, circulaţie venoasă colaterală de tip cavo-cav superior.

2. Etajul inferior (compresiune venoasă):

- compresiunea pe vena cavă inferioară; cianoza şi edemele localizate în jumătatea inferioară a corpului, ascită prin creşterea presiunii hidrostatice în teritoriul venei cave inferioare şi, consecutiv, în venele suprahepatice şi teritoriul venei porte, circulaţie colaterală abdominală superficială, ce are direcţie ascendentă de la vena cavă inferioară la vena cavă superioară;
- compresiunea pe vena azigos: circulaţie colaterală cu vene intercostale proeminente, hidrotorax drept;
- compresiunea pe venele pulmonare: hemoptizii, congestie pulmonară pasivă, hidrotorax.

Compresiunea traheo-bronşică (etaj antero – superior):

1. traheală:

- tuse uscată, rebelă la tratament, spasmodică, adeseori lătrătoare (prin compresiune pe trahee), dispnee, tiraj, cornaj;

2. bronşică:

- pe stânga: sindrom de compresiune bronho-recurenţial (compresiune bronhică, pareză recurenţială) - tuse bitonală, voce răguşită.

Compresiunea nervoasă

1. Etaj antero-superior:

- compresiune de nerv recurent stâng: voce bitonală, spasm glotic, disfonie până la afonie;

2. Etaj antero-inferior:

- compresiune pe nervul frenic:
  - ☐ sughiţ (mioclonie freno-glotică);
  - ☐ nevralgie frenică;
  - ☐ paralizia diafragmului de partea respectivă;
  - ☐ dispnee.

3. Mediastinul posterior:

- nervii intercostali: nevralgie intercostală cu modificarea amplitudinii mişcărilor respiratorii, asociată cu dispnee superficială şi polipnee;
- nervul pneumogastric (X): dureri anginoase, bradicardie, dispnee de tip astmatiform, disfagie, vărsături, diaree, tahicardie (prin iritaţie, nu numai prin compresiune);
- compresiunea lanţului simpatic cervical:
  - ☐ compresiune uşoară: exoftalmie, paloare facială, prin iritaţia

simpaticului (sindromul Pourfour du Petit);

compresiune importantă: determină semnele sindromului Claude-Bernard-Horner (ptoză palpebrală, mioză, enoftalmie, roşeaţă unilaterală).

Compresiunea esofagului: disfagie (dificultate la deglutiţie), odinofagie (durere la deglutiţie), regurgitaţii, sialoree.

Compresiunea canalului toracic (sindromul Ménétrier) se caracterizează prin edem limfatic dur la nivelul membrelor inferioare, peretelui abdominal inferior, hemitoracelui stâng, membrul superior stâng, cu mărirea de volum a ganglionilor axilari stângi, hiperestezie în teritoriul interesat, transsudat chilos, alteori cu aspect serocitrin sau hemoragic în peritoneu şi pleura stângă.

Etiologia sindroamelor mediastinale - explorări paraclinice

1. Radioscopia toracică permite studiul dinamic.
2. Radiografia toracică de faţă şi profil.
3. Tomografia: studiul aspectului unor formaţiuni tumorale, excavate, raportul cu diverse organe.
4. CT şi RMN dau detalii amănunţite despre diagnosticul etiologic, întinderea, caracterul invaziv/neinvaziv al formaţiunilor.
5. Esofagografia sau fibroscopia esofagiană: în suspiciunea de interesare a esofagului.
6. Cavografia evidenţiază:
   - compresiune;
   - tromboză;
   - gradul circulaţiei colaterale.
7. Flebografii: în interesarea formaţiunilor venoase.
8. Arteriografii: utile în compresiunea pe formaţiuni arteriale.
9. Mediastinoscopie:
   - mediastinotomia anterioară reprezintă accesul la fereastra aortopulmonară, practicându-se o incizie în spaţiul II intercostal stâng, parasternal;
   - prin incizie suprasternală se introduce mediastinoscopul anterior traheei şi posterior de arcul aortic, cu acces asupra maselor tumorale şi ganglionilor pretraheali şi parabronşici.
10. Sternotomie mediană: explorarea mediastinului, recoltarea pieselor de exereză (ex. în limfomul malign hodgkinian şi nonhodgkinian cu localizare exclusiv mediastinală).
11. Traheobronhoscopie cu biopsie din ganglionii paratraheali, traheobronşici, intertraheobronşici (biopsie transtraheală şi transbronşică).
12. Biopsia prescalenică, mai ales pentru adenopatia metastatică (cancer mediastino-pulmonar adenopatic).
13. Studiul hemogramei, a măduvei osoase.
14. Explorare radioizotopică cu I_{131} în situaţia suspicionării unei mase

mediastinale constituită din ţesut tiroidian (10% din masele mediastinale).

15. Biopsia transtoracică ajută la identificarea etiologiei maselor hilare cu bronhoscopie negativă, ca şi gradul de extindere mediastinală a cancerelor.

Sindroame mediastinale prin inflamaţia acută şi cronică a ţesutului mediastinal

Mediastinita acută supurată

Etiologie:
- traumatisme;
- perforarea traheei, esofagului;
- extinderea pe cale limfatică/sanguină a unei infecţii din alt teritoriu la nivel mediastinal.

Clinic: febră, frisoane, dispnee, durere retrosternală constrictivă ce iradiază la baza gâtului, în ambele fose supraclaviculare, disfagie, odinofagie.

În mediastinita posttraumatică, ce apare consecutiv rupturii bronhiei drepte şi pneumomediastinului, la câteva ore după accident, bolnavul prezintă emfizem subcutanat, cu bombarea fosei supraclaviculare uni/bilateral şi crepitaţii la palpare la nivelul gâtului şi feţei.

Prezenţa aerului în mediastin va determina apariţia crepitaţiilor ritmate de bătăile cordului - semnul Hamman.

Pleurezia mediastinală

Exsudatul pleural închistat la nivelul pleurei mediastinale, anterior sau posterior, este cel mai frecvent de etiologie tuberculoasă.

Durerea retrosternală şi cervicală inferioară este accentuată de inspirul profund, tuse şi este asociată cu dispnee. Semnul important pentru pleurezia mediastinală posterioară este disfagia şi durerea paravertebrală.

Abcesele reci tuberculoase, plecate de la nivelul coloanei vertebrale, se dezvoltă în mediastinul posterior şi sunt însoţite de simptomele sindromului de impregnaţie bacilară

Sindroamele mediastinale cronice

Dintre acestea, majoritatea dau sindrom de compresiune:
- adenopatia mediastinală;
- cancer bronhopulmonar: forma mediastino-pulmonară;
- anevrismul de aortă;
- guşă plonjantă/aberantă;
- tumori timice;
- alte tumori mediastinale.

Adenopatii mediastinale

1. Adenopatia tuberculoasă:
   - evoluează frecvent (ca şi ganglionii cervicali) spre abcedare/fistulizare în bronhie sau trahee;
   - simptomatologia mai mult sau mai puţin specifică;

- la bronhoscopie se vizualizează orificiile fistulelor gangliobronşice sau gangliotraheale;

- în expectoraţie şi lichidul de spălătură bronhică se evidenţiază BK (la copii în lichidul de spălătură gastrică); important la tineri: virajul la tuberculină (reacţie intens hiperergică după o perioadă de anergie).

2. Adenopatia din bolile maligne, interesând mai ales ganglionii paratraheali şi intertraheobronşici realizează sindrom de compresiune recurenţială, frenică, bronşică.

Boala Hodgkin

Curbă febrilă ondulantă, sudoraţie, prurit, durere ganglionară după ingestie de alcool; este uşor de diagnosticat când există adenopatie superficială.

În boala Hodgkin, în formele în care există adenopatia mediastinală, în absenţa adenopatiei periferice, se impune biopsia ganglionară p[illegible] abord transtraheal, transbronşic sau prin sternotomie mediană, cu abord direct al ganglionilor.

Leucemia acută:

- triplu sindrom: anemic, infecţios, hemoragic asociat adenopatiei generalizate.

Leucemia limfatică cronică:

- adenopatie mediastinală şi adenopatie periferică caracteristică.

Limfosarcoamele: adenopatie limitată frecvent la nivel mediastinal.

Sarcoidoza:

- stadiul I: adenopatie;
- stadiul II: adenopatie mediastinală simetrică şi interesare pulmonară;
- stadiul III: dispare adenopatia, dar persistă calcificări hilare bilaterale în "coajă de ou" şi este evidentă fibroza pulmonară;
- intradermoreacţia (PPD) este negativă;
- teste pozitive la antigenul preparat din ganglioni (reacţia Kveim);
- titru crescut al enzimei de conversie a angiotensinei (ECA) în sânge în peste 90% din cazuri.

Sindrom Löffler:

- adenopatie mediastinală bilaterală de cauză necunoscută, febră, artralgii (dureri articulare), eritem nodos, erupţie hipodermică pe faţa anterioară a gambei.

Anevrismul de aortă: formaţiune ce face corp comun cu aorta, animată de pulsaţii; etiologie luetică, aterosclerotică, sindrom Marfan.

Anevrismul de aortă ascendentă şi crosă aortică poate determina tuse, voce răguşită, dispnee şi dureri retrosternale. În anevrismul aortei descendente apare sindromul de compresiune pe esofag cu disfagie şi dureri vertebrale, prin compresia rădăcinilor nervilor intercostali.

Guşă plonjantă aberantă: ţesut tumoral dezvoltat în mediastinul posterior sau anterior; semne de hipertiroidie (guşă toxică); poate fi sesizată la inspecţie (tiroidă crescută de volum, ce plonjează retrosternal, cu sindrom de compresiune traheală). Pentru guşa aberantă, scintigrama tiroidiană arată fixarea radiotrasorului intratoracic (pe ţesutul tiroidian de la acest nivel).

Tumori prin hiperplazie timică-timoame:

- evoluează asociate cu sindroame miastenice (miastenia gravis) la adult, iar la copil cu sindromul adipozo-genital şi întârzierea mintală.

Chisturi dermoide: mute clinic, descoperite radiologic; formaţiuni bine delimitate, situate în mediastinul anterior, opacitate variabilă; în interior există rudimente osoase (mai ales dinţi şi păr); uneori asociere cu hipocratism digital şi eozinofilie.

Chisturi bronhogene: opacităţi parahilare, frecvent rotunde, contur bine delimitat (ca tras cu compasul), imagini hidroaerice.

3.6.8. INSUFICIENŢA RESPIRATORIE

Definiţie: **imposibilitatea aparatului respirator de a asigura hematoză satisfăcătoare, rezultând hipoxemie însoţită sau nu de hipercarbie, în condiţii de repaus şi de efort. Hipoxemia, sau deficitul în oxigen al sângelui arterial este apreciată prin scăderea presiunii parţiale a oxigenului: PaO_2 normală = 95 mm Hg/13 KPa şi saturaţia de oxigen (SaO_2) normală peste 92%.**

Insuficienţa respiratorie apare când PaO_2 scade sub 60 mmHg (8 KPa) şi SaO_2 este mai mică de 92%.

Se deosebesc două tipuri de insuficienţă respiratorie:

Tipul I - (insuficienţă respiratorie hipoxemică sau parţială) în care PaO_2 este mai mică de 60 mmHg (< 8 KPa) şi $PaCO_2$ este normală sau scăzută sub 6,3 KPa (45 mmHg). Apare în boli ce afectează ţesutul pulmonar (pneumonii, sindromul de detresă respiratorie acută, edemul pulmonar acut), şunturile dreapta -stânga, anomalii ale raportului ventilaţie-perfuzie, alveolită pulmonară fibrozantă.

Tipul II - sau insuficienţa respiratorie hipercapnică sau globală în care PaO_2 este inferioară la 60 mmHg (< 8 KPa) şi $PaCO_2$ este superioară la 6,3 KPa (45 mm Hg); ventilaţia alveolară este ineficientă pentru eliminarea CO_2 produs de metabolismul celular. Insuficienţa respiraţiei alveolare este dată de o reducere a efortului ventilator, creşterea spaţiului mort, un exces de producţie de CO_2 sau combinaţia tuturor acestor factori. Este observată frecvent în: bronho-pneumopatiile cronice obstructive acutizate, pleureziile întinse, traumatismele toracice însoţite de fracturi costale multiple, obezitate, cifoscolioze, poliomielită, miastenia gravis, sindrom Guillain Barré (afectarea musculaturii respiratorii şi depresia centrului respirator).

INSUFICIENŢA RESPIRATORIE CRONICĂ

Insuficienţa respiratorie cronică este definită ca o hipoxemie arterială permanentă, în afara oricărui puseu evolutiv sau factor agravant.

INSUFICENȚA RESPIRATORIE ACUTĂ

Insuficiența respiratorie acută apare la un individ sănătos sau la un pulmonar și se definește prin gravitatea și rapiditatea instalării tulburărilor de hematoză.

Fiziopatologic, există patru mecanisme implicate în insuficiența respiratorie:

1. tulburări de distribuție a aerului inspirat;
2. hipoventilația alveolară globală;
3. tulburări de difuziune a gazelor;
4. scurtcircuit veno-arterial.

1. Tulburări de distribuție a aerului inspirat:

- V/Q = 4 litri aer/min./5 litri sânge/min.= 0,8;
- apar în procese bronșice stenozante, emfizem pulmonar; numai o parte din cele 6.000.000 alveole este hipoventilată, altă parte fiind hiperventilată, cu inegalitatea raportului ventilație–perfuzie (V/Q normal < 0,8); crește timpul de amestec intrapulmonar (normal 180"), scade SaO_2, care însă se corectează la administrarea de O_2.

2. Tulburări prin hipoventilația alveolară globală: se caracterizează prin hipoventilația majorității alveolelor. Poate apare în boli pulmonare: astm bronșic, bronșiectazii, emfizem cronic obstructiv, pneumoconioze, tuberculoză, sau afecțiuni extrapulmonare (malformații ale cutiei toracice, poliomielită, miastenia gravis, obezitate severă).

3. Insuficiența respiratorie prin tulburări ale difuziunii gazelor este caracteristică pentru fibrozele pulmonare, pneumoconioze și accesul de astm bronșic. Normal, în repaus, difuzează 25-30ml O_2/mmHg, iar la efort 75ml O_2/mmHg. Tulburarea de difuziune se datorează: alterării morfologice a membranei alveolare, exsudat/transsudat alveolar, sindrom de bloc alveolo-capilar. Se mai poate datora timpului de contact micșorat dintre sânge și aerul alveolar, prin reducerea patului circulator: rezecții pulmonare, emfizem panacinar. Rezultă hipoxemie și hipocapnie.

4. Insuficiență respiratorie prin contaminarea venoasă a sângelui arterial este determinată de:

- șunt pulmonar dreapta-stânga;
- anevrism arterio-venos sau pneumonie, atelectazie, pneumotorax, infiltrate de altă natură: administrarea de O_2 nu corectează hipoxemia; $PaCO_2$ este normală.

Sindromul clinic din insuficiența respiratorie

Anamneza conferă informații privind boala ce a generat insuficiența respiratorie și factorii precipitanți: deprimante ale centrului respirator (benzodiazepine, barbiturice), infecții.

Examenul obiectiv evidențiază:

- sindromul neuropsihic determinat de hipoxie (creierul consumă 3ml O_2/100g/minut) și hipercapnie;

- hipoxia determină iritabilitate și insomnie, tulburări de vedere, dizartrie, anxietate, confuzie, delir, tulburări de personalitate, agresivitate, stare de euforie, stare de excitație, ulterior somnolență și comă;
- hipercapnia determină apatie, confuzie mentală, cefalee, mioclonii, flapping-tremor (tremurături ale mâinilor cu amplitudine redusă), diminuarea reflexelor osteotendinoase; coma devine posibilă la Pa $CO_2 \geq 80$ mmHg și este sigură la Pa $CO_2 \geq 120$ mmHg;
- tulburări respiratorii: utilizarea mușchilor respiratori accesorii, respirația paradoxală, tahipnee, imposibilitatea de a vorbi fluent. La ascultația toracelui se pot evidenția: raluri ronflante și sibilante, wheezing (în accesul de astm bronșic și BPOC), raluri crepitante și subcrepitante în edemul pulmonar acut, suflu pleuretic și tăcere respiratorie în pleureziile masive; suflu amforic și abolirea murmurului vezicular în pneumotorax;
- tulburări cardio-vasculare (necesar în O_2 10ml/100g miocard); hipercapnia, hipertensiunea pulmonară și hipoxemia determină inițial HTA sistolică, apoi scăderea TA, tahicardie, cianoză caldă a extremităților;
- alte semne: miozis, exoftalmie, hiperemie conjunctivală cu edem papilar la fundul de ochi, transpirații abundente, hipersalivație;
- semne renale: resorbție de $NaHCO_3$ și eliminare de Cl^-, H^+;
- eliminare de NaH_2PO_4, NH_4Cl.

Tablou paraclinic

Examenul hematologic evidențiază anemia sau poliglobulia reacțională. Hipoxemia cronică modifică leucograma. Se pot evidenția creșteri ale leucocitelor când se produce infectarea în pneumonii, BPOC, pleurezii, etc.

Electrocardiograma evidențiază hipertrofie ventriculară stângă dreaptă, tulburări de ritm și de conducere.

Examenul radiologic pulmonar arată elementele caracteristice pulmonare care au determinat insuficiența respiratorie, cu aspecte caracteristice în BPOC, fibroze bronho-pulmonare, bronșiectazii, pleurezii. Examenul bacteriologic al sputei evidențiază floră bacteriană banală, BK, fungi. Gazometria sanguină poate confirma diagnosticul de insuficiență respiratorie în prezența unei PaO_2 mai mici de 60 mmHg și $PaCO_2$ normală sau crescută peste 50 mmHg.

Evoluția insuficienței respiratorii cronice:

1. Insuficiența respiratorie latentă. Stadiul de compensare prin mecanisme adaptive: poliglobulie și hiperventilație alveolară, cu gazometrie normală în repaos; insuficiență respiratorie latentă la efort: ușoară la 100 W, medie 60 W, severă 40 W.
2. Stadiul de hipoxemie în repaus fără semne clinice de repaus, dar cu semne clinice la efort (pH ≥ 7,35, PaO_2 75-60 mmHg, PaO_2 92-95%).
3. Stadiul de insuficiență respiratorie manifestă, compensată prin menținerea la aceleași valori a PaO_2 și a $PaCO_2$ (pH ≥ 7,35, PaO_2 60-50 mmHg,

PaO_2 90-85%).

4. Stadiul de insuficienţă respiratorie decompensată, caracterizată prin: hipoxemie severă (PaO_2 < 45 mmHg), hipercapnie severă ($PaCO_2$ ≥ 70mmHg) şi acidoză respiratorie (pH < 7.35).

SINDROMUL DE DETRESĂ RESPIRATORIE

Este o insuficienţă respiratorie acută produsă de traumatisme majore, aspiraţia de conţinut gastric, infecţii sistemice şi caracterizat prin apariţia unor infiltrate (zone de atelectazie lobulară) diseminate în ambii plămâni, alterarea funcţiei surfactantului pulmonar şi hipoxemie progresivă severă.

Sindromul de detresă respiratorie acută a nou-născutului, caracterizat prin dispnee progresivă cu polipnee şi cianoză este generat de inhalarea de lichid amniotic, maladia membranelor hialine şi infecţiile bronhopulmonare.

Simptomatologia sindromului de detresă respiratorie este dominată de dispneea cu polipnee, cianoză, scăderea PaO_2 şi creşterea $PaCO_2$.

Starea generală este afectată, cu interesarea frecventă a stării de conştienţă.

La examenul aparatului respirator se constată tiraj intercostal bilateral, zone de submatitate alternând cu sonoritate normală, răspândite pe ambele arii pulmonare, raluri crepitante diseminate, respiraţie cu caracter suflant.

Criteriile de diagnostic pozitiv în sindromul de detresă respiratorie sunt:

- tahipnee > 25 respiraţii / minut;
- infiltrate pulmonare multilobulare (focare de condensare cu respiraţie suflantă şi raluri crepitante);
- aspect radiologic: edem interstiţial şi infiltrate bilaterale;
- PaO_2 < 75 mmHg cu PaO_2 / PAO_2 < 0,9;
- presiune blocată pulmonară < 18 mmHg;

Factori de risc:

- aspiraţia conţinutului gastric;
- inhalare de gaze toxice;
- persoane salvate după înec;
- sindroame septice;
- transfuzii multiple;
- arsuri întinse;
- fracturi ale oaselor lungi;
- pancreatită acută;
- traumatisme toracice;
- şoc anafilactic;
- după cardioversie şi chirurgie cardiacă.

Evoluţia este, în majoritatea cazurilor, nefavorabilă, cu 60% mortalitate. Supravieţuitorii prezintă în 40% din cazuri anomalii ale funcţiei pulmonare: disfuncţie ventilatorie obstructivă, scăderea capacităţii de difuziune şi insuficienţă respiratorie latentă.

"No man's opinions are better then his information"
Paul Gelly (1960)

Capitolul 4
SEMIOLOGIA APARATULUI CARDIOVASCULAR

Evaluarea cardiovasculară este reprezentată sugestiv prin regula celor 5 degete ("five fingers approach"): anamneză, examen fizic, electrocardiografie, ecografie, radiologie şi restul metodelor de explorare cardiovasculară.

4.1. FOAIA DE OBSERVAŢIE

4.1.1. DATELE DE ORDIN GENERAL

Vârsta

Incidenţa unor boli cardiovasculare este dependentă de vârstă.

1. Afecţiune cardiacă severă în primele zile sau primul an de viaţă: malformaţii cardiace congenitale cianogene sau necianogene (alarmează părinţii prin simptomatologie: cianoză, dispnee, sincope, zgomote cardiace anormale sesizate de mamă).

2. Şcolari, adolescenţi: cardiopatii reumatismale, miocardite virale, hipertensiune secundară. Frecvente ca valvulopatii, mai rar ca miocardiopatii, pericardite.

3. Tineri:

- hipertensiune secundară de cauză endocrină, mecanică (coarctaţie de aortă), sindrom hiperbetaadrenergic (persoane cu hipersimpaticotonie, tahicardie, creşterea TA, mai ales sistolice, transpiraţii palmare, tremurături);
- nevroză cardiacă - "inimă de soldat" - caracteristică situaţiilor de stress socioprofesional: palpitaţii, tahicardie, extrasistolie;
- trombangeită obliterantă (Büerger).

4. Adulţi:

- cardiopatia ischemică cronică dureroasă: angina pectorală de efort stabilă, angina instabilă, infarctul de miocard, forme nedureroase (tulburări de ritm, tulburări de conducere, insuficienţă cardiacă, moarte subită coronariană, ischemie silenţioasă);
- hipertensiune arterială esenţială, hipertensiune arterială secundară;
- la această vârstă se întâlnesc forme grave ale bolii Büerger (endarterita obliterantă), ce debută la limita dintre adolescenţă şi vârsta adultă.

5. Bătrâni:

- ateroscleroza sistemică cu complicaţiile ei ischemice, viscerale şi periferice;
- cord pulmonar cronic prin bronhopneumopatie cronică obstructivă, fibroze pulmonare, tromboembolism pulmonar recurent, obezitate, cifoscolioză;
- varice, insuficienţă circulatorie veno-limfatică, tromboze, embolii.

Sexul

Ateroscleroza coronariană:

- mai frecventă la bărbaţi în decada a 5-a de viaţă, mai rară la femei; există o oarecare tendinţă de egalizare în decada a 6-a de viaţă (femeile cu activitate ovariană sunt protejate prin estrogeni de ateroscleroza coronariană).

Hipertensiune arterială:

- esenţială: mai frecventă la femei, debută în jurul vârstei de 35 ani;
- secundară: de sarcină sau hipertensiunea instalată la menopauză.

La bărbaţi predomină:

- cordul pulmonar cronic;
- leziuni valvulare, predomină cele aortice: insuficienţă aortică, stenoză aortică;
- arteriopatie obliterantă a membrelor inferioare: Büerger şi aterosclerotică;
- poliarterita nodoasă.

La femei predomină:

- leziuni orificiale: stenoză mitrală, prolaps de valvulă mitrală;
- acroangiosindroame:
  - boala Raynaud;
  - acrocianoza;
  - eritermalgia;
- insuficienţă venolimfatică cronică.

Profesia

Există un risc crescut pentru bolile cardiovasculare legat de profesie.

Nevroza cardiacă: telefoniste, secretare, militari în termen, studenţi, tesătoare.

Hipertensiune arterială, arteriopatie obliterantă a membrelor inferioare; intoxicaţii cronice cu Pb (instalatori, tipografi, muncitori în industria de prelucrare a plumbului).

Cardiopatia ischemică: directori, medici, contabili, profesiuni sedentare cu stress şi supraalimentaţie.

Domiciliul

În regiunile montane există o incidenţă mai mare a reumatismului articular acut şi valvulopatiilor reumatismale. În zonele cu consum etanolic important şi aport de sare în alimentaţie (Delta Dunării) există morbiditate crescută prin hipertensiune arterială şi cardiomiopatie etanolică.

4.1.2. MOTIVELE INTERNĂRII

Simptomatologia cardiovasculară poate fi expresia:

a) unei suferinţe ischemice miocardice: durerea precordială;

b) tulburării activităţii contractile a inimii: dispneea;

c) tulburărilor de ritm cardiac: palpitaţiile.

Unele afecţiuni cardiovasculare congenitale şi dobândite pot evolua mult

timp asimptomatic; altele sunt asimptomatice în repaus şi la eforturi obişnuite, pentru a deveni simptomatice la eforturi importante sau în stări de solicitare hemodinamică, fiziologice sau patologice: sarcină, stări febrile etc.

Afecţiuni cardiovasculare asimptomatice:

a) malformaţii cardiace congenitale necianogene: asimptomatice mult timp în repaus şi la eforturi de intensitate medie;

b) hipertensiune arterială compensată, esenţială şi secundară, la tineri cu rezervă cardiacă considerabilă;

c) valvulopatii dobândite, mult timp compensate;

d) unele tulburări de ritm: ritm nodal, ritmul sinusului coronar, blocuri fasciculare, blocuri de ramură, ce constituie adesea o descoperire electrocardiografică;

e) majoritatea leziunilor de ateroscleroză coronariană evoluează mult timp asimptomatic, bolnavii fiind purtătorii unei cardiopatii ischemice silenţioase. Pe fondul suferinţei ischemice cronice silenţioase pot apare evenimente acute: un infarct miocardic acut, tulburări de ritm şi de conducere, insuficienţă cardiacă sau moarte subită coronariană.

Afecţiuni cardiovasculare simptomatice la efort:

a) angina pectorală de efort;

b) unele leziuni orificiale;

c) cardiomiopatia hipertrofică obstructivă;

d) cardiomiopatie dilatativă;

e) cardiomiopatie restrictivă.

Unele leziuni orificiale sunt bine tolerate la femei până la apariţia sarcinii, o condiţie solicitantă pentru organism, ce determină apariţia simptomelor. Simpla enunţare a unei suferinţe cardiace, a unui simptom, de exemplu durerea precordială, nu este suficientă: trebuie căutată cauza.

Durerea precordială apare în:

- ateroscleroza coronariană, ca angina pectorală de efort sau spontană;
- stenoza aortică (leziuni orificiale);
- aortită luetică;
- pericardită;
- anemia severă;
- stenoză pulmonară strânsă;
- tireotoxicoză (necesităţi crescute de oxigen la nivelul fibrei miocardice);
- boala hemoglobinei zgârcite (Hb Chesapeake captează O_2 cu afinitate crescută şi-l transferă dificil la ţesuturi);
- afecţiuni ale esofagului inferior;
- afecţiuni ale structurilor toracice;
- tulburări neurovegetative.

Semnele de insuficienţă cardiacă stângă, dreaptă şi globală pot fi

expresia unor afecţiuni diferite:

- decompensarea unor angiocardiopatii congenitale;
- decompensarea unor valvulopatii dobândite;
- pericardita constrictivă;
- cardiopatia ischemică;
- hipertensiunea arterială: cardiopatia hipertensivă asociată de regulă cardiopatiei ischemice;
- compromiterea performanţei contractile a miocardului în:

• miocardite şi cardiomiopatii:
• endocardite:
• infiltrarea miocardului în tezaurismoze: hemocromatoză, amiloidoză;
• afecţiuni endocrine:

a) hipotiroidie: cardiomegalie (cord în „minge de rugby");

b) hipertiroidie: cardiotireoză;

c) acromegalie: visceromegalia interesează şi cordul, afectându-i performanţa contractilă;

d) adenoame secretoare de parathormon ce determină hipercalcemie, cu rol toxic asupra miocardului;

• afectarea cordului în colagenoze: lupus eritematos sistemic, poliarterita nodoasă;
• miocardiopatii congestive: cauză necunoscută (dilatare importantă a cavităţii cardiace cu hipochinezie difuză miocardică şi scăderea marcată a performanţei contractile);
• tulburări diselectrolitice (scăderea Mg^{-2}, Se^{++}, K^{+}): insuficienţă cardiacă prin diselectrolitemie.

4.1.3. ISTORICUL BOLII

Reprezintă frecvent cheia de boltă pentru stabilirea diagnosticului.

Angina pectorală: condiţiile apariţiei durerilor, topografia, iradierea (zonă), dispariţia durerii. În condiţiile unei electrocardiograme (ECG) de repaus şi efort normale, este posibil ca singurul element util diagnosticului să rămână anamneza.

Sindromul de ischemie periferică cronică (anamneză concludentă): la parcurgerea unei distanţe în mers obişnuit sau rapid, apare o durere cu caracter de crampă în plantă, molet, musculatura cbapsei sau fesei (dependentă de sediul obstrucţiei arteriale), ce obligă la întreruperea mersului.

Durere precordială foarte intensă, de la debut agravată la cel mai mic efort, iradiată interscapular, cu ECG normală, este caracteristică anevrismului disecant în peretele aortei: afecţiune cu progostic foarte sumbru, ce impune intervenţia chirurgicală de urgenţă (corecţie prin înlocuirea porţiunii de aortă afectată).

Tulburările de ritm şi caracterul lor: la consult, ECG poate fi normală.

Anamneza poate evidenţia:

a) crize de palpitaţii instalate brusc, senzaţia de pulsaţie de la baza gâtului sau retrosternal, apărută şi dispărută brusc, criză poliurică la dispariţie sunt evocatoare pentru TPSV (tahicardie paroxistică supraventriculară);

b) palpitaţii nesistematizate: extrasistole;

c) ameţeli, senzaţii de pierdere a forţei, tulburări de vedere, ţiuituri în urechi, urmate de pierderea cunoştinţei, mişcări tonico-clonice asemănătoare epilepsiei sunt revelatoare pentru tulburări de conducere grave: blocuri atrioventriculare cu reducere sub 30/minut a ritmului ventricular;

d) pierderea cunoştinţei la efort indică stenoză aortică, cardiomiopatie hipertrofică obstructivă, stenoză pulmonară strânsă;

e) pierderea cunoştinţei sau ameţeli intense la trecerea din decubit în ortostatism:

- hipotensiune arterială ortostatică;
- mixom atrial.

4.1.4. ANTECEDENTELE PERSONALE

RAA poate genera:

- valvulopatii reumatismale;
- coronarite (rare);
- miocardite;
- pericardite exsudative ce evoluează către pericardita cronică fibroadezivă constrictivă calcifiantă şi insuficienţă cardiacă.

Boli infecţioase acute bacteriene:

- scarlatină, febră tifoidă, difterie pot determina miocardită, endocardită.

Miocardita difterică: afecţiune gravă, evoluează cu insuficienţă cardiacă globală; la copil: paralizia vălului palatin (refluarea lichidelor pe nas); aspectul caracteristic de „floare de margaretă neagră" a bacilului difteric în cultură.

Virozele, mai ales cu virusurile gripale A, B, Coxsaekie se pot complica cu miocardite.

Infecţia luetică în stadiul terţiar. Luesul interesează:

- aorta (endaortită luetică);
- coronarele (coronarită luetică);
- sistemul de conducere al inimii: fasciculul His, determinând blocuri de ramură sau fasciculare.

Infecţia tuberculoasă: afectarea seroasei pericardice generează pericardite acute uscate şi exsudative, urmate de instalarea sechelelor: simfiza pericardică cu pericardită cronică constrictivă (sindrom de restricţie cardiacă) şi insuficienţă cardiacă hipodiastolică.

Infecţiile de focar sunt importante pentru producerea unei endocardite, miocardite/coronarite şi agravarea unei afecţiuni cardiace preexistente.

Afecţiunile renale evoluează cu hipertensiune arterială, adeseori severă, sistolo-diastolică:

- glomerulonefrita difuză acută (GNDA);
- glomerulonefrita difuză subacută (GNDSA);
- glomerulonefrita cronică (GNC);
- rinichiul polichistic;
- afecțiuni ale vaselor renale: stenoză, anevrism de arteră renală, maladia fibrodisplazică a arterei renale;
- pielonefrita cronică.

Afecțiuni endocrine:

- tiroidiene: hipertiroidia și hipotiroidia determină afectarea cordului;
- afecțiunile corticosuprarenalei:
  - boala Cushing: hipertensiune arterială;
  - sindrom Conn: tumoră mică a corticosuprarenalei, hipersecreție de aldosteron, retenție hidrosalină, hipertensiune arterială;
- tumori ale medulosuprarenalei: feocromocitom (hipertensiune arterială malignă, cu evoluție rapidă);
- menopauză: hipertensiune arterială.

Boli metabolice și de nutriție: diabetul zaharat, obezitatea, hiperlipoproteinemiile, guta, hemocromatoza, ocronoza, hiperhomocisteinemia interesează cordul și vasele.

Ateroscleroza sistemică: ateroscleroză carotidiană, arteriopatie obliterantă a membrelor inferioare.

4.1.5. ANTECEDENTELE EREDOCOLATERALE

Afecțiuni cardiovasculare cu transmitere genetică:

- diselastoze: sindromul Marfan (anevrism de aortă ascendentă, insuficiență aortică, insuficiență mitrală);
- cardiomiopatia hipertrofică obstructivă, cardiomiopatia dilatativă.

Leziunile valvulare post reumatism articular acut apar mai frecvent în anumite familii, unde există o legătură între structura complexului major de histocompatibilitate al indivizilor și modalitatea de răspuns în reumatismul articular; există o asemănare a antigenelor de structură ale cordului cu unele antigene exogene aparținând streptococului.

Există o predispoziție ereditară pentru cardiopatia ischemică, hipertensiunea arterială esențială, cât și pentru arteriopatia obliterantă a membrelor inferioare.

4.1.6. CONDITII DE VIAȚĂ ȘI DE MUNCĂ

Obiceiurile alimentare nesănătoase: consumul excesiv de dulciuri, grăsimi, excesul de proteine animale favorizează îmbolnăvirile cardiovasculare.

Consum de:

- alcool (cardiomiopatie alcoolică);
- cafea (în exces și în asociere cu alcoolul): tulburări de ritm;
- tutun: ateroscleroză coronariană (majoritatea persoanelor cu infarct

miocardic acut la vârstă tânără: sub 40 ani, sunt fumători de peste 20 țigări/zi pe perioade depășind 10 ani).

Stress-ul psihic reprezintă, alături de suprapondere și sedentarism, un factor de risc pentru cardiopatia ischemică: directorii, medicii, contabilii înregistrează morbidități și mortalități crescute prin cardiopatie ischemică.

4.2. SIMPTOME FUNCȚIONALE ALE APARATULUI CARDIOVASCULAR

4.2.1. DISPNEEA

Dispneea la cardiaci prezintă particularități fiziopatologice și clinice.

Fiziopatologie

Dispneea apare datorită:

- hipoxiei celulare, percepută la nivelul chemoreceptorilor din pereții arteriali;
- variațiilor de presiune (hipertensiune arterială/hipotensiune arterială), percepute la nivelul plexurilor periaortice și glomusului carotidian;
- solicitărilor neuro-musculare.

Clinic

- Dispneea cardiacilor este inspiratorie-expiratorie. Cea mai frecventă cauză cardiovasculară este staza pulmonară, inițial interstițială, apoi alveolară; reduce considerabil complianța pulmonară, crește rezistența la flux în căile aeriene mici, prin edemul la nivelul peretelui bronșic, crescând travaliul respirator și necesarul de O_2.

Dispneea:

- prin stază:
- insuficiența ventriculară stângă;
- stenoza mitrală;
- în afara stazei pulmonare: stenoza arterei pulmonare.

Dispneea cardiacă (manifestări):

- dispneea de efort;
- dispneea de repaus: ortopnee;
- dispneea paroxistică.

4.2.1.1. DISPNEEA DE EFORT

Nivelul de solicitare fizică la care apare dispneea depinde de vârstă, sex, constituția somatică, condiții fizice anterioare (grad de antrenament), eforturi fizice și emoții. Importantă este condiția individului; dispneea la tânăr și copil diferă de a bătrânului, a normoponderalului diferă de a unei persoane supraponderale.

Atenție! Simulanții și istericii mimează dispneea în prezența anturajului. Spre deosebire de aceștia, mulți coronarieni maschează durerea și dispneea.

Dispneea se însoţeşte de:

- tuse uscată: frecventă la efort şi în cursul nopţii;
- tuse umedă: bolnavul expectorează o spută seroasă, spumoasă, ca albuşul de ou bătut. rozie în edemul pulmonar la efort;
- uneori accesele de tuse la efort determină apariţia de mici hemoptizii (vezi stenoza mitrală);
- modificări de culoare: cianoză evidentă la efort.

Clasa	Gradul NYHA	După Goldman
I	efort de excepţie	>7 METS: urcat 8 trepte cu 10kg. sau mers pe teren plat cu 25 kg.
II	efort obişnuit	5-7 METS: mers pe teren plat
III	efort mic	2-5 METS: mers încet, făcut patul, îmbrăcat
IV	repaus	<2 METS

Dispneea are caracter progresiv: iniţial la alergare sau la purtarea unor greutăţi, apoi la mers în pas rapid, sau mers în pas normal pe o pantă ascendentă, ulterior în repaus, culcat, fără suficiente perne la căpătâi.

4.2.1.2. DISPNEEA DE REPAUS

Dispneea de repaus: – dispneea paroxistică;
– ortopneea.

Dispneea paroxistică are 3 forme de manifestare:

- astm cardiac (stază interstiţială + spasm bronşic);
- edem pulmonar acut;
- respiraţie Cheyne – Stokes.

Mecanismele de producere sunt asemănătoare dar diferă după gravitate.

a) Astmul cardiac:

- crize de dispnee paroxistică de intensitate medie sau moderată ce durează până la 30 min., apar mai frecvent noaptea, trezesc bolnavul din somn, acesta fiind silit să adopte poziţia de ortopnee;
- dispnee inspiratorie şi expiratorie, cu creşterea frecvenţei respiratorii peste 20 respiraţii/minut;
- prin edemul preponderent al mucoasei bronhiilor mici, ascultaţia este asemănătoare cu a astmului bronşic, cu care se impune diagnosticul diferenţial;
- cedează frecvent spontan, după adoptarea atitudinii de ortopnee; rareori se mai poate repeta în aceeaşi noapte la intervale variabile; apariţia crizelor este condiţionată de efortul din timpul zilei, de încărcarea lichidiană şi sodată;
- examenul obiectiv:
  - raluri crepitante/subcrepitante (prin staza bronşică);
  - wheezing, uneori caracter expirator al dispneei şi sibilante;
  - tensiunea arterială crescută;

- ascultaţia cordului: tahicardie, zgomot de galop (diferă de criza de astm bronşic, unde cordul asistă "pasiv" la criză);
- puls alternant (pulsaţii de amplitudine inegală, ce se succed la intervale egale).

b) Edemul pulmonar acut cardiogen, hemodinamic:

- cea mai frecventă formă de edem pulmonar acut, caracteristică pentru insuficienţa ventriculară stângă şi stenoza mitrală;
- edem pulmonar acut spontan cu instalare în 30" sau 5-6';
- apare consecutiv efortului fizic la bolnavul cu insuficienţă cardiacă;
- acces de dispnee paroxistică, de severitate extremă, prin creşterea excesivă a presiunii capilare pulmonare, ce produce creşterea acumulării de lichid în interstiţiu şi transsudarea lui în alveole; bolnavul are senzaţia de moarte iminentă, sete de aer; este agitat, adoptă atitudinea de ortopnee cu polipnee, anxios, facies cianotic (cianoza extremităţilor, buze, nas, urechi), tiraj supraclavicular şi intercostal, transpiraţii profuze, caută aerul, respiră ca "peştele pe uscat";
- adeseori, în timpul dispneei, bolnavul tuşeşte şi expectorează o spută seroasă, aerată, rozie; uneori, sputa invadează cavitatea bucală şi refluează nazal: edemul pulmonar acut sever produs de stenoza mitrală, hipertensiune arterială, infarctul de miocard;
- la ascultaţia plămânului: ascensiunea ralurilor crepitante şi subcrepitante de la bază la vârf ("mareea care urcă");
- la ascultaţia cordului, semnele bolii de bază: uruitura diastolică din stenoza mitrală, suflurile din insuficienţa mitrală, valvulopatiile aortice, zgomotul de galop (insuficienţa ventriculară stângă);
- tensiunea arterială este frecvent crescută; excepţie face edemul pulmonar acut din infarctul miocardic acut cu şoc cardiogen, unde tensiunea arterială scade;
- trebuie acţionat imediat pentru stoparea edemului pulmonar acut; eventual, se aplică garouri la rădăcina membrelor, în aşa fel încât să nu se suprime circulaţia arterială, ci numai circulaţia venoasă, fiind o metodă mai bună decât sângerarea; se va administra: morfină i.v. 5-10 mg, 1 ib. 0,3-0,5 mg. de nitroglicerină sublingual, oxigenoterapie sau Heliox (O_2 30% şi He 70%), furosemid, digoxin şi miofilin intravenos.

c) Dispneea periodică Cheyne – Stokes:

- apare la bolnavii cu ateroscleroză cerebrală: alternarea perioadelor de hiperpnee, respiraţii progresiv crescânde în amplitudine şi frecvenţă, apoi scăderea în amplitudine şi frecvenţă, apnee şi reluarea ciclului;
- forme fruste, doar cu creşterea şi scăderea periodică a amplitudinii mişcărilor respiratorii;
- poate fi remarcată de anturaj, la bolnavi, în cursul somnului; se poziţionează bolnavul şezând la marginea patului, cu picioarele atârnând, pentru

a reduce întoarcerea venoasă;

- apare la bolnavii în vârstă, cu ateroscleroză cerebrală sau consecutiv administrării de droguri ce deprimă direct centrii respiratori: morfină, mialgin, come de etiologie diversă, tumori cerebrale, accidente vasculare cerebrale;
- explicația: scăderea sensibilității centrilor respiratori față de concentrația de CO_2, datorată ischemiei acestora.

d) Ortopneea

Dispnee permanentă, persistentă, ce impune bolnavului atitudinea caracteristică: în poziție șezândă, așezat în fotoliu, cu coatele sprijinite de pervazul ferestrei în ortostatism; bolnavii dorm în scaun și la încercarea de trecere în poziția de decubit dorsal dispneea reapare imediat, forțând bolnavul să adopte atitudinea de ortopnee. Gravitatea dispneei este apreciată după numărul de perne, până când bolnavul ajunge să doarmă în poziție șezândă în fotoliu.

Pe acest fond de ortopnee pot apare crize paroxistice de astm cardiac, edem pulmonar acut.

Bolnavul cu ortopnee are semne asociate:
- cianoză, hipersudorație;
- plămân de stază: de regulă se ascultă crepitante și subcrepitante la baze;
- uneori se evidențiază prezența unui transsudat la nivelul cavității pleurale;

Ortopneea apare în:
- insuficiența ventriculară stângă;
- insuficiență cardiacă globală cu insuficiență ventriculară stângă predominantă.

4.2.2. DUREREA

De origine:
- cardiacă;
- extracardiacă.

* ***Durerea precordială de origine cardiacă*** (în ordinea importanței și frecvenței în care se întâlnește în practică):
- suferințe coronariene;
- suferințe pericardice;
- boli aortice;
- cardiopatii difuze;
- cardiomiopatia hipertrofică obstructivă (CMHO);
- reacții funcționale neurologice (neurovegetative).

* ***Durerea precordială de origine extracardiacă:***
- celulitele regiunii precordiale (inflamații ale țesutului celular subcutanat);
- zona Zoster: interesarea nervilor intercostali precordiali;
- afecțiuni musculare: mioziță;
- nevralgii;
- afecțiuni ale coloanei vertebrale cervicale și dorsale superioare;

- afecțiuni ale articulației scapulohumerale stângi (periartrită scapulohumerala stângă);
- pneumonii, pleurezii stângi;
- boli ale esofagului inferior: esofagite;
- afecțiuni ale diafragmului;
- hernii hiatale;
- afecțiuni hepatice și biliare.

4.2.2.1. DUREREA PRECORDIALĂ DE ORIGINE CARDIACĂ

4.2.2.1.1. DUREREA ISCHEMICĂ

1. Durerea coronariană (generată de ischemia miocardică)

Cauze:
- ateroscleroza coronariană;
- spasmul coronarian pe artere coronare indemne sau afectate;
- consecutiv scăderii PaO_2:
  - atmosferă săracă în O_2;
  - cauze pulmonare;
  - boala Hb zgârcite (ofertă redusă de O_2 la nivel tisular);
  - scurtarea importantă a diastolei determină ischemie miocardică prin hipoperfuzie coronariană.

Durerea din angina pectorală, descrisă de Heberden în 1768:

a) durere cu sediu retrosternal, situată caracteristic în jumătatea inferioară a sternului, cu caracter de profunzime; sediul este rareori parasternal, dar tot în aria precordială;

b) frecvent are caracter de ghiară, constricție sau apăsare retrosternală;

c) intensitate variabilă, de la durere atroce, la jenă, disconfort; intensitatea maximă este atinsă lent;

d) iradierea nu e obligatorie; când există, este însă caracteristică: în umărul stâng, pe marginea internă a brațului și antebrațului până în ultimele două degete (inelar, auricular, „mână de violonist"); uneori iradiază de partea opusă sau în ambele membre superioare (simetric, în ambii umeri, coate, în pumni, „în brățară") sau la baza gâtului, în unghiul mandibulei, vertex, ceafă, spațiul interscapulovertebral, bolta palatină, conduct auditiv extern, epigastru și, excepțional, iradiere atipică în regiunea lombară; uneori sediul este atipic, interscapulovertebral stâng, umărul stâng, brațul stâng (deci în zona tipică de iradiere);

e) simptome de însoțire:
- senzația de constricție toracică;
- anxietate, senzația de moarte iminentă (lasă o amintire puternică în memoria bolnavului);
- determină atitudinea tipică de „spectator de vitrină";
- transpirații, eructații;

- dispnee (angor paradispneic);
- creştere posibilă a frecvenţei cardiace şi moderată a tensiunii arteriale:
  - tensiunea arterială;
  - foarte semnificativ este pulsul alternant: insuficienţă ventriculară stângă tranzitorie, prin ischemia unei părţi a miocardului contractil;
  - palparea apexului: dischinezie ventriculară, cu impuls periapical;
  - ascultaţia cordului:
    - dedublarea paradoxală a zgomotului II;
    - apar zgomotele III şi IV (galop proto şi telediastolic);
    - suflu sistolic produs prin disfuncţia ischemică de pilieri;

f) durata variază de la câteva secunde la câteva minute, rar peste 20 minute; o durere peste 20 minute semnifică infarct miocardic acut ce se instalează sau durerea coronariană dintr-o stare ce poate preceda infarctul miocardic sau moartea subită (angor atipic, angină instabilă);

g) condiţiile apariţiei durerii anginoase;

- la aceeaşi intensitate a efortului (ex. durere la mers, ce apare după 100 m. şi care se repetă curent, ceea ce determină bolnavul să se oprească chiar înainte de a ajunge la punctul critic);
- apare după ce efortul a început la un timp (nu înainte);
- mersul în aer rece, vânt, ceaţă, frig, la urcarea unei pante sau a treptelor unei scări: durere progresivă;
- după mese, în cursul actului sexual;
- creşte în intensitate în poziţie culcată;

h) cedează spontan, la întreruperea efortului, imersia mâinilor în apă caldă, masajul sinusului carotidian (testul Levine) sau la administrarea de nitroglicerină sublingual sau nitrit de amil (în inhalaţie), în maximum 3 minute; dacă nu cedează, nu este durere coronariană sau durerea anginoasă aparţine infarctului miocardic sau angorului instabil.

Paraclinic

- Modificările ECG: ECG în repaus poate fi normală în peste 30% din cazuri. În acces şi imediat după ECG este modificată: depresia ST (ischemie subendocardică) nespecifică. În spasmul coronarian apare supradenivelare ST şi creşterea amplitudinii undei R cu caracter tranzitor.
- ECG de efort: subdenivelare 1mm., 0,08-0,12", cu caracter orizontal sau descendent, în cursul efortului sau după efort; testul este neconcludent la femeile sub 40 de ani.
- Modificări ischemice în absenţa anginei: ischemia silenţioasă.
- Exerciţiu + captarea radionuclidului Thallium 201 creşte posibilitatea de evidenţiere a ischemiei de efort.
- Coronarografia selectivă poate evidenţia stenoze critice: scăderea cu cel puţin 50% a diametrului luminal pe una sau mai multe artere epicardice.

Trei excepţii pentru diagnosticul coronarografic:

1. Obstrucţie arterială severă în absenţa simptomelor.
2. Spasmul arterelor proximale, ce provoacă angina, devine evident coronarografic prin *testul la ergonovină*.
3. Angina tipică cu coronare normale, demonstrată cu ECG de efort şi test radionuclidic pozitiv este denumită sindromul X coronarian şi reflectă incapacitatea microcirculaţiei coronariene de a se adapta la efort.

i) caracteristici negative (White, 1972):

- durere cu caracter de înţepătură;
- durere ce se accentuează cu mişcările respiratorii;
- durere ce se accentuează la compresiunea regiunii precordiale;
- durere accentuată de rotaţia braţului;
- durere de durată scurtă (1-2 sec.);
- durere ce dispare la efort;
- durere peste 30 min. (sau există o tromboză coronariană: infarct miocardic acut;

j) alte semne de însoţire:

- palpitaţii, oftat, ameţeli, senzaţie de istovire: nu sunt caracteristice;

contractura pleoapelor: semn negativ;

- întrebarea cheie: aveţi disconfort retrosternal când mergeţi rapid pe vreme rece?

Durerea din infarctul miocardic acut:

- durere de intensitate deosebită, durată mai mare, uneori aceeaşi iradiere ca în angina pectorală, eventual cu sediul atipic, în zone de iradiere a durerii;
- durată peste 30 min., persistentă frecvent mai multe ore;
- instalată: - după efort;
  - frecvent în repaus;
- nitroglicerina nu ameliorează durerea; durerea este ameliorată numai de opiacee;
- simptome de însoţire: vărsături, sughiţ, meteorism, transpiraţii profuze, hipotensiune arterială;
- la examenul obiectiv: palid, cianotic, extremităţi reci; aceleaşi elemente ca în angina pectorală + semne de insuficienţă ventriculară stângă şi criteriile diagnostice ECG (unde Q de necroză, supradenivelarea segmentului ST şi unda T negativă în derivaţiile ce privesc infarctul) şi ecocardiografice (hipo sau akinezia zonei infarctate); enzimele (CPK, CPK-MB, mioglobină, troponine) cresc în ser în primele ore de la debutul infarctului;
- în câteva ore, la ascultaţia cordului, poate apare frecătura pericardică în infarctele transmurale sau subepicardice;
- infarctele miocardice inferioare cu durere epigastrică trebuie diferenţiate de pancreatite, ulcer perforat; infarctele miocardice inferioare se însoţesc frecvent de vărsătură şi semne de iritaţie frenică (sughiţ).

4.2.2.1.2. DUREREA PRECORDIALĂ DE ORIGINE NEISCHEMICĂ

Durerea din pericardită:

- durere pleuritică: cea mai comună;
- durere coronariană asemănătoare infarctului miocardic;
- durere apexiană (cea mai rar întâlnită), sincronă cu pulsaţiile cordului;
- durerea este inconstantă, variabilă în intensitate, de la jenă precordială până la durere lancinantă;
- durere cu caracter permanent, accentuată de mişcările respiratorii, de tuse, deglutiţie, sughiţ, căscat, mişcări de rotaţie ale trunchiului, hiperextensie;
- uneori durere tip nevralgie frenică, parasternal şi supraclavicular, cu sensibilitatea punctelor dureroase la palpare;
- poate iradia în gât, umărul şi braţul stâng;
- frecătura pericardică:
  - zgomot tranzitoriu, variabil ca intensitate, poate persista uneori săptămâni;
  - caracter superficial cu 3 componente: sistolică, protodiastolică, presistolică;
- ECG: ischemie subepicardică difuză cu supradenivelare a segmentului ST în toate derivaţiile, cu excepţia AVR şi V_1;
- enzime normale.

Durerea atrială - junghiul Vaquez

Apare la bolnavii cu afecţiuni mitrale, mai ales cu stenoză mitrală, prin distensia atriului stâng; durerea de intensitate medie este localizată în spaţiul interscapulovertebral stâng, este tenace, provocată sau accentuată de efort; se atenuează sau dispare în momentul instalării insuficienţei cardiace drepte (diminuă staza pulmonară, diminuă staza în atriul stâng).

Durerea de origine aortică

Aortita luetică, anevrismul aortic luetic (frecvent pe aorta ascendentă): determină durere anginoasă prin interesarea ostiumului coronarian.

Crizele anginoase de intensitate şi durată mai mare răspund mai greu la administrarea nitroglicerinei.

Anevrismul disecant (hematomul disecant al peretelui aortic):

- apare mai frecvent la bărbaţi între 40-70 ani;
- durere atroce, de la început de intensitate maximă, cu caracter de sfâşiere retrosternală, în interesarea aortei ascendente (asemănătoare anginei severe) ± stări de pierdere a conştiinţei; există diferenţe tensionale, de puls la nivelul membrelor; disecţia poate merge şi descendent: hemopericard şi tamponadă cardiacă; diagnosticul se stabileşte pe baza examenului radiografic (expansiunea conturului aortic), aortografie cu substanţă de contrast, ecografie

transesofagiană, computer tomografic cu substanţă de contrast, rezonanţă magnetică nucleară; frapează discordanţa tablou clinic - ECG normală.

Durerea din infarctul pulmonar

Durerea este prezentă la majoritatea bolnavilor cu tromboembolism pulmonar. Cel mai adesea este de natură pleuretică, generată de infarctele superficiale. Uneori durerea retrosternală simulează infarctul miocardic acut.

Dispneea însoţeşte durerea toracică la cei mai mulţi bolnavi cu tromboembolism pulmonar. Mai puţin frecvent asociate apar anxietatea, tusea, hemoptizia.

Caracteristici:

- se produce ca urmare a trombozei sau emboliei arterei pulmonare, ce apar în context emboligen: imobilizare în aparat gipsat, intervenţii chirurgicale, insuficienţe cardiace cronice, neoplazii;
- cel mai ades durere inconstantă; în infarctele superficiale este prezentă durerea asemănătoare junghiului din pneumonie;
- pot fi prezente semnele unui sindrom de condensare localizat de obicei la baza hemitoracelui drept, cu respiraţie suflantă şi raluri crepitante şi subcrepitante; tahicardie cu accentuarea zgomotului II în focarul pulmonarei;
- la 2 zile de la debut apare expectoraţia, cu sânge roşu închis, vişiniu;
- pe ECG apar elemente de suprasolicitare ventriculară dreaptă: aspect S_IQ_{III}, BRD.

Radiografia toracică: aport inconstant în diagnostic; într-un număr redus de cazuri apar semne de condensare, revărsat lichidian, atelectazie, distensia arterei pulmonare. Scintigrafia pulmonară şi angiografia cu substracţie digitală sunt cele mai utile metode pentru diagnostic.

4.2.2.2. DUREREA DIN SINDROMUL DE ISCHEMIE PERIFERICĂ CRONICĂ - CLAUDICAŢIA INTERMITENTĂ

Manifestările algice apar totdeauna în teritoriul muscular situat în aval faţă de sediul obstrucţiei arteriale:

- iliaca primitivă - durere în fesa respectivă;
- iliaca externă - durere în coapsă;
- femurală - durere în molet;
- tibiala posterioară - durere în plantă.

Durerea apare constant, la o anumită treaptă de efort şi cedează în repaus.

4.2.2.3. DUREREA VASCULARĂ ÎN SUFERINŢE VENOLIMFATICE CRONICE

Apare ca o senzaţie de greutate, parestezii, picioare neliniştite în jumătatea a doua a zilei; edem permanent sau după ortostatism, cu puls normal la pedioase şi tibială posterioară; varice, gambe groase, tulburări trofice, pigmentaţie ocră, sclerohipodermită, ulcer (dificultate în drenajul venolimfatic la nivelul membrelor inferioare).

4.2.3. PALPITAȚIILE

Date generale

Sindrom subiectiv, caracterizat prin perceperea activității cardiace, ca senzație de pulsație, zbatere, ce incomodează bolnavul și îi dă o senzație de teamă.

Palpitațiile exprimă:
- tulburări de frecvență cardiacă;
- aritmie;
- volum bătaie crescut;
- recepția, amplificarea cenestopată a bătăilor normale ale cordului: palpitații în absența aritmiei.

Important: ascultarea cordului imediat ± ECG sunt capabile să obiectiveze tulburarea de ritm sau absența acesteia.

Lehman a realizat gradarea severității simptomatologiei:
- clasa I: bolnav asimptomatic sau tulburări limitate la palpitații;
- clasa II: ameteli, dureri precordiale;
- clasa III: sincopă, alterarea stării psihice, sindrom de debit mic, accident vascular cerebral, edem pulmonar acut;
- clasa IV: oprire cardiacă (puls + respirație absente).

Detalii:
- apar la efort/repaus;
- apar în repaus, dar sunt amplificate de efort;
- resimțite ca bătăi: - rapide și regulate;
  - rapide și neregulate;
- survin sporadic;
- au simptome asociate: dureri precordiale, se însoțesc de senzație de lipsă de aer, ameteli, tulburări de vedere/auz;
- modalitatea lor de instalare/dispariție: progresivă sau bruscă;
- anumite manevre determină dispariția palpitațiilor: ingestia unui pahar cu apă rece, înghițirea unui bolus alimentar mai voluminos, atingerea peretelui posterior al faringelui cu o spatulă sau cu coada unei linguri, prin stimulare vagală, determină senzația de vomă plus oprirea palpitațiilor; compresiunea oculară sau pe sinusul carotidian au același efect.

Elemente de diagnostic diferențial

Palpitații nesistematizate asociate cu efortul și în repaus sunt frecvent cauzate de aritmii extrasistolice ce apar pe cord patologic. Dacă dispar la efort: distonie neurovegetativă.

Crize instalate brusc: bătăi rapide, regulate, terminate brusc prin criză, sudorală, poliurică, eventual oprite de bolnav prin manevre de stimulare vagală: TPSV (maladia Bouveret). Sunt bine suportate hemodinamic.

Tulburări de ritm instalate brusc, cu ameteli, tulburări de vedere,

imobilizare la pat: tahicardie paroxistică ventriculară însoțită de o deteriorare importantă hemodinamică.

Când crizele de palpitații apar ca:
- bătăi rapide, neregulate, asociate senzației de lipsă de aer, cu terminare bruscă: fibrilație atrială paroxistică sau flutter auricular paroxistic cu bloc variabil;
- bătăi rapide, regulate: flutter atrial paroxistic;
- alternanță de palpitații cu caracter de bătăi rapide și bătăi rare, însoțite de ameteli și tulburări de vedere: boala nodului sinusal;
- bătăi rare, puternice, ce devin din ce în ce mai rare, ameteli, tulburări de echilibru, tulburări de vedere: tulburări de conducere grave, cu manifestări intermitente: bloc sinoatrial, BAV gr. II sau III.

Consecințele hemodinamice ale aritmiei (frecvența >160 sau <40 pe cord anterior normal și >100 și <50 pentru cardiopatii organice) determină:
- scăderea debitului cardiac prin scăderea debitului sistolic sau debitului/minut;
- pierderea funcției atriale, semnificativă în tahicardii și stenoza mitrală;
- sincope sau presincope;
- insuficiența ventriculară stânga sau cardiacă globală;
- insuficiența coronariană: angor sau infarct miocardic;
- reducerea debitului cerebral: accidente vasculare cerebrale.

Aportul ECG este esențial în stabilirea tipului de aritmie.

4.2.4. ALTE SIMPTOME FUNCȚIONALE

Pierderi de cunoștință de scurtă durată:

- *lipotimia*: pierdere parțială a cunoștinței și de scurtă durată cu menținerea respirației, circulației; bolnavul percepe realitatea înconjurătoare dar nu reacționează;
- *sincopa*: pierdere a cunoștinței cu absența pulsului, a tensiunii arteriale, rărirea extremă a bătăilor cordului până la oprirea cordului, a respirației +/- manifestări neurologice.

O sincopă ce durează peste 3 min. determină moartea creierului. Între lipotimie și sincopă este o diferență de intensitate, mecanismul de producere fiind scăderea debitului cerebral.

1. Sincopa/lipotimia vasomotorie:
- apare la diverși stimuli: durere, emoție, în ortostatism sau pe scaun, dispare sau nu apare în decubitul dorsal;
- se constată: tahicardie, hipotensiune arterială, hipoventilație, manifestări vegetative asociate (greață, vărsături, transpirații profuze);
- cauza lipotimiei/sincopei: prăbușirea bruscă a rezistențelor periferice cu păstrarea debitului cardiac.

2. Sincopa sinocarotidiană:

Prin sensibilitatea crescută a sinusului carotidian, la o minimă presiune

pe sinus poate apare sincopă + midriază.

3. Sincopa/lipotimia prin scăderea debitului cardiac, fără oprirea inimii:

a) tamponada cardiacă: lichidul (hemopericard sau pericardită exsudativă) realizează compresiunea cavităților cordului; contracția cordului nu este eficientă hemodinamic, în prezența unui volum de umplere redus;

b) infarctul miocardic întins sau pe un cord anterior lezat, sau miocardita acută determină scăderea considerabilă a volumului bătaie și, în consecință, a debitului cardiac;

c) stenoza aortică strânsă: la cel mai mic efort apare sincopa prin scăderea debitului cerebral, în favoarea rigării periferiei;

d) stenoza pulmonară strânsă: sincopă de efort;

e) hipertensiunea arterială pulmonară primitivă: sincopă de efort;

f) tulburări de ritm cu frecvență mare determină scurtarea diastolei cu umplere ventriculară deficitară → scăderea DC → sincopă:

- TPSV cu frecvență ventriculară de 200/minut;
- Tahicardia ventriculară;
- Fibrilație atrială, flutter atrial cu alură ventriculară mare, peste 180/minut;

g) tulburări de conducere: sindromul Adams-Stokes ce apare în blocurile inimii: BAV III, BAV II și blocurile sinoatriale cu ritmuri ventriculare < 40/minut;

h) disociația electromecanică; consecințe:

- la 2-3 sec. de la oprirea cordului (a activității ventriculare) apar amețeala, paloarea;
- 7-8 sec.: sincopa (pierderea cunoștinței);
- 20 sec.: acces convulsiv cu mișcări tonico-clonice, foarte asemănătoare cu epilepsia (pulsul rar sau imperceptibil exclude diagnosticul de epilepsie);
- peste 3 min., moartea scoarței, decerebrare.

Amețeli

Prin tulburări circulatorii cerebrale din aritmii sau determinate de variații importante ale TA (hipotensiune arterială/hipertensiune arterială).

Insomnia

Simptom frecvent la bolnavii cu insuficiență ventriculară stângă și insuficiență cardiacă congestivă.

Cefaleea

Cefaleea: - occipitală, matinală, în hipertensiunea arterială;
- difuză, noaptea și dimineața la trezire, în cord pulmonar cronic, prin hipoxie și hipercapnie ce generează hipertensiune intracraniană.

Afazia

Apare datorită tulburărilor circulatorii generate de tulburări de ritm și de conducere, spasme arteriale în hipertensiunea arterială.

Tulburări vizuale:

- fosfene (puncte luminoase), miodezopsii (puncte negre, muște

zburătoare, funigei);

- vederea colorată: prin intoxicația cu diverse medicamente (ex. vederea în galben din intoxicația digitalică);
- hemeralopia: scăderea acuității vizuale vesperale ("orbul găinilor") în cardiomiopatia alcoolică;
- hemianopsia: orbirea pe jumătate de cadran (homonimă sau heteronimă);
- vedere cu scotom central;
- diplopie: vedere dublă; expresia unei suferințe vasculare în teritoriul carotidian;
- amauroză: pierderea parțială sau totală a vederii, cu caracter reversibil (ex. într-un puseu de hipertensiune arterială); diferențiat de cecitate: pierderea definitivă a vederii.

Tulburări auditive

Zgomote în urechi: - tranzitorii: acufene;
- permanente: tinnitus.

Vertijul

Ameţelile traduc tulburări circulatorii la nivelul centrilor pontini sau suferințe ale urechii interne.

Apare în deficite de irigare la nivelul trunchiului cerebral:

- hipertensiune arterială;
- scăderea brutală a debitului cardiac în ischemia miocardică severă, în tulburările de ritm sau de conducere.

Simptome respiratorii:

- atriul stâng dilatat și anevrismul de aortă pot determina compresiunea pe recurentul stâng producând răguşeală (sindrom Ortner) la bolnavii cu stenoză mitrală sau anevrism de aortă;
- bronșita de stază din insuficiența cardiacă: tuse cu expectorație seroasă;
- hemoptizii repetate caracteristice plămânului de stază, mai ales mitral, anevrismului de aortă perforat în bronhii/artera pulmonară, boala venooclusivă pulmonară.

Simptome digestive

1. Disfagia:

- datorată compresiunii esofagului în anevrismul de aortă descendentă;
- prin originea anormală a arterei subclaviculare stângi (a. lusoria): trece anterior de esofag și îl comprimă (situație rar întâlnită);
- prin dilatarea mare a atriului stâng ce comprimă esofagul în stenoza mitrală.

2. Sughițul apare prin excitarea frenicului în pericardită.

3. Cardiospasmul și durerea din esofagita de reflux.

Durerile din spasmul cardiei se proiectează în aceeași zonă cu durerea din angina pectorală, retrosternal, în jumătatea inferioară a sternului și precordial.

Durerea poate fi reprodusă prin testul perfuziei acide cu soluție de HCl (N 10) la nivel esofagian sau a unei sonde cu balonaș ce realizează distensia progresivă a esofagului în 1/3 inferioară. Există însă suferință intricată coronariană și esofagiană inferioară.

4. Greață, vărsături, dureri epigastrice în infarctul miocardic cu localizare inferioară.

5. Dureri abdominale:

- durere cu sediul mezogastric, ce apare postprandial, în ateroscleroza mezenterică;
- durere abdominală ce apare la efort fizic în ischemia mezenterică cronică;
- infarctul mezenteric produs de aterotromboză sau embolie determină durere violentă și tabloul clinic de abdomen acut;
- durere epigastrică în cordul pulmonar cronic: senzație de greutate în epigastru prin stază în lobul stâng hepatic;
- durere în hipocondrul drept în repaus sau efort în insuficiența cardiacă dreaptă sau globală.

6. Meteorismul:

- creșterea conținutului aeric în ansele intestinale în ateroscleroza mezenterică și infarctul miocardic acut.

7. Tulburări de tranzit.

Diaree: după medicație antiaritmică (chinidină) și tonicardiacă (digitală).

Simptome urinare

Poliurie în hipertensiunea arterială prin creșterea filtrării glomerulare sau la sfârșitul crizelor de TPSV.

Oligurie, cu inversarea raportului de eliminare zi/noapte, și nicturie în insuficiența cardiacă.

Simptome generale

1. Febră:

- endocardită bacteriană;
- sindrom de mare atriu stâng febril (tromboză atrială);
- cardita reumatismală;
- infarct miocardic sau pulmonar cu febră prin resorbția produșilor din zona de necroză;
- tromboflebite;
- anevrisme disecante.

2. Transpirații reci (infarctul miocardic acut, embolia pulmonară, șoc, colaps) sau calde (nevroze, TPSV).

3. Astenia:

- denotă scăderea debitului cardiac (insuficiență mitrală severă, stenoza mitrală, stenoza aortică și stenoza pulmonară);
- hipotensiune arterială;
- cardiomiopatii dilatative (congestive).

4.3. EXAMENUL OBIECTIV AL APARATULUI CARDIOVASCULAR

Pornește de la constatarea că între afecțiunile cardiovasculare și cele de organ sau sistem există o relație bisensuală.

A. Afecțiunile cardiovasculare în cadrul bolilor de sistem și organ

1. Distrofiile musculare progresive se pot însoți de afectare cardiacă tip cardiomiopatie dilatativă.

2. Bolile metabolice: hemocromatoza, boala Gaucher, boala Fabry determină tezaurismoze la nivelul miocardului, însoțite de prezența unor tulburări de dinamică ventriculară și insuficiență cardiacă, prin interesarea mixtă a funcției sistolice și diastolice a ventriculului stâng.

3. Unele anomalii cromozomiale ca sindromul Turner se însoțesc de afecțiuni congenitale cardiace: persistența canalului arterial, defect septal atrial, defect septal ventricular.

4. Bolile sistemului endocrin:

- hiperfuncția hipofizei la vârsta adultă (acromegalia) se asociază cu hipertensiune arterială, ateroscleroză coronariană accelerată, tulburări de conducere și cardiomiopatie;
- hipertiroidismul se caracterizează prin tahicardie sinusală, fibrilație auriculară, tulburări de conducere intraatriale, aspect de P croșetat și PR crescut, bloc de ramură dreaptă și scurtarea intervalului QT, anomalii de ST-T; debitul cardiac crește la 5-7 l/minut/m^2, funcția sistolică se menține normală, cu diminuarea rezistenței vasculare periferice; insuficiența cardiacă evoluează cu debit cardiac crescut;
- hipotiroidismul determină revărsat pericardic și boală coronariană aterosclerotică datorită hipercolesterolemiei, hipertrigliceridemiei și perturbării metabolismului acizilor grași liberi; electrocardiografic se constată brahicardie sinusală, prelungirea QT, diminuarea voltajului QRS și aplatizarea undelor T; mărirea de volum a cordului evidențiată clinic și ecografic se asociază cu prezența revărsatului lichidian;
- hiperfuncția corticosuprarenală se însoțește de hipertensiune arterială (boală Cushing, sindrom Cushing, hipercorticismul paraneoplazic);
- în sindromul Conn, generat de adenom suprarenalian secretor de aldosteron, hipertensiunea este asociată cu alcaloză metabolică și hipokaliemie ce determină slăbiciune musculară și pareze;
- în tumora medulosuprarenalei (feocromocitom) hipertensiunea arterială este severă, cu creșteri paroxistice la valori neobișnuite și cardiomiopatie hiperbetaadrenergică;
- insuficiența corticosuprarenală evoluează cu hipotensiune arterială cronică;
- insuficiența ovariană, ce apare odată cu climaxul, determină adeseori instalarea hipertensiunii arteriale și accelerarea procesului aterogen.

5. Malformaţii congenitale însoţite de alungirea intervalului QT-sistolă electrică, (sindroamele Romano-Ward, Jervell-Lange-Nielsen şi displazia ventriculului drept) ce determină aritmii severe şi moarte subită.

6. Colagenozele:

- lupusul eritematos diseminat determină afectarea endocardului (endocardita lupică), miocardului (miocardita lupică), pericardului (pericardita lupică) şi afectarea vasculară periferică (vasculită);
- poliartrita reumatoidă determină leziuni valvulare şi interesarea pericardică;
- polimiozitele, dermatomiozita se însoţesc de atingere cardiacă (cardiomiopatii).

B. Consecinţe organice şi sistemice ale bolilor cardiovasculare

1. Întârziere în dezvoltarea staturo-ponderală, când boala este instalată în copilărie: malformaţii congenitale cardiace cianogene (tetralogia şi pentalogia Fallot), stenoză aortică congenitală, stenoza pulmonară congenitală sau valvulopatii dobândite în perioada de creştere (stenoza mitrală, stenoza aortică).

2. Hipertensiunea arterială determină în cursul evoluţiei modificări la nivelul diverselor organe: creier, rinichi, cord, artere periferice.

3. Orice cardiopatie ce ajunge la insuficienţă cardiacă dreaptă sau globală atrage după sine suferinţa hepatică prin ficatul de stază, încărcare grasă, fibroză, ciroză cardiacă. Insuficienţa cardiacă stângă determină plămânul de stază: bronşite de stază, pneumopatii recurente, hidrotorax.

Suferinţa celorlalte organe apare consecutiv:

- sindromului de debit mic:
- sindromului de debit luxuriant;
- stazei în diverse organe:
- sindromului ischemic.

4.3.1. INSPECŢIA

4.3.1.1. TIPUL CONSTITUŢIONAL ŞI INSPECŢIA GENERALĂ

- Longilin, astenic, torace cifoscoliotic, pectus excavatus sau carinatus, membre efilate cu degete lungi în sindromul Marfan.
- Obezitate cu dispoziţie abdominală şi somatotip picnic: hipertensiune arterială, hiperlipidemie, diabet zaharat sau scăderea toleranţei la glucoză, hiperinsulinism (sindrom X metabolic).
- Obezitate marcată (gradul III): somnolenţă, apnee de somn, cianoză (sindrom Pickwick).
- Discrepanţă între dezvoltarea normală a regiunii superioare a corpului şi membrele inferioare gracile (coarctaţie de aortă). Jumătatea superioară a corpului este hiperirigată, cu regim presional crescut, iar cea inferioară este hipoirigată arterial datorită stenozei aortice la nivelul istmului.

- Pulsaţii exagerate (pulsul Corrigan): insuficienţa aortică, blocul atrio-ventricular total (BAV gr. III), persistenţa canalului arterial, fistulă arteriovenoasă, fereastră aorto-pulmonară, hipertiroidie. Tranzitoriu apare şi în consumul exagerat de cafea, tutun, oboseală (hipersfigmie).

4.3.1.2. ATITUDINEA

- Ortopnee: în insuficienţa ventriculară stângă, stenoza mitrală strânsă.
- Poziţia genu–pectorală; şezând, cu membrele inferioare în triplă flexie, cu capul pe genunchi, sau de rugăciune mahomedană (în genunchi, cu capul şi trunchiul mult aplecate anterior); se întâlnesc în pericardita exsudativă.
- Ghemuit (squatting) în angiocardiopatiile congenitale cianogene cu şunt dreapta-stânga (tetralogia şi pentalogia Fallot).
- Poziţia spectatorului de vitrină: adoptată intermitent în crizele de angină pectorală.
- Poziţia cu picioarele atârnând la marginea patului: sindromul de ischemie periferică cronică în stadiul III.
- Poziţia forţată de decubit dorsal: în hipotensiunea arterială ortostatică, sindromul Shy-Drager (hipotensiune, anhidroză şi impotenţă sexuală la bărbaţi), mixom atrial.
- Atitudine neliniştită: în infarctul miocardic acut, bolnavul căutând o poziţie pentru calmarea durerii.

4.3.1.3. FACIESUL

- Mitral: cianoză roşie-violacee la nivelul pomeţilor, vârfului nasului, bărbiei, restul feţei fiind palid. Alteori există numai la nivelul pomeţilor şi buzelor: "frumuseţea mitrală".
- Cianotic, edemaţiat: în insuficienţa cardiacă cronică, până la aspectul de cianoză majoră ("cardiacos nigros": insuficienţa cardiacă din sindromul Ayerza-Arrilaga-Escudero, cu hipertensiune pulmonară severă).
- Cianotic intens în malformaţiile congenitale cianogene: cu variaţii ale intensităţii cianozei după importanţa şuntului în momentul respectiv (creşte debitul şuntului, se accentuează cianoza; ameliorarea hemodinamică reduce cianoza).
- Shattuck: cianotic şi icteric (combinarea icterului cu cianoza): faciesul olive din afecţiunile tricuspidiene şi pericardita cronică constrictivă. La apăsarea pe tegumente dispare cianoza, prin evacuarea capilarelor de sângele cu hemoglobină redusă, dar persistă icterul.
- Palid: din insuficienţa aortică, şocul cardiogen, hipertensiune arterială malignă, sincopa vagală.
- Roşu, pletoric, cu angiectazii pe pomeţi; apare în hipertensiunea arterială roşie (Volhardt), în hipercorticism.
- Faciesul din endocrinopatii însoţite de interesare cardiovasculară: basedowian, mixedematos, cushingoid, addisonian, acromegal etc.

• Faciesul bronzat din hemocromatoză: apare în tezaurizarea fierului în diverse viscere (pulmon, cord, pancreas); este posibilă apariţia cardiomiopatiei dilatative sau restrictive.

• Faciesul de „elf" din stenoza aortică congenitală: nas ascuţit, acvilin, cu buze groase, urechi jos implantate, sprâncene groase.

• Faciesul de culoare „café au lait" apare în endocardita bacteriană.

• Faciesul fijat, obosit, cu nas înfundat prin necroza septului nazal (nas în „picior de marmită"), este caracteristic sindromului Takayashu (boala fără puls, sindromul crosei de aortă).

4.3.1.4. EXAMENUL OCHILOR

• Exoftalmia de diverse grade caracteristică hipertiroidiei.

• Xantelasma caracteristică în hiperlipidemii.

• Arcul senil corneean (gerontoxon) poate apare şi la tineri în ateroscleroza precoce.

• Inegalitatea pupilară (anizocorie) apare, ca şi semnul Argyll– Robertson, în lues (absenţa acomodării la lumină cu păstrarea acomodării la distanţă) şi în anevrismul de carotidă internă.

• Cardiopatia din difterie, ce generează insuficienţă cardiacă globală prin interesare miocardică difuză, se poate însoţi de semnul Adie (acomodare lentă la lumină, cu pierderea acomodării la distanţă).

• Sindromul Marfan: iridodonezis (tremurături ale irisului la mişcări de lateralitate ale capului, prin laxitatea membranei lui Brush şi luxaţia cristalinului).

• În insuficienţa aortică diametrul pupilar variază în funcţie de fazele activităţii cardiace: micşorare în sistolă şi mărire în diastolă (hippus).

4.3.1.5. INSPECŢIA REGIUNII CERVICALE

• Dezvoltarea anormală a glandei tiroide: suferinţa tiroidiană poate fi însoţită de cardiopatie.

• Pulsaţia exagerată a carotidelor: insuficienţă aortică, coarctaţie de aortă, persistenţa canalului arterial, bloc atrio-ventricular total.

• Absenţa pulsatilităţii în boala fără puls (sindromul Takayashu).

• Examenul jugularelor externe

În mod normal, în decubit dorsal, la o înclinare a trunchiului de 45 grade faţă de orizontală, jugularele nu depăşesc 1 cm. faţă de articulaţia sterno-claviculară. Creşterea presiunii venoase determină turgescenţa jugularelor, ele atingând progresiv marginea posterioară, apoi anterioară a muşchiului sterno-cleido- mastoidian, până la gonion. Presiunea venoasă crescută este aproximativ egală cu numărul de cm. de jugulară măsurată deasupra articulaţiei sternoclaviculare şi adăugată presiunii venoase normale de 12 cm. H_2O.

În pericardita constrictivă, jugularele sunt turgide până la marginea anterioară a sterno-cleido-mastoidianului sau la nivelul gonionului în poziţie

şezândă sau în ortostatism.

Tromboza de venă cavă superioară: turgescenţa nepulsatilă a jugularelor.

Tromboza unui trunchi venos brahiocefalic: modificarea unilaterală, cu jugulara turgidă şi nepulsatilă.

Invazia venei cave superioare de către tumori mediastinale, cancer bronhopulmonar (forma mediastinală): ambele jugulare sunt turgide în ortostatism.

În toate aceste cazuri, jugularele sunt turgide şi nepulsatile; ele pot avea pulsaţii slabe în caz de pericardită cronică constrictivă.

Jugularele sunt turgide şi cu pulsaţii ample în caz de leziuni tricuspidiene: insuficienţa tricuspidiană, cu puls jugular sincron cu pulsaţiile carotidei, stenoza tricuspidiană cu pulsaţie presistolică (telediastolică), determinată de contracţia atrială.

În aritmii există o disociere între pulsul jugular şi pulsul carotidian. În flutterul atrial cu bloc atrio-ventricular, jugularele bat cu ritmul atriilor (mai mult de 250 bătăi pe minut), iar pulsul carotidian este în ritmul ventriculilor (60-70-100 bătăi pe minut). Se face diagnosticul diferenţial cu tahicardia paroxistică ventriculară, unde pulsul carotidian este foarte rapid, iar pulsul jugular este mai lent.

Blocul atrio-ventricular de gradul trei (III) cu ritm atrial regulat: jugularele pulsează în ritm normal (70-90 pe minut), iar carotidele foarte lent, (30-40 pe minut). Din când în când pulsul jugular este mai puternic: sincronizarea contracţiei atriale cu cea ventriculare, ce determină apariţia undei a gigante pe jugulogramă.

Dilatarea importantă a venelor jugulare (semnul Küssmaul):

- în pericardita constrictivă (patognomonic);
- cord pulmonar cronic decompensat.

Creşterea volumului jugularelor în inspir: în BPOC.

4.3.1.6. EXAMENUL GENERAL AL BOLNAVULUI

• Cianoză de tip central, cu şunt intracardiac şi intrapulmonar (cianoza limbii care este un organ puternic arterializat) şi cianoză periferică, cu extremităţi cianotice şi limbă normal colorată.

• Anemia cu paloare accentuată (poate fi cauza unui sindrom hiperkinetic).

• Tegumente bronzate: hemocromatoză, boala Addison.

• Icterul: prin leziuni valvulare ale inimii drepte sau insuficienţă cardiacă congestivă.

• Pete brune, ca lentigouri pe tegumentele gâtului şi toracelui sunt corelate:

- în jurul vârstei de 6 ani cu stenoza aortică strânsă;
- la adulţi: cardiomiopatie hipertrofică obstructivă (CMHO).

• Peteşii la nivelul tegumentelor, mucoasei conjuctivale, şi mai ales la nivelul vălului palatin, în endocardita infecţioasă.

• Eritem marginat, noduli subcutanaţi: reumatismul articular acut.

• Xantoame: formaţiuni subcutanate, localizate de predilecţie la nivelul coatelor, tendonului lui Achile, feselor în hiperlipidemie, ateroscleroză sistemică.

• Telangiectazia hemoragică ereditară (boala Rendu-Osler-Weber): prezenţa la nivelul tegumentelor, mai ales periorificial (peribucal, perinazal) a unor formaţiuni telangiectazice ce pot interesa şi mucoasa bucală, nazală, dar şi plămânul, cordul, putând fi cauză de anevrisme arterio-venoase şi tulburări de conducere atrio-ventriculare sau intraventriculare.

• Extremităţi arahnodactilice cu hiperlaxitate ligamentară (flexia dorsală a indexului atinge faţa dorsală a antebraţului) şi medius foarte lung în sindromul Marfan asociat anevrismului de aortă şi insuficienţei mitrale.

• Statură mică şi cubitus valgus (recurbat) cu deviaţia medială a antebraţului, cu imposibilitatea extensiei, în sindromul Turner ce se poate asocia cu defect septal atrial, defect septal ventricular, persistenţa canalului arterial.

• Tulburări trofice la nivelul extremităţilor, cu cicatrici deprimate ale pulpei degetelor, cu aspect de "muşcătură de şobolan", în sindromul Raynaud, frecvent asociat cu hipertensiunea pulmonară primitivă. Contactul cu apa rece declanşează vasospasm dureros, caracterizat prin paloarea degetelor mâinii - faza sincopală („degete de mort"), apoi urmează cianoza - faza asfixică, după care apare faza hiperemică cu extremităţi roşii. Evoluţia către gangrenă cutanată a extremităţilor determină cicatrici retractile, asemănătoare celor produse de „muşcătura de şobolan".

• Hipocratismul digital:

- bilateral : angiocardiopatii congenitale cianogene (apare precoce în primul an de viaţă), cordul pulmonar cronic, endocardita bacteriană la trei săptămâni de evoluţie;

- unilateral : anevrismul de aortă, sindromul de defileu costoclavicular, coasta cervicală, anevrismul arterio-venos la nivelul membrelor (mai ales a antebraţului), persistenţa canalului arterial (membrul superior stâng şi membrele inferioare).

• Modificări ale extremităţilor:

- la pulpa degetelor se pot identifica mici formaţiuni moi, de culoare roşie, dureroase, reliefate, de 1-2 mm., denumite noduli Osler, ce apar în endocardite, fiind expresia vasculitei prin complexe imune circulante;

- subungheal, în endocardită, „hemoragii în aşchie", cu aceeaşi semnificaţie.

• Inspecţia abdomenului:

- distensie abdominală prin ascită în insuficienţa cardiacă cronică şi în pericardita constrictivă;

- semnul Harzer: pulsaţiile ventriculului drept în epigastru în cordul pulmonar cronic, stenoza mitrală;

- uneori bombarea bazei toracelui în hepatomegalia din insuficienţa cardiacă;

- pulsul hepatic din insuficienţa tricuspidiană: deplasare cranio-caudală a ficatului la fiecare sistolă;

- hiperpulsatilitatea etajului supraombilical în sindromul hiperkineziei aortei abdominale (eretism vascular).

• Circulaţia colaterală venoasă:

- obstacol pe vena cavă superioară în teritoriul venelor axilare şi subclaviculare (circulaţie colaterală la nivelul rădăcinii braţului şi porţiunii externe toracice superioare);

- hiperpulsatilitatea arterelor scapulare şi a arterelor intercostale superioare constituie semne ale circulaţiei colaterale arteriale din coarctaţia de aortă.

4.3.1.7. INSPECŢIA REGIUNII PRECORDIALE

• Bombări interesând mai ales hemitoracele stâng într-o cardiopatie congenitală sau valvulopatie instalată în copilărie.

• Bombarea regiunii precordiale, chiar expansiunea în bloc a regiunii precordiale, la fiecare sistolă, vizibilă la persoane tinere, cu perete toracic subţire, în prezenţa sindromului hiperkinetic, blocului atrio-ventricular de gradul III, cardiomiopatiei hipertrofice obstructive, insuficienţei aortice.

• Pulsaţii ample în regiunea precordială:

- la apex: în dilataţia ventriculului stâng din insuficienţa aortică severă;

- hipertensiune arterială sistolo-diastolică cu cardiopatie hipertensivă;

- persistenţa canalului arterial;

- pulsaţii ample în spaţiile II-III intercostal stâng parasternal, în dilatarea trunchiului arterei pulmonare, în hipertensiunea arterială pulmonară;

- pulsaţii ample în spaţiile II-III intercostal drept parasternal: anevrism de aortă ascendentă;

- pulsaţii ample în epigastru: hipertrofia de ventricul drept.

• Retracţia, înfundarea, regiunii precordiale în simfiza pericardică este accentuată în inspirul profund prin retragerea plastronului costal şi porţiunii inferioare a sternului (semnul Wenkebach); apare în pericardita constrictivă fibroadezivă şi în simfizele pleuro-pericardice.

• Şocul apexian

a) Normal:

- persoane normostenice: în spaţiul V intercostal stâng pe linia medioclaviculară;

- persoane longiline: în spaţiul V, înăuntrul liniei amintite;

- persoane obeze, cu diafragmul ascensionat: în spaţiul IV intercostal stâng, în afara liniei medioclaviculare.

b) Şocul apexian se modifică cu poziţia bolnavului:

- decubit lateral stâng: deplasarea cu 2 cm. în afară, pe linia orizontală;

- decubit lateral drept: deplasarea cu 1 cm. spre stern.

c) Deplasarea laterală a şocului spre:

- stânga: în fibrotorax stâng şi pleurezia dreaptă;

- dreapta: în fibrotorax drept, atelectazie dreaptă, pleurezie stângă.

d) Deplasarea în jos şi în afară, cu creşterea suprafeţei normale de percepţie (2/2 cm.), în hipertrofia ventriculară stângă.

e) Deplasarea orizontală în hipertrofia ventriculară dreaptă.

f) Retracţia periapexiană/apexiană apare în simfiza pericardică (semnul Broadbent) şi şocul apexian nu se deplasează cu poziţia bolnavului.

g) Şocul apexian nu este întotdeauna observabil (obezitate, sâni voluminoşi).

4.3.2. PALPAREA REGIUNII PRECORDIALE

Palparea completează informaţiile obţinute la inspecţie prin evidenţierea fenomenelor vibratorii de joasă frecvenţă, inaudibile, exclusiv palpabile.

Se palpează regiunea şocului apexian, apoi la nivelul proiecţiei celor patru orificii valvulare.

Modificări patologice percepute la palparea şocului apexian:

- absenţa şocului apexian: pericardita exsudativă cu lichid în cantitate mare;
- deplasarea şocului apexian din spaţiul V în spaţiul IV intercostal apare în obezitate, tumori voluminoase abdominale, ascită abundentă;
- deplasare în jos şi în afară: hipertrofie ventriculară stângă cu mărirea de volum a cordului;
- deplasarea în afară pe aceeaşi linie orizontală: hipertrofia ventriculară dreaptă;
- creşterea ariei de percepere a şocului apexian în insuficienţa aortică severă;
- în anevrismul ventricular situat aproape de vârful cordului (infarct miocardic anterior) aria şocului apexian creşte; la palparea cu atenţie se decelează o contracţie alternativă, pentru că regiunea anevrismului realizează o mişcare paradoxală: iniţial se contractă vârful cordului, ce determină expansiunea zonei anevrismale;
- diskinezia de ventricul stâng, caracteristică cardiopatiei ischemice, în care se percep două impulsuri: al doilea la o distanţă de 1-2 cm. de vârful cordului;
- diskinezia ventriculului stâng, caracteristică cardiomiopatiei obstructive, în care se percep 2 impulsuri succesive, corespunzătoare ejecţiei fracţionate de stenoza dinamică;
- în hipertrofia ventriculară stângă concentrică, stenoza aortică severă, cardiopatia ischemică, fibroza miocardică, şocul apexian este perceput frecvent dublu: un impuls presistolic, apoi impulsul sistolic propriu-zis;
- prolapsul de valvă mitrală, cardiomiopatia hipertrofică: pulsaţie dublă, cu două faze de contracţie în timpul sistolei;
- asceasiunea şocului apexian în spaţiul III intercostal stâng în prezenţa hepatosplenomegaliei, ascitei, meteorismului, paraliziei hemidiafragmului stâng:

- perceperea şocului apexian în regiunea parasternală dreaptă, la peste 2 cm. de stern, poate însemna dextrocardia sau situs inversus;
- şocul apexian palpat înăuntrul matităţii cardiace: semnul Gubler din pericardita exsudativă;
- palparea unei formaţiuni cardiace expansive în spaţiul VI-VII intercostal stâng înseamnă hipertrofia sau dilatarea ventriculului stâng;
- în insuficienţa mitrală se palpează expansiunea sistolică a atriului stâng în regiunea parasternală stângă;
- percepţia pulsaţiilor pe marginea dreaptă a sternului, în hipertrofia sau dilataţia atriului drept;
- pulsaţii în spaţiile II-III intercostal drept în anevrismul de aortă;
- pulsaţia în epigastru a ventriculului drept hipertrofiat: semnul Harzer în cordul pulmonar cronic, stenoza mitrală.

Modificări patologice evidenţiate la palparea zgomotelor cordului:

- palparea zgomotului I: stenoza mitrală, rar stenoza tricuspidă;

- palparea zgomotului II întărit în focarul aortei sau pulmonarei, prin hipertensiunea arterială în aceste teritorii;

- palparea vibranţei pericardice în protodiastolă generată de mobilizarea plăcilor calcare în pericardita constrictivă;

- ori de câte ori un suflu are vibraţii de joasă frecvenţă, dă senzaţie palpatorie; astfel:

• în stenozele orificiale (stenoză aortică/stenoză pulmonară) se palpează în spaţiul II intercostal drept/stâng un freamăt sistolic;

• în insuficienţa mitrală severă, cu regurgitaţie mare, se palpează un freamăt sistolic apexian;.

• în defectul septal ventricular se palpează un freamăt sistolic în spaţiile III-IV intercostale stângi;

• în anevrismul de arteră pulmonară şi aortă, palparea trilului în focarele pulmonar şi aortic;

• palparea fremătului sistolic sau continuu, sistolodiastolic, din persistenţa canalului arterial, în spaţiul IV intercostal stâng parasternal;

- la vârf şi parasternal stâng se poate palpa frecătura pericardică, mai ales în perioada resorbţiei lichidului, când frecătura abundă în vibraţii de joasă frecvenţă;

- ritmul de galop, un ritm în 3 timpi, pentru ventriculul stâng se palpează la apex, în decubit lateral stâng; pentru ventriculul drept se palpează în epigastru sau parasternal stâng.

4.3.3. REFLUXUL HEPATO-JUGULAR

Palparea marginii inferioare a ficatului şi obţinerea refluxului hepatojugular: exercitarea unei compresiuni progresive, timp de minimum 20", asupra ficatului de stază determină o mobilizare a sângelui prin venele

suprahepatice, în vena cavă inferioară, la atriul drept. Deoarece ventriculul drept este insuficient, suprasarcina volumică creată atriului drept împiedică scurgerea normală a sângelui din sistemul venei cave superioare, determinând dilatarea venei jugulare externe. Refluxul hepatojugular se cercetează pe bolnavul în decubit dorsal, cu capul sprijinit pe pernă şi rotaţie de partea stângă, pentru a se evidenţia mai bine vena jugulară externă dreaptă.

Refluxul hepatojugular sugerează insuficienţă ventriculară dreaptă.

Răspunsuri fals pozitive şi în absenţa insuficienţei cardiace apar în:

- emfizem pulmonar obstructiv;
- obstrucţia incompletă a venei cave superioare;
- hipervolemie;
- cardiopatii restrictive;
- embolia pulmonară;
- tonus simpatic crescut.

4.3.4. PERCUŢIA CORDULUI

Metoda utilizată: rezultatele se obţin numai de către un examinator experimentat şi în absenţa unor impedimente ca emfizem pulmonar, fibroză pulmonară, pahipleurită, obezitate.

Tehnica metodei:

- precizarea vârfului cordului prin palpare;
- percuţie forte din regiunea subclaviculară dreaptă până în spaţiul V intercostal drept, cu detectarea limitei superioare a matităţii hepatice;
- se uneşte limita inferioară a ficatului, evidenţiată prin palparea sau percuţia abdomenului, cu vârful inimii (şocul apexian) şi astfel se determină limita inferioară a matităţii cardio-hepatice;
- apoi, percuţia de intensitate redusă decelează marginea dreaptă a cordului, percutând în fiecare spaţiu intercostal, de la linia mediocliculară, către marginea dreaptă a sternului;
- ulterior, prin percuţie cu mediusul stâng plasat perpendicular pe zona de percutat, se decelează limita superioară a matităţii cardiace;
- apoi, din axila stângă se merge progresiv, utilizând percuţia, de la sonoritatea pulmonară spre submatitate şi apoi spre matitate, spaţiu intercostal cu spaţiu intercostal, conturând marginea stângă a cordului; se obţine astfel matitatea relativă a cordului;
- percuţia forte înăuntrul limitelor anterior stabilite, dă o matitate absolută, cu o suprafaţă mai redusă.

Normal, unghiul cardio-hepatic este ascuţit sau drept; când există lichid în sacul pericardic, acesta devine obtuz: semnul Rotsch.

Matitatea cardiacă are patru diametre:

- ***diametrul longitudinal:*** spaţiul III intercostal drept parasternal până la vârful cordului (3 cm. la individul normal; creşterea lui peste 13,5 cm. semnifică dilatarea ventriculului stâng;

- ***diametrul transversal*** provenit din sumaţia perpendicularelor pe linia mediosternală duse din punctele extreme ale cordului drept şi stâng, are valoarea normală de 11 cm. Creşterea diametrului transversal se constată în mărirea cordului drept şi mărirea globală a cordului;
- ***diametrul lobului stâng sau cardiohepatic***, normal 6,5 cm., reprezintă perpendiculara coborâtă din unghiul cardio-hepatic pe marginea inferioară a ficatului; creşte în decompensarea ventriculară dreaptă;
- ***diametrul mediohepatic*** reprezintă diametrul hepatic pe linia mediocliculară, normal 11 cm., creşte în insuficienţa cardiacă dreaptă şi globală.

Mărirea matităţii cardiace spre stânga, cu coborârea şocului apexian este caracteristică afecţiunilor ce hipertrofiază şi dilată cordul stâng: afecţiuni aortice, insuficienţa mitrală, hipertensiunea arterială.

Creşterea matităţii spre stânga, fără deplasarea în jos a şocului apexian este caracteristică pentru hipertrofia cordului drept.

Creşterile globale ale matităţii cardiace se constată în pericarditele exsudative şi în insuficienţa cardiacă globală.

Anevrismul de aortă şi tumorile mediastinale modifică conturul superior al matităţii cardiace. Diminuarea până la dispariţie a matităţii cardiace se constată în emfizemul pulmonar şi pneumopericard.

Percuţia toracică este importantă, de asemeni, în insuficienţa cardiacă deoarece poate evidenţia o submatitate la baza hemitoracelui stâng, subscapular, în pericardita exsudativă sau hidrotoraxul uni sau bilateral în insuficienţa cardiacă.

4.3.5. ASCULTAŢIA CORDULUI

4.3.5.1. IMPORTANŢA METODEI – TEHNICĂ

Este metoda cea mai importantă de investigare clinică obiectivă a aparatului cardiovascular:

- surprinde modificarea ritmului cardiac (frecvenţa cardiacă, succesiunea zgomotelor);
- permite, de cele mai multe ori, un bun diagnostic al valvulopatiilor;
- decelează afecţiunile pericardice, miocardice sau vasculare.

Tehnica de ascultaţie implică:

- o cameră adecvată de ascultaţie, cu un fond sonor atenuat;
- un stetoscop bun cu 2 pâlnii, una prevăzută cu membrană, alta liberă, cu volum suficient, conducte cu diametru suficient de larg, cu lungimea sub 45 cm;
- poziţia adecvată a examinatorului: relaxată, comodă, la marginea patului bolnavului (altfel se modifică poziţia olivelor în urechi);
- ascultaţia se poate realiza direct, aplicând urechea pe toracele bolnavului, sau indirect, cu ajutorul stetoscopului;
- membrana stetoscopului, ca şi apăsarea pe torace a capsulei fără membrană, realizează un filtru ce elimină frecvenţele joase; apăsarea uşoară a

capsulei, fără membrană; permite ascultarea frecvențelor joase;

- ascultația bolnavului se face în diferite poziții:
  - decubit dorsal;
  - decubit lateral stâng;
  - poziție șezândă, cu trunchiul ușor aplecat anterior;
  - ortostatism;
- cordul stâng se ascultă în apnee postexpiratorie, cordul drept în apnee postinspiratorie;
- se poate asculta după un efort fizic izometric (strângerea pumnilor), izotonic (genoflexiuni); ascultarea inimii după efort, în decubit lateral stâng, permite evidențierea semnelor caracteristice stenozei mitrale;
- ascultarea valvelor aortice și pulmonare se face și în ortostatism sau în poziție șezândă, cu trunchiul ușor aplecat în față;
- în insuficiența aortică bolnavul se ascultă în poziție șezândă, cu mâinile ridicate deasupra capului, pentru a accentua regurgitarea diastolică a sângelui din vase spre cord.

Focare de ascultație:

- mitral, tricuspidian, aortic, pulmonar;
- proiecția toracică nu corespunde exact decât pentru valvele tricuspidă și pulmonară.

S-au emis diverse teorii asupra originii zgomotelor cordului; fonocardiograma endocavitară a adus informații utile; componenta majoră a Z1 este generată de vibrația ce succede închiderii valvulare.

La formarea zgomotelor participă trei elemente: valvular, muscular, accelerarea sau decelerarea bruscă a fluxului în diverse cavități ale cordului.

Zgomotele cordului au o serie de caracteristici: intensitatea, tonalitatea și timbrul:

- intensitatea depinde de amplitudinea vibrațiilor;
- tonalitatea depinde de frecvență (joasă: uruitura diastolică, zgomotul 3 și zgomotul 4); tonalitate înaltă au clicurile, suflurile diastolice din insuficiența aortică și pulmonară;
- timbrul traduce prezența armonicelor complementare.

Modificarea zgomotelor cordului:

- intensitatea crescută sau scăzută;
- tonalitatea înaltă sau joasă;
- timbru: în hipertensiunea arterială sistemică și în hipertensiunea pulmonară se poate percepe la aortă, și respectiv la pulmonară, un zgomot II cu caracter particular, cu timbru metalic, denumit clangor;
- dedublarea zgomotului 1 și a zgomotului 2;
- prezența de zgomote asociate: clicuri, clacmente, sufluri, frecătura pericardică.

Zgomotul 1 (Z1):

- zgomot intens, de tonalitate joasă, prelungit (0,10-0,14 sec.), cu un

început și un sfârșit mai puțin net, intensitatea maximă în focarele mitralei și tricuspidei;

- la geneza Z1 participă componenta musculară: contracția ventriculară (mai ales a ventriculului stâng, cu o masă musculară superioară celui drept), închiderea valvelor mitrale și tricuspide, distensia marilor vase;
- aspect fonocardiografic:
  - grupul inițial: segmentul inițial, cu durată de 0,02-0,06 sec., de amplitudine mică și frecvență joasă; faza de mulare, care corespunde contracției ventriculare, de trecere a ventriculului de la forma alungită, elipsoidă, într-un sferoid mulat pe conținut, dar cu valvele sigmoide închise;
  - segmentul principal: durată de 0,06-0,08 sec., cu 2 componente: închiderea mitralei, apoi închiderea tricuspidei; intensitate mare, tonalitate joasă; porțiunea perceptibilă pentru urechea umană;
  - segmentul terminal (postsegmentul): de amplitudine mică, frecvență joasă, tonalitate joasă; exprimă turbulența în porțiunea inițială a marilor vase și vibrațiile la deschiderea valvelor aortice și pulmonare; durata variabilă (0,02-0,04 sec).

Zgomotul 2 (Z2):

- este format aproape exclusiv dintr-un grup vibratoriu amplu, generat de închiderea sigmoidelor aortice și pulmonare, cu durată de 0,05-0,09 sec.;
- între Z1-Z2 este mica pauză (mica tăcere), corespunzător sistolei mecanice, iar între Z2-Z1 este marea tăcere (diastola).

Zgomotul 3 (Z3):

- corespunde umplerii ventriculare rapide, fiind generat de vibrarea peretelui ventricular aflat în stare de relaxare; zgomot de tonalitate redusă, se percepe la 0,12-0,16 sec. după Z2; dă senzație palpatorie.

Zgomotul 4 (Z4):

- fiziologic în copilărie;
- zgomot de origine atrială: coincide cu contracția atriului și cu vibrarea peretelui ventricular sub acțiunea undei atriale; este situat la 0,12 sec. înaintea Z1, corespunde la 0,06-0,12 sec. după începutul undei P pe ECG.

4.3.5.2. MODIFICAREA ZGOMOTELOR CORDULUI

4.3.5.2.1. MODIFICAREA INTENSITĂȚII ZGOMOTELOR CARDIACE

Accentuarea zgomotelor cardiace

Ambele zgomote:

- copii, tineri (torace subțire, plat);
- stări emotive;
- induratia țesutului pulmonar pericardiac, cu amplificarea zgomotelor cordului: retracția prin fibroză pulmonară.

Zgomotul 1:

- tineri, mai ales cu perete toracic subțire, plat;
- stenoza mitrală: clacmentul de închidere a mitralei, prezent când există

o mobilitate a valvei indurate;

- sindromul hiperkinetic;
- tahicardie paroxistică supraventriculară;
- situații cu PR scurt (mai mic de 0,12 sec.);
- aritmia extrasistolică; umplere ventriculară insuficientă;
- ritm nodal mediu: contracția sincronă atrială și ventriculară, cu tensionarea valvelor mitrală și tricuspidă;
- blocul atrio-ventricular de gradul III (întărire intermitentă a zgomotului I): zgomotul de tun, prin coincidența sistolei atriale și ventriculare;
- hipertrofia ventriculară stângă.

Zgomotul II:

- componenta aortică (A2) în hipertensiunea arterială, ateromatoza aortică, aortita luetică;
- componenta pulmonară (P2): toate stările cu hipertensiune arterială pulmonară de debit, mai ales stenoza mitrală, defectul septal atrial, defectul septal ventricular și la persoanele cu pectus excavatus, situație ce apropie conul arterei pulmonare de peretele toracic.

Diminuarea zgomotelor cardiace

Ambele zgomote:

- emfizem pulmonar, adipozitate, pericardită lichidiană, miocardită, miocardiopatii, insuficiență cardiacă, insuficiență mitrală (umplerea ventriculară foarte bună prin debit mare diastolic aduce valva mitrală în poziție înaltă, apropiată celei de închidere).

Zgomotul I (Z1):

- cardita reumatismală: prin edemul inflamator valvular se realizează o atenuare a zgomotului de închidere a valvulelor atrioventriculare;
- insuficiența mitrală, blocul atrio-ventricular de gradul I: în momentul producerii zgomotului I, valvele au o poziție înaltă, realizată printr-o umplere ventriculară în exces.

Zgomotul 2 (Z2):

- stenoza orificială aortică și pulmonară;
- insuficiența aortică reumatismală, endocarditică, cu distrugere valvulară importantă.

4.3.5.2.2. MODIFICAREA RITMULUI ZGOMOTELOR CARDIACE

Ritm în trei sau patru timpi

Prezența Z3:

- perceput în proporție de 80 % la persoane între 7-13 ani, la 65 % din persoanele peste 30 ani;
- diastolic, la 0,16 sec. (0,10-0,20 sec.) după Z2, componenta aortică;
- intensitatea mică, tonalitatea joasă (70-90 Hz.), perceput endoapexian, în decubit lateral stâng, după efort;

Prezența Z4:

- considerat fiziologic în copilărie;
- presistolic, la 0,06-0,12 sec. după începutul undei P pe ECG;
- corespunde contracției atriale, ce determină vibrația peretelui ventricular;

Dedublarea zgomotelor cordului (fiziologică și patologică)

Dedublarea zgomotului I (Z1):

- fiziologică: fără semnificație;
- patologică: blocul de ramură dreaptă și extrasistola ventriculară stângă; se păstrează succesiunea fiziologică, fiind întârziată componenta tricuspidiană;
- dedublarea paradoxală: blocul de ramură stângă și extrasistola ventriculară dreaptă (închiderea tricuspidei precede închiderea mitralei).

Dedublarea Z2:

- fiziologică: frecventă la copii, tineri, se ascultă bine în focarul pulmonarei, cu reducerea dedublării în expir și creșterea în inspirul profund. În inspir crește aportul de sânge în cavitățile drepte, cu întârzierea închiderii pulmonarei. În expir se întârzie închiderea aortei (expirul favorizează aportul de sânge din plămâni la cavitățile stângi și întârzierea închiderii aortice prin alungirea ejecției ventriculului stâng);
- patologică: accentuarea dedublării fiziologice (bloc de ramură dreaptă, stenoză pulmonară, defect septal atrial: dedublare fixă, defect septal ventricular, insuficiența mitrală);
- paradoxală (închiderea pulmonarei urmată de închiderea aortei) în blocul de ramură stângă, stenoză aortică strânsă, persistența canalului arterial, hipertensiune arterială sistemică predominant diastolică.

4.3.5.2.3. ZGOMOTE CARDIACE SUPRAADĂUGATE (CLACMENTE, CLICURI, SUFLURI, GALOP, FRECĂTURA PERICARDICĂ)

Clacmente și clicuri

Sunt zgomote seci, cu frecvență înaltă (mai mult de 600 Hz.), durată de 0,02-0,04 sec., comparabile cu un pocnet; pot să apară în sistolă și diastolă.

Clacmente sistolice:

- apar la debutul ejecției ventriculare prin distensia bruscă și punerea în vibrație a sigmoidelor aortei și pulmonarei, sau a peretelui arterial aortic și pulmonar; caracterizează hipertensiunea arterială din teritoriul pulmonar sau sistemic;
- clacmentul protosistolic pulmonar perceptibil în spațiile II-III ic. stâng parasternal, scade până la dispariție în inspir, apare în stenoza valvulară pulmonară, dilatația arterei pulmonare, hipertensiunea pulmonară;
- clacmentul protosistolic aortic audibil în spațiul II i.c. parasternal drept și spațiul III i.c. stâng parasternal în stenoza aortică valvulară, în insuficiența aortică prin debit crescut, hipertensiune arterială sistemică sau anevrismul aortei;
- prezența clacmentelor certifică sediul valvular al stenozei și absența

calcificărilor:

- clacmentul mezosistolic: în insuficiențe aortice severe (tensiunea arterială diastolică mai mică de 50 mmHg) apare concomitent cu primul vârf al pulsului bisferian pe carotidogramă, prin vibrația pereților aortei în prima fază a ejecției.

- clacmentul mezotelesistolic: zgomot cu frecvență înaltă, sincron cu incizura mezosistolică a pulsului carotidian; frecvent urmat de suflu telesistolic; este caracteristic prolapsului de valvulă mitrală; variabil ca intensitate și localizare cu poziția bolnavului; în ortostatism, clacmentul se apropie de Z1, în decubit dorsal și lateral stâng, se apropie de Z2 (a se diferenția de dedublarea Z1 și Z2).

Clacmente diastolice:

- zgomote de intensitate mare, cu frecvență înaltă, dau senzația că se produc sub ureche;

- clacmentul protodiastolic din pericardita constrictivă: apare la 0,08-0,12 sec. după Z2 (componenta aortică) datorită mobilizării plăcilor fibrocalcare la începutul diastolei; trebuie diferențiat de clacmentul de deschidere a mitralei din stenoza mitrală;

- clacmentul de deschidere a mitralei (CDM) este un zgomot scurt, de intensitate mare, tonalitate ridicată, timbru sec, pocnit, separat de Z II printr-un interval liber de 0,06-0,11 sec.; apare în stenoza mitrală cu valve relativ suple și arată mobilitatea valvei; poate apare și prin creșterea gradientului atrio-ventricular în: defectul septal ventricular, persistența canalului arterial cu debit mare, insuficiența mitrală cu regurgitație importantă, mixomul de atriu stâng, tromb de atriu stâng, vegetații endocardice importante în atriul stâng;

- clacmentul de deschidere a tricuspidei (CDT) se percepe la 0,04-0,09 sec. după Z2, corespunde vârfului undei v de pe jugulogramă; caracterizează stenoza organică a tricuspidei, uneori asociată cu stenoza mitrală, sau stenoza tricuspidiană funcțională, expresia unui debit crescut prin valva trieuspidă în defectul septal atrial și insuficiența tricuspidiană severă.

Zgomotul de galop

Constituie zgomote audibile exclusiv în diastolă (nu există galop sistolic):

- galop protodiastolic ventricular: în faza de umplere ventriculară rapidă;
- galop presistolic atrial: în faza de umplere activă;
- galop quadruplu: galop atrial și ventricular;
- galop de sumație: prin scurtarea diastolei, cele două tipuri de galop se suprapun, în situații cu ritm cardiac crescut;
- ascultație: - la apex pentru ventriculul stâng;
  - xifoidian pentru ventriculul drept;
- dau senzație tactilă.

În general, prezența galopului semnifică insuficiența ventriculară stângă, dreaptă sau globală. Termenul de galop se potrivește cu galopul atrial deoarece

seamănă cu zgomotul produs de galopul unui cal.

Galopul atrial (presistolic):

- fonocardiografic: vibrații de mică amplitudine, cu intensitate mică, frecvență joasă, plasate la 0.08-0.12 sec. înainte de Z1;
- pentru ventriculul stâng apare în hipertensiunea arterială, stenoza aortică, cardiomiopatia ischemică cronică, mixom atrial, infarct miocardic acut, bloc atrio-ventricular;
- pentru ventriculul drept: stenoză pulmonară, cord pulmonar cronic, hipertensiune pulmonară primitivă.
- în geneza lui o importanță deosebită o are lipsa de complianță (distensibilitate) a ventriculului în timpul contracției atriale; lipsa distensibilității se datorează unor modificări în structura peretelui ventricular: hipertrofie, tezaurismoze, creșterea presiunii telediastolice în ventriculul respectiv (stenoză de aortă, de pulmonară);
- în fibrilația atrială, galopul atrial dispare;
- galopul atrial poate apare, în absența fenomenelor de insuficiență ventriculară stângă, la persoanele în vârstă, ce au numai hipertrofie ventriculară stângă sau, electrocardiografic, un interval PR alungit.

Galopul ventricular (protodiastolic):

- semnificație certă de insuficiență ventriculară stângă sau dreaptă;
- corespunde Z3, prin vibrația peretelui ventricular, în faza de umplere ventriculară rapidă;
- diferențierea între galopul stâng și drept se face cu ascultația în inspir și expir: în inspir se ascultă galopul inimii drepte, xifoidian sau parasternal; în expir: galopul inimii stângi, apexian sau endoapexian;
- galopul ventricular persistă și în ortostatism, în timp ce Z3 dispare în ortostatism.

Galopul de sumație:

- apare la 0,11-0,18 sec. după Z2;
- durată crescută (0,04-0,06 sec.);
- galopul cvadruplu: prin compresiunea carotidiană și bradicardizare, cu evidențierea componentelor sumate, se poate obține un galop cvadruplu.

Frecătura pericardică

Frecătura pericardică se produce prin remanierea foițelor pericardice datorită prezenței pe suprafața lor a unor depozite de fibrină sau cristale și are următoarele caracteristici:

- zgomot discontinuu, cu trei componente: componenta sistolică, sincronă cu ejecția ventriculului stâng, componenta protodiastolică, corespunzătoare umplerii ventriculare rapide și telediastolică, sincronă cu contracția atrială;
- zgomot superficial, asemănător cu frecătura pleurală;
- seamănă cu frecarea mâinii de pavilionul urechii, cu scârțâitul pielii de șarpe;

este mai mult sau mai puțin aspră, în funcție de cantitatea depozitului de fibrină;

- de elecție se ascultă pe marginea stângă a cordului, la baza acestuia, întotdeauna în plină matitate cardiacă;
- se naște și moare pe loc;
- este variabilă de la o zi la alta, de la o oră la alta, fiind necesare mai multe ascultări zilnic, pentru a o surprinde;
- trebuie deosebită de frecătura pleuro-pericardică (inflamația pleurei din jurul cordului), ce se extinde și în afara matității cardiace;
- frecătura pericardică este un zgomot de "du-te vino";
- apare în: pericardită, infarct miocardic anterior (expresia interesării epicardului), uremie ("limba de clopot a uremicului", după Bright), stări de deshidratare a organismului, stări hiperosmolare, consecutiv pierderilor hidro-electrolitice masive, diareei, vărsăturilor, poliurie necompensată terapeutic.

Suflurile cardiace

Caracteristici generale

Suflurile cardiace sunt vibrații sonore ce se diferențiază de restul zgomotelor prin durată egală sau mai mare de 0,05 sec. Termenul aparține lui Laennec, care le-a comparat cu zgomotul produs de foalele fierarului.

Condiții de producere:

- existența unui debit crescut printr-o valvă normală sau anormală;
- prezența unui flux anterograd printr-o valvă stenozată sau neregulată (remanieri), într-un vas dilatat poststenotic;
- un flux retrograd printr-o valvă incompetentă sau defect septal;
- structuri deplasate de la locul lor și puse în vibrație de fluxul de sânge.

Clasificare:

- sufluri sistolice, între Z1 și Z2;
- sufluri diastolice, între Z2 și Z1;
- sufluri sistolo-diastolice;
- sufluri continui.

Semnificația clinică:

- existența unei leziuni organice la nivel valvular, vascular, septal;
  - sufluri de leziuni valvulare: stenoză orificială, insuficiență orificială, dublă leziune;
  - sufluri septale: defect septal atrial, ventricular, comunicații anormale între vase, persistența canalului arterial, fistule arteriovenoase la periferie;
- existența tulburărilor circulatorii funcționale ce vor crește fluxul prin valve normale: sufluri funcționale;
- remanieri ale cavităților ventriculare, capabile să genereze insuficiențe ale orificiilor: sufluri organo-funcționale;
- sufluri ce nu au semnificație patologică: sufluri anodine (inocente).

Sufluri organo - funcționale:

- valve ce nu sunt remaniate, ci normale, dar nu reușesc o închidere (coaptare) normală a marginilor lor, datorită unor remanieri ale cavităților supra și subiacente;
- insuficiența mitrală funcțională din hipertrofia de ventricul stâng, prin migrația pilierilor și imposibilitatea de coaptare sistolică a valvelor cu apariția regurgitării ventriculo-atriale;
- insuficiența tricuspidiană determinată de dilatarea și hipertrofia ventriculului drept în stenoza și insuficiența pulmonară, hipertensiunea pulmonară primitivă sau secundară;
- insuficiența aortică organo-funcțională prin dilatarea considerabilă a aortei ascendente cu valve normale (cuspe aortice nemodificate), cu imposibilitatea de coaptare în diastolă: suflu diastolic;
- insuficiența pulmonară organo-funcțională (suflul Graham Steel); apare în stenoza mitrală cu hipertensiune pulmonară, explicată de dilatarea arterei pulmonare și defect de coaptare a sigmoidelor pulmonare;
- în insuficiența aortică pură se asociază o stenoză aortică organo-funcțională, cu apariția unui suflu sistolic; inelul aortic, deși nemodificat, devine relativ mic, stenotic, pentru volumul sistolic crescut (curgerea laminară se transformă în curgere turbulentă).

În apariția suflurilor organo-funcționale intervine un mecanism funcțional de producere, în prezența unei cardiopatii severe, ce modifică volumul cavităților și debitelor transorificiale.

Suflurile funcționale propriu-zise:

- grup heterogen de sufluri, ce apar în situații de hiperkinezie circulatorie, în absența modificărilor patologice valvulare, subvalvulare, vasculare sau la nivelul mușchiului cardiac;
- în anemie crește viteza de circulație și scade vâscozitatea sângelui (scade numărul de elemente figurate): pot să apară sufluri sistolice în toate focarele de ascultație;
- în hipertiroidie crește metabolismul bazal, există tahicardie, apar sufluri sistolice, mai ales la aortă, pulmonară, mitrală, prin hiperkinezia circulatorie;
- sindromul hiperkinetic betaadrenergic („inimă de soldat") la tineri cu tahicardie, în stress psihoemoțional;
- în boala beri-beri (carența de vitamină B_1);
- în fistule arterio-venoase;
- în boala Paget ("boala pălăriilor mici", osteită deformantă hipertrofică), interesând oasele parietale, tibia și femurul, toracele aplatizat cu cifoză și bazin evazat, osteoliză și osteogeneză anarhică cu hipervascularizarea oaselor.

Sufluri anodine:

- nu există nici un substrat, nu sunt caracteristice stărilor anterioare, apar la persoane perfect sănătoase;

- frecvente la pulmonară (ejecție) generate mai mult de apropierea anormală arteră pulmonară-perete toracic (torace plat);
- sufluri endapexiene audibile în zona apicosternală, de intensitate variabilă, între 1/6 și 3/6;
- sufluri merosistolice : variază cu poziția, cu fazele respirației, uneori cu caracter muzical, cu rezultat negativ la explorări;
- sunt sufluri anodine cu certitudine atunci când apar la un tânăr cu torace plat sau pectus excavatus, carinatus, prin apropierea arterei pulmonare de peretele toracic.

Suflurile organice sunt clasificate în funcție de cronologia lor în:
- sistolice;
- diastolice;
- continui.

A. Sufluri sistolice

Suflurile sistolice de:
- regurgitație: insuficienta mitrală, tricuspidă, defecte septale;
- ejecție: stenoza aortică și pulmonară.

În raport cu momentul ocupat:
- pansistolice sau holosistolice;
- merosistolice:
  - protosistolice, mezosistolice, telesistolice;
  - protomezosistolice, mezotelesistolice.

Suflurile sistolice au 6 grade de intensitate notate de la 1 sau 1/6 până la 6 sau 6/6:

- un suflu de intensitate 1 sau 1/6 este audibil doar în condiții de ascultație oferite de o cameră cu zgomot de fond redus; aparține categoriei de sufluri merosistolice:
- gradul 2 sau 2/6 se atribuie suflurilor de intensitate mică;
- gradul 3 sau 3/6: sufluri de intensitate medie, care nu se mai aud la dezlipirea parțială a stetoscopului de pe torace;
- gradul 4 sau 4/6: sufluri de intensitate crescută, se mai aud chiar dacă dezlipim parțial membrana stetoscopului de peretele toracic;
- gradul 5 sau 5/6: sufluri de intensitate mare, se aud cu stetoscopul plasat la mică distanță de peretele toracic;
- gradul 6 sau 6/6: suflurile cele mai intense, se aud și la distanță de peretele toracic sau prin ascultație directă;

1. Suflul de regurgitație din insuficiența mitrală

la naștere ca urmare a unui defect de coaptare a valvei mitrale în timpul sistolei, cu regurgitarea sângelui din ventriculul stâng în atriul stâng. Fenomenul apare pe tot parcursul sistolei, sau numai pe o perioadă a acesteia.

Posibilitatea de regurgitare în atriul stâng depinde de:

a) presiunea existentă în atriul stâng: când atriul stâng nu este suficient

de distensibil, regurgitarea nu are loc pe toată durata sistolei, deci suflul este merosistolic; când atriul stâng este suficient de distensibil, regurgitarea este importantă, iar suflul este holosistolic ;

b) impedanța la ejecția ventriculului stâng în aortă: creșterea rezistenței periferice amplifică intensitatea suflului, prin creșterea regurgitației ventriculoatriale.

Caracteristici:
- în țâșnitură (jet) de vapori ;
- zgomotul I este de amplitudine scăzută, mai ales în insuficiența mitrală severă, cu volum mare de sânge regurgitat în atriul stâng;
- suflu de intensitate mare, gradul 4/6-5/6;
- tonalitate înaltă, timbru dulce; uneori muzical;
- se ascultă la vârful cordului, mai ales în decubit lateral stâng, în apnee post-expiratorie;
- relativ lung în sistolă, ajunge la Z2, pe care frecvent îl acoperă;
- fonocardiograma: aspect de suflu în bandă;
- iradiere apico-axilară, uneori și în spațiul interscapulovertebral stâng;
- în afectarea valvei mitrale posterioare, suflul este mai intens parasternal stâng și propagarea de-a lungul marginii stângi a sternului.

În IM acută, prin infarct miocardic cu ischemia pilierului valvulei mitrale anterioare, apare o disfuncție acută/soluție de continuitate între cele două cuspe mitrale în sistola ventriculară cu atriu nedistensibil; suflul nu este holosistolic, ci este protomezosistolic.

În insuficiența mitrală din endocardita acută cu ruptură de valvulă, regurgitatea nu este holosistolică, presiunile din atriu și ventricul se egalizează, regurgitatea se anulează și dispar condițiile de producere a suflului.

În insuficiențele majore în diastolă apare Z3 patologic (galop ventricular): umplere ventriculară rapidă cu volum mare de sânge.

Poate apare și un scurt rulment de debit în diastolă (stenoză mitrală funcțională).

Dacă defectul de coaptare este mai mic, mai puțin important, suflul este protomezosistolic cu intensitate progresiv descrescătoare.

Suflul de insuficiență mitrală poate ocupa o poziție deosebită în mezosistolă prin:
- disfuncție ischemică sau necroză de pilier;
- asocierea prolapsului de valvă mitrală cu insuficiență mitrală: prezența unui clic mezotelesistolic ce precede suflul, cu poziție variabilă în sistolă, dependentă de gradul de umplere ventriculară.

În situațiile când insuficiența mitrală este severă, suflul se însoțește de prezența vibrațiilor de joasă frecvență, cu freamăt catar sistolic la palparea regiunii apexiene.

2. Suflul de regurgitație din insuficiența tricuspidiană:
- rar este holosistolic, frecvent este protomezosistolic; se ascultă cu

maximum de intensitate în spațiul 4-5 intercostal stâng parasternal sau la nivelul apendicelui xifoid, sau pe marginea dreaptă a sternului, în dilatările importante ale ventriculului drept;

- suflul iradiază în spațiile 3-4 intercostale drepte și în plin stern;
- caracteristica suflului: crește în intensitate în apnee post inspiratorie (manevra Rivéro-Carvallo, ce permite diferențierea suflurilor de insuficiență tricuspidiană, ce se amplifică, de cele de insuficiență mitrală, ce rămân nemodificate).

3. Suflul din defectul septal ventricular (D.S.V.):

- suflu sistolic foarte intens (gradul 4/6-6/6), perceput cu maximum de intensitate pe marginea stângă a sternului, în spațiul 4 intercostal stâng, uneori în plin stern;
- iradiază în spițe de roată pe peretele toracic;
- se percepe mai bine la tineri, persoane cu perete toracic subțire, la o suprafață medie sau mică a defectului septal.

4. Sufluri de stenoză aortică, pulmonară

Caractere generale:

- nu ocupă niciodată toată sistola (merosistolice), separate de Z1 și Z2;
- sufluri de intensitate foarte mare, timbru foarte aspru (suflu „en rappe", zgomot de raspilă), de grad mare, se pot percepe cu stetoscopul depărtat de peretele toracic (la 0,5 cm. de suprafața toracelui);
- pe fonocardiogramă suflu romboidal; adeseori configurația lor indică gradul stenozei orificiale: cu cât crește gradul stenozei, cu atât panta versantului ascendent crește mai lent;
- în stenozele valvulare cu valve suple apare clic de ejecție.

Suflul din stenoza aortică:

- are maximum de intensitate în spațiul 2 intercostal drept, parasternal;
- suflu de mare intensitate (grad 4/6-6/6), aspru, uneori are caracter muzical, începe la oarecare interval de Z1, cu clic;
- iradiază caracteristic ascendent, la nivelul articulațiilor sterno-claviculare, în groapa suprasternală, pe carotide și, retrograd, pe marginea stângă a sternului, spre vârful cordului. Iradierea pe vasele de la baza gâtului și pe carotide este importantă pentru diagnostic. Iradierea pe marginea stângă a sternului până la vârf impune diferențierea de suflul de regurgitare din insuficiența mitrală;
- intensitatea suflului este dependentă de gradul stenozei, de rezistențele din marea circulație, de forța de expulzie a ventriculului stâng, de volumul bătaie. Intensitatea sufluiui crește cu cât stenoza este mai strânsă, când forța de contracție a ventriculului stâng este normală; intensitatea suflului crește la digitalizarea bolnavului, la bradicardizarea bolnavului și în hipotensiunea arterială, când crește timpul de ejecție și crește intensitatea suflului;
- în tahicardie, prin scurtarea diastolei și în hipertensiunea sistemică, scade volumul ejectat, scade intensitatea suflului.

- la prima bătaie după o extrasistolă (diastola crește, crește volumul ejectat, deci intensitatea suflului de stenoză aortică crește, pe când intensitatea suflului de insuficiență mitrală nu se modifică;
- suflul de stenoză aortică se ascultă mai bine în poziția culcată (crește volumul de ejecție față de ortostatism sau poziția în șezând), în apnee post expiratorie;
- se însoțește de freamăt în spațiul II intercostal drept;
- fonocardiografic: Z1, urmat de pauză, apoi eventual clic sau clicuri de deschidere a sigmoidelor aortice, ce inițiază suflul cu aspect romboidal, din nou pauză, urmată de Z2;
- în stenoza aortică se percepe o dedublare paradoxală a Z2, prin închiderea tardivă a orificiului aortic;
- în diastolă, fiind un ventricul stâng hipertrofiat, cu complianță redusă la umplere, apare Z4, galopul presistolic la vârf, care corespunde palpatoriu dedublării șocului apexian : impuls presistolic și impuls sistolic.

Suflul din stenoza pulmonară:

- are aceleași caracteristici ca și cel din stenoza aortică;
- sediul de ascultație maximă este în spațiul II intercostal stâng parasternal;
- fonocardiograma este asemănătoare, cu clic de ejecție la inițiere, suflu romboidal, dedublarea fiziologică accentuată a Z2 (prelungirea ejecției ventriculului drept).

B. Sufluri diastolice

Se disting 3 categorii:

- Sufluri diastolice de regurgitație: insuficiența aortică, insuficiența pulmonară;
- Sufluri de umplere: stenoza mitrală, stenoza tricuspidiană;
- Sufluri telediastolice de ejecție atrială: stenoza mitrală și stenoza tricuspidiană.

1) Suflurile de regurgitație din insuficiența aortică și pulmonară

Caracteristici generale:

- sufluri de intensitate variabilă, de obicei mică sau medie (nu au intensitate mare);
- pot prezenta 4 grade de intensitate (spre deosebire de clasificarea suflurilor sistolice în 6 grade):
  - gradul I: suflu ascultat în condiții de perfectă liniște, cu concentrare a atenției (necesită timp de adaptare);
  - gradul II: suflu ascultat de la plasarea stetoscopului pe torace;
  - gradul III: intensitate moderată;
  - gradul IV: intensitate medie;
- tonalitate înaltă, timbru dulce și aspirativ (asemănător suflurilor pleuretice de la ascultația pulmonară);

- suflurile diastolice nu se însoţesc de freamăt, au tonalitate înaltă, nu conţin vibraţii de frecvenţă joasă (excepţie, insuficienţa aortică din sindromul Marfan);

- iradiază descendent, niciodată nu se propagă ascendent;

- încep imediat după Z2, fără pauză (spre deosebire de suflurile de umplere diastolică, unde se aude mai întâi clacmentul de deschidere a mitralei/tricuspidei, apoi suflul);

- descrescătoare, mai intense în protomezodiastolă, uneori debut în telediastolă;

- fonocardiografic se înscrie imediat după Z2, caracter descrescător, se termină anterior Z1.

Suflul din insuficienţa aortică:

- maximum de intensitate în spaţiul II intercostal drept parasternal, în plin stern sau în punctul Erb (spaţiul III intercostal stâng parasternal), cu iradiere descendentă pe marginea stângă a sternului, la vârful cordului (va fi diferenţiat de suflurile de umplere diastolică);

- se ascultă mai bine în ortostatism sau şezând, cu trunchiul uşor aplecat anterior, cu membrele superioare ridicate deasupra capului, în apnee postexpiratorie, manevre care cresc fluxul regurgitării aorto-ventriculare;

- uneori, în dilatarea aortei sau anevrism de aortă (sindrom Marfan), suflul se ascultă în spaţiul III-IV intercostal drept parasternal;

- regurgitarea importantă a sângelui din aortă în ventriculul stâng determină apariţia în diastolă a două fenomene: în insuficienţa aortică severă, cu TAD mai mică de 50 mm.Hg, jetul de sânge regurgitat din aortă se întâlneşte cu sângele venit din atriul stâng şi generează rulmentul Foster în protodiastolă; în regurgitarea medie, sângele regurgitat din aortă împinge cuspa mitrală anterioară (marea valvă mitrală) în sus, determinând stenoză mitrală relativă, cu suflu mezodiastolic sau presistolic: rulmentul Austin Flint (sângele regurgitat se loveşte iniţial de septul interventricular, apoi de cuspa mitrală anterioară); intensificarea suflului din insuficienţa aortică se produce când cresc rezistenţele în marea circulaţie, în caz de hipertensiune arterială (creşte regurgitarea), şi diminuă când scad rezistenţele din marea circulaţie (vasodilataţia produsă prin căldură sau prin medicamente cu rol vasodilatator: nitroglicerină, blocante de canale de calciu etc.).

Suflul din insuficienţa pulmonară:

- este un suflu ce apare imediat după Z2, componenta pulmonară;

- se percepe cu maximum de intensitate în spaţiul II-III intercostal stâng parasternal, se propagă descendent pe marginea stângă a sternului;

- suflul se ascultă mai bine în apnee postexpiratorie, manevră ce aduce valva pulmonară mai aproape de peretele toracic;

- pe fonocardiogramă, suflul se înregistrează în diastolă, imediat după Z2 (componenta pulmonară), descrescător, ocupând proto şi mezodiastola.

2) Sufluri diastolice de umplere

Caracteristici generale:

- intensităţi diferite, tonalitate joasă, timbru aspru (uruituri), încep la interval de Z2 (niciodată imediat), interval dat de prezenţa clacmentului de deschidere a mitralei sau tricuspidei;

- suflul diastolic cuprinde proto şi mezodiastola, în telediastolă îşi schimbă caracterul, prin juxtapunerea suflului de ejecţie atrial, presistolic;

suflurile diastolice de umplere ventriculară se ascultă pentru mitrală în focarul mitralei (la vârful cordului), iar pentru tricuspidă la nivelul apendicelui xifoid sau pe marginea stângă a sternului, în treimea inferioară.

Suflul diastolic din stenoza mitrală:

- suflu ascultat în decubit lateral stâng, în apnee postexpiratorie, de obicei după un exerciţiu fizic, situaţie în care trece un volum mai mare de sânge prin mitrală, permiţând o ascultaţie mai clară;

- intensitate variabilă;

- tonalitate joasă, timbru aspru;

- se ascultă mai bine cu capsula stetoscopului, fără membrană, fără a apăsa pe regiunea respectivă;

- gradul stenozei mitrale se corelează direct cu durata suflului diastolic, mai puţin cu intensitatea lui;

- apariţia suflului este condiţionată de clacmentul de deschidere a mitralei; acesta apare cu atât mai precoce cu cât stenoza mitrală este mai severă (gradient atrio-ventricular crescut) şi suflul tinde să se apropie de Z2; dacă presiunea din atriul stâng nu este mult crescută durata (lungimea) suflului este mai mică şi stenoza mitrală este largă;

- caracterul depinde de ritmul cardiac: în caz de bradicardie diastola este lungă, iar ascultaţia este mai bună; în caz de tahicardie, uruitura distolică este mai scurtă şi mai dificil de sesizat;

- uneori, când vibraţiile sunt de frecvenţă foarte joasă şi nu se aude suflul diastolic, se poate palpa freamătul catar diastolic din stenoza mitrală.

Suflul diastolic din ST:

- se poate percepe la nivelul apendicelui xifoid sau pe marginea stângă a sternului, în apnee postinspiratorie, când creşte fluxul prin valvulă;

- suflul este iniţiat de clacmentul de deschidere a tricuspidei;

- suflurile se ascultă exclusiv în focar, în timp ce clacmentul se poate asculta la distanţă (de exemplu, în focarul pulmonarei, unde trebuie diferenţiat de dedublarea Z2, sau al aortei, la nivelul furculiţei sternale).

- uruiturile sunt sufluri net localizate, fără propagare.

3) Sufluri de ejecţie atrială:

- pentru atriul stâng în stenoza mitrală;

- pentru atriul drept în stenoza tricuspidiană;

- condiţii de apariţie: în ritm sinusal, când există o succesiune normală între contracţia atrială şi cea ventriculară;

- au tonalitate mai înaltă;
- timbrul mai dulce decât al uruiturii;
- caracter crescendo, din mezodiastolă spre Z1; la scurtarea diastolei, suflul diastolic fuzionează cu suflul presistolic.

C. Sufluri continui

Apar la comunicarea între două cavităţi ce prezintă presiuni diferite, atât în sistolă, cât şi în diastolă:

- persistenţa canalului arterial: persistă comunicarea dintre artera aortă şi ramul stâng al arterei pulmonare;
- fereastra aorto-pulmonară: comunicare între aortă şi pulmonară pe faţa posterioară a trunchiurilor arteriale;
- fistule arterio–venoase, anevrism de sinus Valsalva rupt în atriul drept, fistula arterio-venoasă coronariană, originea coronarei stângi din artera pulmonară;
- în toate aceste situaţii există o comunicare între cavităţi cu presiuni diferite în sistolă şi diastolă;
- în persistenţa canalului arterial suflul Gibson (suflu continuu "de maşinărie") începe imediat după Z1, creşte progresiv spre Z2, unde realizează maximum de instensitate, apoi scade progresiv până la Z1 următor;
- în persistenţa canalului arterial şi fereastra aorto-pulmonară suflul se ascultă mai bine la baza cordului, în spaţiile I şi II intercostale stângi, foarte intens, de intensitate 5/6–6/6 pentru cel sistolic şi 4 pentru diastolic; dacă creşte presiunea în artera pulmonară (creşte rezistenţa în mica circulaţie) se produce eisenmengerizarea bolii, cu pierderea trăsăturilor suflului, care devine suflu sistolic.

Analiza suflurilor

1. Focarul de ascultaţie.
2. Cronologia (sistolic, sistolo-diastolic, diastolic, continuu).
3. Intensitatea suflului.
4. Tonalitatea (depinde de frecvenţa vibraţiilor), timbru (prezenţa armonicelor complementare).
5. Aria de propagare a suflului.
6. Modificări suferite de sufluri prin diverse manevre şi droguri.
7. Cauzele suflului.

1). Focarul de ascultaţie al suflului este locul unde suflul se ascultă cu maximum de intensitate:

- apex: suflul din insuficienţa şi stenoza mitrală;
- în zona apico-xifoidiană (endapexiană): suflul din insuficienţa tricuspidiană, insuficienţa mitrală, cardiomiopatia hipertrofică obstructivă şi clacmentul de deschidere a mitralei; cu cât clacmentul este mai bine ascultat mai aproape de stern, cu atât stenoza mitrală este mai largă; mai aproape de axilă, stenoza mitrală este mai strânsă;
- spaţiul III-IV intercostal stâng parasternal:

- sufluri sistolice din defectul septal ventricular, cardiomiopatia hipertrofică obstructivă, defectul septal atrial;
- sufluri de ejecţie din stenoza aortică şi stenoza pulmonară;
- sufluri de regurgitaţie din insuficienţa aortică şi insuficienţa pulmonară;

- focarele de bază: spaţiile II intercostale drept şi stâng parasternal (suflurile diastolice din insuficienţa aortică şi pulmonară şi suflurile sistolice din stenoza aortică şi pulmonară şi defectul septal atrial);
- sufluri de intensitate egală bază-vârf: suflul din stenoza aortică, cardiomiopatia hipertrofică obstructivă şi insuficienţa mitrală prin calcificarea inelului mitral;
- uneori la vârstnici cu calcificare/scleroză importantă a inelului aortic pot apare sufluri de intensitate egală la bază şi la vârf;
- există situaţii în care suflul nu se ascultă cu maximum de intensitate în focarul unde se produce; suflul sistolic din insuficienţa mitrală prin disfuncţia de muşchi papilar posterior se ascultă mai bine parasternal stâng decât la vârful cordului; suflul sistolic de ejecţie din stenoza aortică, la persoane în vârstă, se ascultă mai bine parasternal decât în focarul aortei.

2). Manevre clinice şi farmacodinamice:

- Întoarcerea bruscă a bolnavului în decubit lateral stâng apropie vârful inimii (şi valva mitrală) de peretele toracic; se ascultă foarte bine uruitura diastolică din stenoza mitrală.
- În poziţia şezândă se ascultă mai bine suflul de insuficienţa aortică, uneori şi frecătura pericardică.
- Trecerea bruscă din clino în ortostatism determină, prin scăderea întoarcerii venoase şi a debitului cardiac, creşterea suflului sistolic din cardiomiopatia hipertrofică obstructivă şi prolapsul de valvulă mitrală.
- Trecerea bruscă din ortostatism în decubit dorsal creşte întoarcerea venoasă, deci creşte intensitatea suflului din stenoza aortică şi pulmonară; scade până la dispariţie suflul sistolic din prolapsul de valvulă mitrală (PVM) şi cardiomiopatia hipertrofică obstructivă (CMHO).
- Influenţa respiraţiei: inspirul profund creşte aportul de sânge spre cordul drept, expirul creşte aportul de sânge la inima stângă.
- Manevra Valsalva (expir forţat cu glota închisă): scade intensitatea suflurilor cavităţilor drepte şi stângi, dar le creşte pe cele din cardiomiopatia hipertrofică şi prolaps.
- Manevra handgrip (strângerea pumnilor): creşte rezistenţa periferică, creşte intensitatea suflurilor de regurgitaţie, scade intensitatea suflurilor de ejecţie aortică, şi ale PVM şi CMHO.
- Squatting (creşte rezistenţa periferică): modifică suflurile în acelaşi sens cu manevra precedentă.
- Nitritul de amil, nitroglicerina sublingual, izoproterenolul produc vasodilataţie periferică importantă (sistemică), scad presiunea arterială sistemică,

creşc întoarcerea venoasă. Efecte: intensifică toate suflurile de obstrucţie, sistolice şi diastolice (stenoza aortică şi pulmonară, stenoza mitrală şi tricuspidiană); toate suflurile de regurgitaţie scad în intensitate.

• Substanţe vasopresoare ca efedrina, metaramina cresc presiunea arterială sistemică dar nu cresc presiunea pulmonară; de obicei creşte intensitatea suflului din insuficienţa aortică; suflul din persistenţa canalului arterial se intensifică; scad în intensitate suflurile de obstrucţie din CMHO şi PVM.

4.4. EXPLORAREA PARACLINICĂ A APARATULUI CARDIOVASCULAR

4.4.1. EXAMENUL RADIOLOGIC CARDIOVASCULAR

Radioscopia şi radiografia de faţă, efectuate în ortostatism, dau informaţii utile asupra reacţiei camerale şi repercusiunilor circulatorii pulmonare ale cardiopatiei. Pe silueta cardioaortică se disting pe partea dreaptă arcul superior, format din trunchiul brahiocefalic venos drept şi vena cavă superioară (uneori de aorta ascendentă) şi arcul inferior cu convexitate mai pronunţată, dat de conturul extern al atriului drept. Marginea stângă a umbrei cardioaortice este formată, în porţiunea superioară de butonul aortic, ce începe la aproximativ 2 cm. sub articulaţia sternoclaviculară stângă şi reprezintă marginea stângă a aortei orizontale, urmată de porţiunea mijlocie, dată în 2/3 superioare de ramul stâng şi trunchiul arterei pulmonare şi în 1/3 inferioară de conturul extern al urechiuşei stângi. Arcul inferior stâng este format de ventriculul stâng care realizează un contur convex, cu rază de curbură mare, între extremitatea inferioară a arcului mijlociu şi diafragm. Radiografia de faţă permite aprecierea ***indicelui cardiotoracic***, reprezentat de raportul între diametrul transversal al cordului şi al bazei toracelui. Indicele cardiotoracic are valoarea normală sub 0,50.

Examenul radiologic în poziţiile oblice

În poziţia oblică anterioară dreaptă (OAD) bolnavul este orientat cu umărul drept la ecran (poziţia scrimiorului). În această poziţie în stânga ecranului se proiectează coloana vertebrală, în dreapta sternul. Conturul anterior al umbrei cardiace este dat de sus în jos de aortă, artera pulmonară şi ventriculul drept. Conturul posterior este dat de atriul stâng în porţiunea superioară şi de atriul drept în porţiunea inferioară. Între coloană şi umbra cordului se delimitează spaţiul retrocardiac, în care se găseşte esofagul. Opacifierea esofagului cu pastă baritată permite aprecierea dilataţiei atriului stâng în stenoza şi insuficienţa mitrală. Esofagul va fi amprentat şi împins posterior de atriul stâng dilatat.

În poziţia oblică anterioară stângă (OAS), coloana vertebrală se află în dreapta şi sternul de partea stângă a ecranului. Conturul anterior al siluetei cardio-aortice este dat de sus în jos de aorta ascendentă, atriul drept şi ventriculul

drept, iar conturul stâng de atriul stâng în porţiunea superioară şi de ventriculul stâng în porţiunea inferioară. La dreapta se proiectează aorta descendentă. Mărirea de volum a ventriculului stâng determină suprapunerea acestuia pe coloana vertebrală; dilatarea şi hipertrofia ventriculului drept determină diminuarea sau dispariţia spaţiului clar retrosternal.

În poziţia laterală stângă (LS) conturul anterior este dat de sus în jos de aorta ascendentă, ventriculul drept şi ventriculul stâng şi posterior de atriul stâng şi ventriculul stâng.

Variantele radiologice normale ale cordului sunt reprezentate de cordul verticalizat, "în picătură", întâlnit la longilini şi astenici şi cordul orizontalizat la hipersteni, obezi, gravide.

Principalele modificări radiologice constatate în bolile cardiovasculare sunt următoarele:

În ***stenoza mitrală*** se constată dilatarea arcului mijlociu stâng pe seama atriului stâng şi arterei pulmonare, micşorarea arcului inferior stâng, bombarea arcului inferior drept, consecutiv dilatării atriului drept. În poziţia OAD esofagul baritat este amprentat larg şi refulat posterior şi către dreapta de către atriul stâng mărit. În poziţia laterală stângă se observă dispariţia spaţiului clar retrosternal prin hipertrofia şi dilataţia ventriculului drept. Examenul plămânului relevă hiluri de stază, dilatarea arterelor pulmonare cu semne de stază venocapilară şi interstiţială, cu apariţia liniilor Sylla în spaţiul interleidohilar, Kerley B în sinusul costodiafragmatic şi Kerley A perihilar. Liniile Kerley B au o lungime de 0,5-1,5 cm., traiect orizontal sau perpendicular pe diafragm, fiind situate în sinusul costodiafragmatic şi ajungând până la pleură; liniile Kerley A au traiect orizontal, sunt mai groase şi mai lungi, pornesc de la hil şi nu ating pleura.

În ***insuficienţa mitrală*** se constată bombarea arcului inferior stâng, contur rectiliniu sau bombat al arcului mijlociu stâng; în poziţia OAD apare dilataţia anevrismală a atriului stâng care mobilizează coloana de bariu din esofag la fiecare sistolă. În OAS se constată mărirea de volum a cavităţilor stângi. Aspectul plămânului este asemănător cu cel din stenoza mitrală.

În ***stenoza aortică:*** mărire de volum a arcului inferior stâng datorată hipertrofiei concentrice a ventriculului stâng, pedicul vascular lărgit-dilataţie post stenotică a aortei ascendente şi buton aortic micşorat.

Coarctaţia de aortă: bombarea arcului inferior stâng consecutiv hipertrofiei concentrice de ventricul stâng, dilataţia aortei ascendente ce realizează arcul superior drept al siluetei cardioaortice; dispariţia butonului aortic şi prezenţa eroziunilor costale pe marginea inferioară a coastelor III, IV şi V (semnul Rösle Big).

Insuficienţa aortică: bombarea arcului inferior stâng, arc mijlociu stâng scobit, proeminenţa aortei ascendente ce formează arcul superior drept, buton aortic mărit. Odată cu instalarea semnelor de insuficienţă ventriculară stângă se constată aspectul de "mitralizare" a cordului aortic, cu apariţia semnelor de mărire a atriului stâng şi de stază pulmonară veno-limfatică.

Stenoza tricuspidiană: dilatație importantă a arcului inferior drept cu pulsația arcului superior drept dat de vena cavă superioară dilatată și animată de pulsația presistolică a atriului drept. Câmpurile pulmonare sunt clare, adeseori cu transparență exagerată.

Insuficiența tricuspidiană: dilatarea arcului inferior drept cu expansiune sistolică a arcului superior drept dat de vena cavă superioară dilatată. Diametrul transversal al cordului crește prin aspectul de cord "în sabot", cu vârful inimii ușor ridicat. În poziție laterală stângă spațiul clar retrosternal este dispărut prin hipertrofia și dilatația ventriculului drept.

Stenoza pulmonară: bombarea arcului mijlociu stâng în 2/3 superioare, în poziție laterală stângă spațiul clar retrosternal micșorat prin hipertrofia și dilatarea ventriculului drept. Câmpurile pulmonare sunt clare, hipertransparente.

Insuficiența pulmonară prezintă dilatarea arcului mijlociu stâng în 2/3 superioare, cu caracter pulsatil și vascularizație pulmonară accentuată.

Defectul septal atrial: mărirea de volum a arcului inferior drept, dispariția spațiului clar retrosternal în poziție laterală stângă și desen vascular pulmonar încărcat.

Hipertensiunea arterială pulmonară: dilatația arcului inferior drept și a ventriculului drept în poziție laterală stângă, vase pulmonare dilatate la nivelul hilurilor, cu hipervascularizație pulmonară periferică.

Hipertensiunea arterială sistemică: arc inferior stâng bombat, buton aortic proeminent, arc superior drept dilatat, dat de aorta ascendentă.

Insuficiența cardiacă congestivă: cord global mărit, congestie pulmonară cu prezența de opacități flu în ambele arii parahilare și linii Kerley A și B, eventual prezența unui transsudat în cavitatea pleurală dreaptă.

Pericardita exsudativă sau transsudativă (hemopericard, sau hidropericard) dă imagine radiologică când volumul epanșamentului pericardic depășește 200 ml. Silueta cardiacă este global mărită cu pedicul vascular îngust și ștergerea limitelor dintre arcuri, realizând cordul în "carafă". Se constată hipomobilitatea sau imobilitatea conturului cardiac și absența stazei pulmonare.

Examenul radiologic cu ajutorul unui optimizator de imagini permite evidențierea calcificărilor valvulare și coronariene. În poziție anterioară și în special în poziție laterală stângă se evidențiază îngroșările fibroase și calcare ale pericardului, în pericardita cronică constrictivă sau exsudativ-constrictivă.

4.4.2. ANGIOCARDIOGRAFIA

Angiocardiografia: opacifierea cavităților cordului prin introducerea unei substanțe de contrast direct, prin tehnici de cateterism cardiac, permite obținerea de imagini ale cavităților și dinamicii parietale cu ajutorul unui seriograf ce realizează 30-60 cadre pe secundă.

4.4.3. CORONAROGRAFIA

Coronarografia: opacifierea lumenului arterelor coronare se realizează

prin cateterizarea selectivă a acestora și introducerea directă a substanței de contrast. Cateterismul se realizează pe cale arterială femurală retrogradă prin tehnica Seldinger. Coronarografia se indică în angina instabilă, variabilă, în angorul post infarct, la bolnavii cu test de efort pozitiv pentru cardiopatia ischemică, în infarctul miocardic, la vârste sub 65 de ani, în cardiomegalie și la bolnavii cu valvulopatii înaintea intervenției de corecție.

4.4.4. EXPLORAREA RADIOIZOTOPICĂ

Angiografia radionucleară

Este o metodă de apreciere a funcției ventriculare stângi utilizând hematii marcate cu Tc^{99} care, odată omogenizate în circulație, sunt captate precordial de o gamma-cameră. Creșterea sau scăderea radioactivității în camerele ventriculare, în cursul sistolei și diastolei, permit construirea unei vetriculograme dinamice. Funcția contractilă a ventriculului stâng poate fi evaluată cantitativ, prin calcularea fracției de ejecție și calitativ prin observarea mișcării peretelui ventricular. Afectarea globală ventriculară stângă este caracteristică cardiomiopatiilor, în timp ce defectele regionale de kinetică se constată în infarctul de miocard. Ischemia miocardică provocată prin exercițiu, stress farmacologic la dipiridamol, dobutamină sau ergonovină, sau test presor la rece, produce anomalii de kinetică a peretelui ventricular, ce sunt sugestive pentru ischemia coronariană.

Scintigrafia miocardică de perfuzie

Utilizează Ta^{201}, un izotop analog potasiului, a cărui distribuție reflectă perfuzia coronariană în diferite teritorii. După injectarea intravenoasă a radiotrasorului inima este examinată cu gamma-camera. În infarctul miocardic se constată un deficit regional de perfuzie, ireversibil la administrarea de vasodilatatoare coronariene, în timp ce în ischemia miocardică deficitul de perfuzie indus de exercițiu sau testul presor la rece are caracter reversibil.

Scintigrafia prin spot fierbinte

Este utilizată în diagnosticul infarctului miocardic acut. Pirofosfatul de tecnețiu (Tc^{99}) este captat de zona cu infarct miocardic recent, ceea ce determină pe scintigrama miocardică o zonă "fierbinte" de radioactivitate. Sensibilitatea metodei este maximă în prima săptămână după infarctul miocardic.

Scintigrafia pulmonară

Scintigrama pulmonară de perfuzie, utilizând microsfere marcate cu Tc^{99} injectate intravenos, arată o distribuție omogenă a radiotrasorului în ambele câmpuri pulmonare. În embolismul pulmonar se constată defecte de distribuție, care însă nu sunt specifice, fiind întâlnite și în bronhopneumopatia cronică obstructivă. Este necesară explorarea complementară a ventilației cu

Xenon^{133}, care, în situaţia emboliei pulmonare, arată o distribuţie normală a gazelor în plămân.

4.4.5. TOMOGRAFIA COMPUTERIZATĂ (CT)

Utilizarea în explorarea cardiologică este limitată de timpul de obţinere a unei imagini (5 secunde). Cu scanerele mai recente, cu un timp de obţinere a imaginii sub 1 sec., eficienţa explorării este net superioară. Explorarea CT cu mediu de contrast este metoda de elecţie în diagnosticul neinvaziv al disecţiei de aortă. Se obţine o imagine a aortei cu 2 coloane separate de un perete mobil. Explorarea CT este utilă în diagnosticul pericarditelor şi tumorilor cardiace.

4.4.6. REZONANŢA MAGNETICĂ NUCLEARĂ

Aplicaţiile potenţiale ale metodei includ coronarografia fără mediu de contrast, identificarea anomaliilor metabolice şi histologice ale miocardului şi evaluarea perfuziei miocardice, prin utilizarea agenţilor de contrast paramagnetici.

4.4.7. ECOCARDIOGRAFIA

Constituie una din metodele neinvazive de largă utilizare în cardiologia clinică. Cu ajutorul unui transductor conţinând un cristal piezoelectric, energia electrică este convertită direct în ultrasunet, care este direcţionat asupra peretelui şi cavităţilor inimii. Raza este reflectată la întâlnirea unei interfeţe între ţesuturile de diferite densităţi. Ultrasunetul reflectat este captat şi convertit din nou de transductor în energie electrică, ce permite obţinerea de imagini. Ecocardiograma în modul M dă o imagine unidimensională, în care structurile anterioare sunt localizate în partea superioară şi cele posterioare inferior acestora. Ecocardiografia bidimensională aduce informaţii mai detailate asupra morfologiei şi kineticii cordului. Aplicaţiile clinice ale ecocardiografiei sunt afecţiunile congenitale ale inimii, anomaliile valvulare şi defectele septale, bolile miocardului, evaluând cu precizie dilataţia cavităţilor cardiace, hipertrofia miocardului şi funcţia contractilă segmentară şi globală.

4.4.8. NOŢIUNI DE ELECTROCARDIOGRAFIE CLINICĂ

Electrocardiografia (ECG) reprezintă înregistrarea grafică a variaţiilor de potenţial produse de activitatea electrică a inimii. ECG este utilă în următoarele condiţii clinice:

- ischemia miocardică;
- tulburările de ritm şi conducere;
- pericardite;
- hipertrofiile atriale şi ventriculare;
- repercusiunile cardiace ale bolilor sistemice;
- anomaliile metabolismului electrolitic;
- efectul toxic al unor medicamente (digitala şi chinidina);

- evaluarea funcţiilor pacemakerilor electronici.

Electrocardiograma nu reprezintă un element indispensabil diagnosticului cardiologic deoarece multe afecţiuni organice cardiace evoluează cu ECG normală, şi, pe de altă parte, mulţi indivizi perfect normali pot prezenta modificări ECG nespecifice. De aceea ECG trebuie să fie întotdeauna interpretată în corelaţie cu datele clinice, persoana cea mai abilitată pentru interpretarea corectă a ECG fiind medicul care tratează bolnavul.

Înregistrarea ECG se realizează pe hârtie marcată cu linii subţiri, verticale şi orizontale, realizând careuri cu latura de 1 mm, şi cu linii groase verticale şi orizontale la distanţa de 5 mm. Timpul este măsurat pe orizontală şi, la viteza de derulare a hârtiei de 25 mm/sec., valoarea unui interval de 1 mm este egală cu 0,04 secunde şi a unui interval mai mare, corespunzător la cinci intervale mici de 0,20 secunde. La viteza de derulare a hârtiei de 50 mm/sec. valoarea timpului este de 0,02 secunde pentru fiecare interval mic şi 0,10 secunde pentru intervalul mare. Amplitudinea, măsurată în milivolţi, este standardizată înaintea înscrierii ECG, pentru fiecare derivaţie la valoarea de 1 milivolt egal cu 1 cm. Electrocardiograma se poate înregistra la suprafaţa corpului cu ajutorul derivaţiilor standard sau bipolare şi derivaţiilor unipolare precordiale şi ale membrelor, în derivaţiile esofagiene şi, prin cateterism cardiac, în cavităţile cordului.

Electrocardiograma de suprafaţă

Se înregistrează în derivaţiile bipolare sau standard reprezentate de derivaţia D_I (braţul drept, polul negativ - braţul stâng, polul pozitiv), derivaţia D_{II} (braţul drept, polul negativ - picior stâng, polul pozitiv) şi derivaţia D_{III} (braţul stâng, polul negativ - picior stâng, polul pozitiv), derivaţiile unipolare ale membrelor (aVR-braţul drept, aVL-braţul stâng, aVF-picior stâng) şi 6 derivaţii unipolare precordiale: V_1-extremitatea internă a spaţiului IV intercostal drept, V_2-extremitatea internă a spaţiului IV intercostal stâng, V_3-la jumătatea distanţei dintre V_2 şi V_4. V_4-spaţiul V intercostal stâng pe linia medioclaviculară, V_5-spaţiul V intercostal stâng pe linia axilară anterioară, V_6-spaţiul V intercostal stâng pe linia axilară medie. Derivaţiile V_{3R}, V_{4R}, V_{5R}, V_{6R} constituie derivaţiile extreme drepte, plasate pe hemitoracele drept, simetric faţă de derivaţiile V_3, V_4, V_5, V_6. Derivaţiile plasate în spaţiile intercostale superioare sunt notate cu X pentru spaţiul III intercostal stâng, cu Y pentru spaţiul II intercostal stâng şi cu Z pentru spaţiul I intercostal stâng. Înregistrarea în derivaţiile esofagiene se realizează la 24 şi respectiv 40 cm. de arcada dentară, derivaţiile fiind notate cu V_{oe28} şi V_{oe40}. Electrocardiograma endocavitară se înregistrează prin cateterism cardiac, cu ajutorul unei sonde electrod plasate în cavităţile inimii. Pe traseul electrocardiografic se identifică undele P, Q, R, S, T

şi U, notate cu majuscule, când amplitudinea lor depăşeşte 0,3 milivolţi şi cu litere mici, respectiv p, q, r, s, t şi u, atunci când amplitudinea lor este inferioară acestei valori. Spaţiul dintre unde poartă denumirea de segment şi distanţa ce cuprinde o undă şi segmentul alăturat - interval.

Unda P este deflexiunea produsă de depolarizarea atrială; este pozitivă în derivaţiile D_I, D_{II}, aVL, aVF, V_5 şi V_6, pozitivă, difazică, plată sau negativă în D_{III} şi aVL şi negativă în aVR. Durata medie este cuprinsă între 0,06-0,11 sec., cu amplitudine variabilă între 1,1 şi 2,5 mm. în derivaţiile standard.

Intervalul PQ sau PR, măsurat de la începutul undei P la începutul complexului QRS, reprezintă suma duratei undei P şi a segmentului izoelectric PQ sau PR. Este variabil cu vârsta şi frecvenţa cardiacă, durata intervalului fiind cuprinsă între 0,11 şi 0,20 secunde şi a segmentului PQ sau PR între 0,02-0,12 secunde. Intervalele mai mari apar în blocurile atrioventriculare de gradul I şi II şi o scurtare a intervalului PR în ritmul nodal superior şi sindroamele de preexcitaţie ventriculară.

Complexul QRS reprezintă depolarizarea rapidă a masei ventriculare, realizată de la baza cordului către vârf şi de la endocard către epicard. În componenţa lui intră undele Q, R şi S.

Unda Q se defineşte ca prima undă negativă a complexului şi exprimă depolarizarea porţiunii medii a septului ventricular. Când are o durată egală sau mai mare de 0.04 secunde şi amplitudinea sa atinge o pătrime sau o treime din înălţimea undei R ce îi succede, unda Q este caracteristică pentru necroza miocardică subepicardică sau transmurală. În mod normal, unda Q trebuie să fie absentă în derivaţiile precordiale drepte.

Unda R este prima undă pozitivă a complexului ventricular şi corespunde depolarizării masei ventriculare stângi. Următoarele unde pozitive sunt notate cu R' şi R''. Amplitudinea undei R în derivaţiile planului frontal (standard şi unipolarele membrelor) este condiţionată de poziţia electrică a inimii, iar în derivaţiile planului orizontal (unipolarele precordiale) amplitudinea undei R creşte progresiv de la V_1 până la V_5 şi scade uşor în V_6.

Unda S corespunde depolarizării porţiunii posterobazale a ventriculului stâng. Amplitudinea globală a QRS este de cel puţin 10 mm. în derivaţiile precordiale şi de minimum 5 mm. în derivaţiile standard. Aspectul QRS în precordiale variază de la rS în V1 şi V2 la aspect echidifazic (R = S) în V3 şi la aspectul Rs în V5-V6. Deflexiunea intrinsecoidă, considerată ca distanţa de la începutul complexului QRS la piciorul perpendicularei coborâtă din ultimul său vârf, nu trebuie să depăşească 0,03 secunde în V_1-V_2 şi 0,05 secunde în V_5- V_6.

Segmentul ST corespunde fazei de depolarizare lentă ventriculară şi, datorită diferenţelor mici de potenţial, traseul ECG înscrie o linie izoelectrică în toate derivaţiile al cărei început se marchează prin punctul J. Aprecierea supra sau subdenivelărilor segmentului ST se face în raport cu segmentul TP şi PQ.

Se admit subdenivelări de 0,5 mm în derivaţiile precordiale stângi şi

supradenivelări de 2 mm. în derivaţiile precordiale drepte (V_1-V_2), cu condiţia ca unda T să fie pozitivă.

În supradenivelarea aceluiaşi segment, leziunea este subepicardică.

Unda T corespunde fazei de repolarizare rapidă ventriculară, are o formă asimetrică, cu vârful rotunjit, cu o pantă ascendentă mai lentă şi una descendentă, mai rapidă, cu amplitudine ce atinge 1/3 din înălţimea complexului QRS şi o durată cuprinsă între 0,13-0,3 secunde. Sensul undei T este concordant cu al complexului QRS. Modificările primare ale segmentului ST şi undei T de origine ischemică apar independent de modificările axului electric al QRS, hipertrofiei ventriculare sau tulburărilor de conducere. Subdenivelarea ST exprimă leziunea subendocardică. Unda T negativă, simetrică, ascuţită, cu umeri rotunjiţi, are semnificaţia ischemiei subepicardice, iar pozitivă, simetrică, ascuţită corespunde ischemiei subendocardice. Modificările secundare ale segmentului ST şi undei T apar consecutiv deviaţiei axei electrice a QRS, hipertrofiilor ventriculare şi blocurilor de ramură. Se constată apoziţia segmentului ST faţă de sensul complexului QRS, cu subdenivelarea segmentului ST şi unda T asimetrică (fază iniţială lentă, fază finală rapidă).

Unda U apare ca o undă mică, de acelaşi sens cu unda P şi succedând acesteia, fiind atribuită repolarizării reţelei Purkinje. În hipokaliemie, unda U creşte în amplitudine şi fuzionează cu unda T.

Intervalul QT, măsurat de la începutul undei Q la sfârşitul undei T, corespunde sistolei electrice ventriculare şi este dependent de frecvenţă. Valorile lui, corectate la frecvenţa de 60/minut (QT_C) sunt calculate după ecuaţia lui Bazett şi se găsesc în nomogramele curent utilizate. Intervalul QT_C nu trebuie să depăşească 0,42 secunde la bărbaţi şi 0,43 secunde la femei.

Determinarea frecvenţei cardiace se obţine împărţind 6.000 (reprezentând 60 secunde x 100 sutimi de secundă) la distanţa între două cicluri cardiace (R-R sau P-P), sau la media distanţei între cinci complexe consecutive în situaţia aritmiilor. O metodă mai rapidă constă în reperarea unui complex QRS, ce coincide cu o linie groasă verticală, după care următoarele linii groase verticale, la viteza de derulare a hârtiei de 25 mm/sec se plasează la frecvenţa de 300, 150, 100, 75 şi 60/ minut, în funcţie de locul unde cade cel de-al doilea complex QRS. Astfel frecvenţa va fi de 300/minut pentru un complex QRS la fiecare linie groasă, de 150/minut la a doua linie groasă, de 100/minut la a treia linie groasă, de 75/minut la a 4-a linie groasă, de 60/minut la a 5-a, de 50/ minut la a 6-a linie groasă. Pentru frecvenţele sub 50/minut, se consideră ca reper 2 intervale de 3 secunde, reprezentând 30 de intervale mari a 0,20 secunde şi se evaluează numărul de cicli pe acest interval. Produsul numărului de cicli pe interval cu 10 dă frecvenţa cardiacă.

Determinarea axelor electrice ale inimii

Se realizează prin proiectarea vectorilor de depolarizare atrială (AP), depolarizare ventriculară (AQRS) şi repolarizare ventriculară (AT), utilizând ca sistem de proiecţie triunghiul Einthoven, triaxul lui Bayley sau sistemul hexaaxial al lui Cabrera şi Sodi-Palares. După proiectarea vectorilor pe axele sistemului, se construieşte un paralelogram, coborându-se perpendiculare din vârful fiecărui vector, rezultanta corespunzând vectorului de depolarizare pe diagonala paralelogramului.

Modificarea AQRS-ului în plan frontal

Determinarea aproximativă a axelor electrice şi în special a AQRS se face utilizând sistemul hexaaxial a lui Cabrera şi Sodipalares. Se caută derivaţia standard sau unipolară a membrelor pe care vectorul de depolarizare este perpendicular, înscriind un complex echidifazic sau de amplitudine redusă.

Un complex echidifazic:

- în derivaţia D_I corespunde unei axe orientate la $+ 90^0$ sau $- 90^0$;
- în derivaţia D_{II} corespunde unei axe la $- 30^0$ sau $+ 150^0$;
- în derivaţia D_{III} corespunde unei axe electrice la $+ 30^0$ sau $- 150^0$;
- în derivaţia aVR corespunde unei axe electrice la $- 60^0$ sau $+ 120^0$;
- în derivaţia aVL corespunde unei axe electrice la $+ 60^0$ sau $- 120^0$;
- în derivaţia aVF unei axe electrice la 0^0 sau $\pm 180^0$.

Dacă se constată complexe echidifazice în mai multe derivaţii axa este nedeterminabilă. AQRS este paralelă cu derivaţia în care complexul QRS este de amplitudine maximă. Prezenţa complexelor QRS pozitive în D_I şi negative în D_{III} indică deviaţia axei către stânga şi invers, negative în D_I şi pozitive în D_{III}, orientarea axei către dreapta. AQRS normală se situează între -30^0 şi $+90^0$. Devierile la stânga AQRS corespund hipertrofiei ventriculare stângi şi hemiblocului anterior stâng; deviaţia AQRS la dreapta corespunde hipertrofiei ventriculare drepte şi hemiblocului posterior stâng.

Modificarea AQRS-ului în axul longitudinal

Este reprezentată de rotaţia cordului în sens orar cu aspect S_I Q_3, cu zonă de tranziţie deplasată în V_5, V_6 şi, în sens antiorar, cu aspect Q_I S_3 şi zona de tranziţie deplasată spre dreapta în V_1, V_2.

Modificările AQRS-ului în axul transversal

Realizează o rotaţie a cordului cu vârful orientat anterior şi aspect ECG q_I, q_{II}, q_{III} sau rotat posterior s_I, s_{II}, s_{III}.

Axa electrică a undei P (AP) este cuprinsă normal între + 15 şi + 75°, iar axa T (AT) între 0 şi + 60°, concordantă cu AQRS. Diferenţa dintre AQRS şi AT, denumită gradient ventricular, nu trebuie să depăşească 60°.

HIPERTROFIILE ATRIALE

Hipertrofia atrială dreaptă se caracterizează prin unde P de voltaj crescut, depăşind 2,5 mm. amplitudine, ascuţite, simetrice, pozitive în D_{II}, D_{III} şi aVF şi difazice în V_1, V_2, realizând o primă porţiune rapidă, pozitivă, urmată de o a doua mai mică în amplitudine şi negativă. Hipertrofia atrială dreaptă apare în stenoza şi insuficienţa tricuspidiană, în stenoza şi insuficienţa pulmonară, cardiopatiile congenitale cianogene, maladia Ebstein şi cordul pulmonar cronic.

Hipertrofia atrială stângă se caracterizează prin creşterea duratei undei P peste 0,11 secunde cu un aspect bifid în D_I şi D_{II} şi difazic în V_1 şi V_2, cu o fază iniţială pozitivă, îngustă, urmată de o fază terminală negativă, largă. Hipertrofia atrială stângă se constată în stenoza şi insuficienţa mitrală, în stenoza aortică strânsă, hipertensiunea arterială severă, insuficienţa cardiacă congestivă şi pericardita constrictivă.

Hipertrofia biatrială prezintă semne asociate de hipertrofie atrială dreaptă (voltaj crescut al undei P peste 2,5 mm.) şi hipertrofie atrială stângă (durată peste 0,11 secunde).

HIPERTROFIILE VENTRICULARE

Hipertrofia ventriculară stângă se caracterizează prin creşterea voltajului QRS, cu R înalte, depăşind în amplitudine 20 mm în DI, 13 mm în aVL şi 26 mm în V_4, V_5, V_6, cu unde S mai adânci de 30 mm. în V_1, V_2, V_3. Indicele Sokolov-Lyon, reprezentând suma lui S în V_1 şi R în V_5, egalizează sau depăşeşte 35 mm. Durata QRS depăşeşte 0,04 secunde şi se constată subdenivelarea segmentului ST cu undă T aplatizată sau inversată în DI, aVL, V_4, V_5, V_6. Deviaţia axială stângă nu este necesară pentru afirmarea diagnosticului de hipertrofie ventriculară stângă. Hipertrofia ventriculară stângă caracterizează insuficienţa mitrală, leziunile aortice, defectul septal ventricular, cardiopatia hipertensivă şi miocardopatiile primare.

Hipertrofia ventriculară dreaptă se caracterizează prin deviaţie axială dreaptă (AQRS peste + 90°), undă R mai mare de 7 mm şi mai mare decât S în V_1, mai mare de 5mm în aVR, cu inversarea undei T în V_1, V_2, V_3. Unda S mai mică de 2 mm. în derivaţia V_1. Hipertrofia ventriculară dreaptă apare în hipertensiunea arterială pulmonară primitivă şi secundară, în leziunile valvulare pulmonare, în cardiopatiile congenitale cianogene.

Hipertrofiile biventriculare asociază elemente de hipertrofie stângă cu hipertrofie ventriculară dreaptă, realizând aspecte echidifazice ale complexului QRS în derivaţiile precordiale, cu amplitudini mari atât pentru undele R cât şi pentru undele S, şi inversarea fazei terminale de tip secundar în majoritatea derivaţiilor standard şi precordiale. Se întâlneşte în cardiopatiile stângi în stadiul de decompensare cardiacă globală, în defectul septal interventricular şi persistenţa canalului arterial.

MODIFICĂRI ECG ÎN CARDIOPATIA ISCHEMICĂ

Afectarea coronariană realizează electrocardiografic trei aspecte, ce pot apare izolat sau în asociație:

Ischemia: exprimată prin modificare de sens și configurație a undei T, ce devine simetrică, ascuțită, cu umerii rotunjiți. Ischemia subepicardică se traduce prin undă T negativă ascuțită, iar ischemia subepicardică prin unde T pozitive, ascuțite, simetrice. La aceste modificări se adaugă creșerea duratei QT.

Leziunea, corespunzătoare unor alterări importante ale depolarizării, datorită compromiterii circulației într-o zonă a miocardului, se traduce prin decalajul segmentului ST în raport cu linia izoelectrică. Leziunea subepicardică se caracterizează prin supradenivelarea segmentului ST, ce fuzionează cu porțiunea descendentă a undei R, realizând uneori o singură undă (marea undă monofazică Pardee). Leziunea subendocardică realizează subdenivelarea segmentului ST.

Necroza se traduce ECG prin apariția undei Q patologice, cu următoarele caractere: durată mai mare de 0,04 secunde și adâncimea depășind 1/4 din amplitudinea undei R; nemodificată la inspirul profund.

Lectura sistematică a electrocardiogramei parcurge următorul algoritm:

1. Ritmul: regulat sau neregulat.

2. Originea: ritm sinusal, caracterizat prin unde P de aspect normal pentru fiecare QRS; fibrilația auriculară prin unde f numeroase, neregulate, între complexele QRS neregularitatea intervalelor RR și a amplitidinii undei R; flutterul atrial prin unde F cu aspect de "dinți de fierăstrău", cu blocaj regulat sau neregulat al impulsului către ventriculi, realizând mai multe unde F pentru un complex QRS; ritm nodal sau joncțional cu absența undelor P și complex QRS sub 0.12 sec.; ritm ventricular cu aspect normal al QRS-ului, sau de bloc de ramură, când QRS-ul are durata mai mare de 0,12 sec. Dacă P-ul este negativ în derivația I și II: electrozi defectuos plasați sau dextrocardie.

3. Intervalul PR. Dacă depășește 0,20 secunde, există un bloc atrio-ventricular: în blocul AV de gradul I fiecare undă P este urmată de un complex QRS la un interval PR mai mare de 0,20". În blocul AV gradul II două sau mai multe unde P pot preceda un complex QRS (tip Mobitz II). Dacă intervalul PR crește progresiv cu fiecare bătaie, până la apariția unui P fără răspuns ventricular (fără complex QRS), acesta corespunde blocului AV gradul II tip Mobitz I (fenomen Wenkebach). În blocul AV de gradul III undele P și complexele QRS sunt independente. Dacă intervalul PR este mai mic de 0,12 secunde, există un sindrom de preexcitație ventriculară (căi anormale de conducere atrioventriculare).

4. Frecvența se determină prin una din metodele menționate anterior, sau împărțind 300 la numărul de intervale mari între două unde R.

5. Axa electrică: în funcție de aspectul QRS-ului în D_I, aVF și D_{II}. Dacă R este mai mare ca S în D_I și aVF, axa este normală; dacă R este mai mare ca S

în aVR, dar mai mic decât S în D_I, observăm derivația a doua (D_{II}); dacă în D_{II} R este mai mare ca S, axa este normală; dacă în D_{II} R este mai mic decât S, axa este deviată la stânga.

6. Morfologia complexului QRS. Dacă prezintă aspect croșetat al versantului anterior, cu undă delta și durată mai mare de 0,12 secunde, sindrom de preexcitare; dacă depășește 0,12 secunde exprimă prezența unui bloc de ramură. Undele R înalte în V_1, V_2 și S adânci în V_4, V_5, V_6 pledează pentru hipertrofia ventriculară dreaptă, la care se asociază deviația axială dreaptă. Undele R înalte în V_5 și unde S adânci în V_1, V_2, cu indice Sokolov-Lyon peste 35 mm și inversarea fazei terminale de tip secundar sunt caracteristice hipertrofiei ventriculare stângi.

7. Prezența undelor Q patologice, cu amplitudine mai mare de 25% din înălțimea undei R ce-i urmează și durata peste 0,04 secunde este caracteristică necrozei din infarctul miocardic.

8. Segmentul ST: supradenivelarea peste 1 mm. în raport linia izoelectrică și subdenivelarea depășind 0,5 mm. traduc prezența leziunii.

9. Unda T este patologică dacă apare negativă în derivațiile D_I, D_{II}, V_3, V_4, V_5, V_6.

10. Unda U amplă, pozitivă, fuzionată undei T în hipokaliemie și negativă, concordant cu unda T, în sindroamele de ischemie miocardică.

4.5. REUMATISMUL ARTICULAR ACUT (RAA)

Date generale

RAA traduce răspunsul imun perturbat al organismului gazdă la o faringită produsă de Streptococi betahemolitici din grupa A (0,3-3% din faringitele cu streptococ grupa A).

Reprezintă complicația tardivă, nesupurativă, a infecției cu Streptococ betahemolitic grupa A, ce se manifestă după o perioadă latență de 1-3 săptămâni de la o infecție streptococică (frecvent o angină streptococică, a cărei intensitate nu este corelată direct cu instalarea RAA, sinuzită, abces dentar, otită, scarlatină). Apare în copilărie între 3-15 ani, fiind rar întâlnită la vârste sub 2 ani și după 25 de ani.

De obicei angina streptococică este bine suportată (febră moderată, jenă la deglutiție și durere ce persistă 5-7 zile). La un interval variabil de 1-2-3 săptămâni, apar manifestări articulare. Infecția faringiană sau a tractului respirator există în anamneză doar în 70% din cazuri.

RAA se caracterizează prin leziuni inflamatorii ce interesează articulațiile (cu simptomatologie patentă), inima (frecvent dar nu obligatoriu), vasele, țesutul celular subcutanat, sistemul nervos central, seroasele și aparatul respirator. RAA este o boală a țesutului conjunctiv ce are manifestări clinice

variate, dependente de interesarea predominantă a structurilor amintite. Leziunile permanente sechelare se constituie însă numai la nivelul inimii.

Diagnosticul în RAA

Se face pe baza unor criterii elaborate de Jones (1944) şi Stollerman. Se descriu trei tipuri de criterii:

1. Criterii majore: poliartrită, cardită, coree, noduli subcutanaţi Meynet, eritem marginat (eritem inelar Leiner).

2. Criterii minore: febră, poliartralgii, alungirea intervalului PQ (sau PR) pe ECG, prezenţa criteriilor biologice de inflamaţie nespecifică (cresc VSH-ul, fibrinogenul, proteina C reactivă, alfa2-globulinele), antecedente reumatismale sau semne de artrită reumatismală evidente la examinarea în puseu.

3. Criteriul indispensabil (anamnestic): evidenţierea unei infecţii streptococice anterioare, cu creşterea tirului ASLO mai mult de 250 U Todd la adult şi mai mult de 330 U Todd la copil. Sunt, de asemeni, crescute în ser streptodornaza şi streptokinaza.

Diagnosticul comportă două criterii majore şi criteriul indispensabil, sau, cu un nivel mai mic de certitudine, un criteriu major, două minore şi criteriul indispensabil.

Evidenţa infecţiei streptococice anterioare nu este absolut necesară în prezenţa coreei sau carditei reumatismale evidente.

Criteriile majore (descriere)

Cardita reumatismală

Afecţiune cardiacă ce poate interesa electiv endocardul, miocardul sau pericardul, două tunici sau toate trei (pancardită).

Interesarea endocardului:

- apar modificări ale zgomotelor cardiace (caracter vătuit), prin edemul cuspelor valvulare;
- în timpul evoluţiei febrei reumatismale se egalizează zgomotele, ce capătă un timbru uscat, asemănător zgomotului sec, produs de toba arabă "taburkă" (proliferarea ţesutului conjunctiv: valva scleroasă devine îndurată);
- suflul de insuficienţă mitrală;
- suflul mezodiastolic Carrey Coombs, prin edem la nivelul valvei mitrale şi curgere turbulentă prin orificiul mitral; apare după zgomotul III, de tonalitate joasă, se termină înainte de zgomotul I;
- suflul de insuficienţă aortică.

Miocardita reumatismală:

- substratul: edem la nivelul interstiţiului miocardic şi a miocitelor, cu apariţia de noduli inflamatori tipici - granuloame (Aschoff);
- apare o creştere de volum a cordului obiectivată clinic (rar), radiologic şi ecocardiografic (hipokinezie);
- zgomot de galop caracteristic deficienţei miocardice;
- apare la copii de 5-7 ani, eventual cu interesare miocardică acută;

- ECG: modificări de fază terminală, modificarea amplitudinii QRS, tulburări de conducere (bloc atrio-ventricular de gradul I, II, III), tulburări de ritm variate: extrasistole, tahiaritmii.

Interesarea pericardică:

- se evidenţiază prin apariţia durerii de tip pericardic, însoţită de frecătura pericardică fugace;
- ECG: supradenivelare ST cu concavitate superioară (epimiocardită difuză), fără undă Q (a se diferenţia de infarctul miocardic acut) în toate derivaţiile standard, unipolarele membrelor, precordiale (cu excepţia AVR şi V_1);
- ecografic: îngroşarea foiţelor pericardice;
- radiologic fără modificări;
- semne de pericardită exsudativă; ulterior pot apare semne de tamponadă cardiacă: dispariţia şocului apexian, matitate cardiacă mărită în sens transversal, zgomotele cordului asurzite, rareori frecătură pericardică, jugulare turgide (creşterea presiunii venoase centrale), puls filiform, paradoxal sau alternant, hipotensiune arterială, atitudine caracteristică (semnul perniei sau al rugăciunii mahomedane).
- ECG: scăderea amplitudinii undei R, microvoltaj absolut (amplitudinea complexelor QRS mai mică de 6 mm. în toate derivaţiile), alternanţa electrică;
- radiologic cord mărit, triunghiular, hipokinetic;
- ECO: fereastră transonică posterioară şi anterioară, datorată acumulării lichidului între foiţele pericardice.

Poliartrita:

- interesarea articulaţiilor mari: cot, genunchi, tibiotarsiene, pumn, umăr; afectarea articulaţiilor mici este rară;
- artrita se însoţeşte de o intensitate mare a fenomenelor inflamatorii (rubor, dolor, calor, tumor, functio laesa);
- are caracter migratoriu;
- migratorie, fluxionară şi autolimitată (se remite fără sechele).

Coreea minor:

- coreea cu semne de meningoencefalită, prin interesarea nucleilor de la baza creierului (caudat şi putamen): atitudini insolite, mişcări coreiforme, dezordonate, involuntare, ale membrelor, capului şi trunchiului, grimase ale feţei, dislalie, tulburări de mers.

Nodulii subcutanaţi Meynet: interesarea ţesutului celular subcutanat; noduli albi, cu diametrul de 1-2 mm., situaţi periarticular, pe faţa de extensie, mai ales pe faţa dorsală a mâinii sau în jurul tendonului lui Achile.

Eritemul marginat Leiner (eritem liniar) este o erupţie maculară cu aspect circular sau semicircular la nivelul trunchiului şi rădăcinii membrelor.

Peste 40 de ani, atingerea cardiacă este rară; maximum de interesare este la copii şi tineri.

Complicații

Complicațiile sunt reprezentate de insuficiența cardiacă foarte gravă (acută), pericardita exsudativă, leziune valvulară organică depistată la distanță de puseul de RAA (la 6-8 luni).

4.6. ENDOCARDITA INFECȚIOASĂ (EI)

Este o infecție microbiană localizată la nivelul endocardului valvular și/sau parietal, cu evoluție clinică acută, subacută sau cronică.

Endocardita infecțioasă acută (EIA):

- apare ca urmare a unei bacteriemii sau septicemii;
- cale de inoculare cunoscută;
- localizări viscerale multiple (septicopioemie);
- interesarea endocardică este un epifenomen în cadrul stării septice.

Endocardita infecțioasă subacută (EISA):

- reprezintă ansamblul fenomenelor umorale și anatomice ce rezultă din fixarea unui agent microbian pe o zonă anterior lezată de la nivelul endocardului valvular (frecvent), parietal, sau defect congenital;
- incidența este în creștere;
- cauze: chirurgia pe cord deschis sau închis, cu însămânțarea directă a cavităților, extinderea metodelor invazive de explorare, producerea de microtraumatisme ale endocardului valvular, parietal, a vaselor, hemodializa, catetere sau material injectabil infectat, intervenții stomatologice sau ORL;
- patogenia infecției endocardice presupune prezența agentului infecțios, calea de inoculare și receptorul - structura cardiacă;
- din punct de vedere al riscului de endocardită, există trei clase de risc:
  - clasa cu risc crescut: proteze valvulare mecanice, heterografe (valve biologice), șunturi arterio-venoase chirurgicale pentru hemodializă, antecedente de endocardită;
  - clasa cu risc mediu: bolnavi cu leziuni aortice (stenoză și insuficiență aortică), insuficiență mitrală, prolaps de valvulă mitrală cu insuficiență mitrală, defect septal ventricular, persistență de canal arterial, cardiomiopatia hipertrofică obstructivă, coarctația de aortă;
  - clasa cu risc neglijabil: defect septal atrial, stenoza mitrală pură, prolaps fără insuficiență, by-pass coronarian cu grefă venoasă.

Patogenia EI

Germenii se fixează pe locul de minimă rezistență al endocardului, unde există un defect de prostaciclină care favorizează aderarea. De asemenea, există condiții de aderare a trombocitelor și formarea unui tromb fibrino–plachetar, ce înglobează în interior germenii, continuându-se procesul de tromboză.

Germenii se înmulțesc în interiorul trombusului, fiind protejați de fagocitoză și acțiunea anticorpilor și, prin produșii lor, stimulează sistemul imun. Endocardita se caracterizează prin hipergammaglobulinemie, activitate crescută a complementului, existența de complexe imune circulante, care generează

simptome specifice.

Vegetațiile apărute, de dimensiuni variate, sunt mobilizate de curentul sanguin la fiecare sistolă, apărând sufluri cu caractere modificate în timp. O parte din vegetații se pot rupe, fiind antrenate în circulație și generând embolii viscerale și periferice.

Majoritatea endocarditelor sunt cu streptococ, bacterie ce posedă în compoziția capsulei dextran, substanță ce îi permite aderență la substratul organic pe care îl lezează; germenii gram negativi, chlamdiile, ricketsiile nu au această substanță.

Semne clinice în endocardita infecțioasă

Cardiace:

a) sufluri ce apar ca expresie a remanierii aparatului valvular;

b) modificarea suflurilor anterioare ca urmare a apariției unor vegetații pe marginea liberă a valvelor, distrugerii valvulare, desprinderii protezei prin grefă microbiană;

c) instalarea insuficienței cardiace este consecutivă modificării regimului hemodinamic prin: distrugere valvulară, afectare miocardică, embolie la nivel coronarian (infarct miocardic acut).

Semnele generale de infecție:

- febră (ondulantă) sau stare subfebrilă;
- stare de astenie, inapetență, scădere ponderală, sudorație nocturnă, mialgii, cefalee;
- anemie, splenomegalie.

Complicații embolice:

- accidente vasculare embolice cu infarct cerebral (deficite motorii și senzitive);
- infarct renal, splenic, muscular;
- infarct hepatic, care apare foarte rar;
- infarct mezenteric (dureri abdominale violente, urmate de scaune melenice);
- gangrene periferice, prin embolii în arterele membrelor;
- anevrisme micotice prin microembolie în vasa vasorum.

Fenomene imunologice:

Țin de depunerea de complexe imune circulante (CIC).

- nefrita hematurică Löhlein cu hematurie microscopică, rar macroscopică, prin complexe imune circulante depuse la nivelul capilarelor glomerulare; leziunea, inițial focală, parcelară sau segmentară (interesează porțiuni din glomeruli), poate să difuzeze (nefrita difuză);
- peteșii la nivelul patului ungheal - hemoragii în așchie;
- vasculita periferică (noduli Osler): formațiuni mici de culoare roșie, de 1-2 mm., situați la pulpa degetelor, dureroși, mai rar palmar;
- pete Janeway: pete roșii cu suprafața de 1-2 cm^2, nedureroase, palmare și plantare;

- vasculita la nivel retinian, ce generează hemoragii în canoe la examenul fundului de ochi (petele Roth, hemoragii în canoe cu centrul palid);
- artralgii şi fenomene inflamatorii articulare prin depunere de complexe imune circulante la nivelul vaselor sinovialei.

Investigarea endocarditei infecţioase

Hemocultura: în primele 24 de ore se recoltează 3 hemoculturi; important este ca bolnavul să nu fi primit tratament cu antibiotice.

Condiţiile de prelevare trebuie să fie corecte: asepsie foarte bună, recoltare de către medic care trebuie să poarte mască, locul de puncţie să fie bine dezinfectat, prelevarea sângelui poate fi prin puncţie venoasă sau arterială, însămânţarea pe medii de cultură corespunzătoare tuturor tipurilor de germeni (aerobi, anaerobi şi fungi). Deci, în primele 12 ore, trebuie să se recolteze minimum 3 hemoculturi, urmate de recoltarea a 7-8 hemoculturi în următoarele 24-48 h.

Teste serologice: utile în caz de endocardită cu Coxiella, Chlamydia..

Teste imunologice:

- scăderea complementului în situaţia de glomerulonefrită asociată;
- complexe imune circulante, prezente în ser la mai mult de 75% din cazuri;
- proteina C reactivă prezentă;
- factorul reumatoid prezent;
- reacţia Bordet-Wasserman fals pozitivă.

Examen hematologic:

- anemie normocromă, normocitară;
- leucocitoză (dar mai mult de jumătate din cazuri evoluează cu valori normale ale leucocitelor).

Examen de urină:

- hematurie, proteinurie.

Ecocardiografie bidimensională:

- vegetaţii depistate în 80% din cazuri; condiţii: diametrul vegetaţiei să fie mai mare de 2 mm., valva să nu fie calcificată (ecourile generate de calcifieri pot estompa vegetaţiile).

Diagnostic

Orice valvular cu febră de etiologie nepreciză, cu durată mai mare de 7 zile, trebuie suspicionat de endocardită.

Pentada lui Donzelot: leziune valvulară, febră, splenomegalie, anemie, hematurie rămâne evocatoare pentru cazurile diagnosticate tardiv.

Germeni implicaţi izolaţi sau neidentificaţi în 25-35% din cazuri: Streptococ viridans, Stafilococ, Haemofillus, germeni gram negativi, fungi, Coxiella, Chlamidia.

4.7. CARDIOPATII VALVULARE

4.7.1. DATE GENERALE

Rezultă din remanierea scleroasă a aparatului valvular, izolată sau asociată a valvelor, comisurilor, cordajelor, pilierilor, inelului, remaniere datorată intervenţiei endocarditei reumatismale, infecţioase, intervenţiei unor factori degenerativi, distrofici (diselastoze: sindrom Marfan, Ehler-Danlos).

Hemodinamic:

- remanieri tip stenoze, insuficienţe, leziuni combinate (duble leziuni);
- stenozele valvulare: realizează o rezistenţă în calea evacuării sângelui dintr-o cameră în alta, sau dintr-o cameră a cordului într-un vas;
- insuficienţele valvulare realizează deplasarea retrogradă a sângelui prin valve incompetente, dintr-o cavitate în alta a cordului sau dintr-un vas înapoi în cord.
- leziuni combinate: realizează ambele mecanisme producând boala mitrală, aortică:
  - valva mitrală este concomitent stenotică, pentru a putea realiza obstrucţie la scurgerea sângelui din atriu în ventricul în diastolă şi incompetentă, permiţând regurgitarea sângelui din ventricul în atriu în sistolă;
  - valva aortică: sângele este ejectat din ventriculul stâng în aortă în cursul sistolei, printr-un orificiu aortic îngustat, care în acelaşi timp este incapabil de ocluzie în diastolă, determinând regurgitarea aortă-ventricul.

Instalarea valvulopatiei se poate face brusc, cu caracter dramatic, sau lent. În endocardita reumatismală, pentru constituirea leziunii, sunt necesare 6-12 luni. În endocardita infecţioasă acută valva poate fi necrozată şi distrusă în 24 de ore, determinând insuficienţa mitrală, aortică acută, cu consecinţe hemodinamice redutabile pentru că nu există o adaptare în timp.

Infarctul valvei mitrale, producând necroză şi ruptură valvulară, determină insuficienţa mitrală acută, cu regurgitare importantă ventriculo-atrială în cursul sistolei.

Infarctul miocardic acut cu necroză şi ruptură de pilier determină apariţia unei insuficienţe mitrale, cu instalarea progresivă a semnelor de insuficienţă de pompă şi a şocului cardiogen, concomitent cu supraîncărcarea retrogradă a circulaţiei pulmonare.

În România, valvulopatiile reprezintă 20% din totalitatea cardiopatiilor.

Diagnosticul valvulopatiei:

1. Examen clinic.
2. Examen ECG, mecanografic.
3. Examen radiologic.
4. Examen ecocardiografic (eco M, eco B, eco Doppler).
5. Uneori metode invazive: cateterism cardiac, cineangiografie, coronarografie.
6. Teste de efort.

Problemele urmărite la o valvulopatie:

1. Tipul.
2. Etiopatogenia.
3. Forma acută sau cronică.
4. Stadiul, severitatea disfuncției cardiace antrenate (clasele NYHA).

4.7.2. STENOZA MITRALĂ (SM)

Stenoza mitrală constă în reducerea suprafeței orificiului mitral cu peste 50%. Normal suprafața sa este de *4-6 cm²*. Această reducere a suprafeței orificiului mitral se realizează prin scleroza valvulară, sutura comisurilor, retracția cordajelor, calcificări, ce transformă aparatul mitral dintr-unul mobil și elastic, într-unul semirigid sau rigid.

După gradul de severitate și consecințele asupra presiunilor în circulația pulmonară se disting:

- SM largă, cu suprafața orificiului mitral mai mare de 1,7-2cm², bine tolerată, cu presiunea capilară pulmonară mai mică 20 mm.Hg și presiunea sistolică în artera pulmonară mai mică de 35 mm.Hg la effort;
- SM moderată cu suprafețele orificiului mitral între 1,6-1,3 cm², cu presiune capilară pulmonară sub 25 mm.Hg și presiune sistolică în artera pulmonară la efort sub 50 mm.Hg:
  - apar și primele semne ale stenozei mitrale, condiționate de creșterea presiunii în atriul stâng, deci în teritoriul venocapilar pulmonar, crescând rezistențele vasculare pulmonare, mai ales la efort;
  - ca urmare a reducerii umplerii ventriculului stâng, există și o scădere a volumului sistolic;
  - normal presiunea în atriul stâng este mai mică sau egală cu 10 mm.Hg; la o suprafață a orificiului mitral de 1,1-1,5 cm² presiunea este mai mare de 15 mm. Hg în repaus iar la efort ajunge la 25- 30 mm.Hg;
- SM severă, cu suprafața orificiului mitral sub 1,1 cm², presiunea de repaus în capilarul pulmonar este de 25-30 mm.Hg iar la efort crește cu 10-15 mm.Hg ajungând la valori peste 30 mm.Hg și presiunea sistolică în artera pulmonară la effort 50 mm.Hg; la o presiune hidrostatică de peste 30 mm.Hg în capilarul pulmonar, se anulează presiunea oncotică generată de proteinele intravasculare, producându-se edem pulmonar acut;
- SM foarte severă: suprafața orificiului mitral 0,8 cm², presiunea în capilarul pulmonar 40 mm.Hg, presiunea în artera pulmonară ≥ 60 mm.Hg; bolnavii fac frecvent edem pulmonar acut de efort.

Edemul pulmonar acut în stenoza mitrală

În edemul pulmonar acut se produce o transsudare a lichidului din plasma capilarelor pulmonare la nivelul alveolelor; este precedat și însoțit de un edem interstițial pulmonar, responsabil de scăderea complianței pulmonare și

care participă direct la geneza dispneei mitrale.

Creșterea presiunii în sistemul venocapilar pulmonar determină o creștere a rezistențelor în arborele arterial pulmonar prin vasoconstricție arteriolară care, odată cu evoluția valvulopatiei și persistența vasospasmului, duce la instalarea hipertensiunii pulmonare fixe.

Hipertensiunea arterială pulmonară solicită ventriculul drept, determinând dilatarea lui, cu decompensare. Când ventriculul drept decompensează, se ameliorează dispneea mitrală. Presiunea în artera pulmonară, care normal este mai mică decât 30 mmHg, ajunge la cei cu SM egală sau mai mare de 60 mm.Hg.

Simptomatologia SM depinde de gradul de distensibilitate a atriului stâng ce se dilată prin creșterea presiunilor la acest nivel. Dacă în timp se ajunge la instalarea unei fibroze interstițiale pulmonare (pneumopatia interstițială a mitralului), chiar la presiuni hidrostatice mai mari de 50 mm.Hg în capilarul pulmonar, nu se produce edem pulmonar acut. Cu cât atriul stâng este mai compliant, bolnavul tolerează mai bine valvulopatia; dacă atriul stâng nu se dilată, apare dispneea la eforturi minime.

Etiologia stenozei mitrale:

- reumatism articular acut;
- congenitală, foarte rară; însoțită de defect septal atrial (sindrom Lutembacher);
- prin mixom sau tromboză atrială stângă;
- poliartrita reumatoidă;
- la bătrâni prin calcifierea extensivă a inelului mitral;
- la aproximativ 20% din cei cu stenoză mitrală nu se poate preciza etiologia.

Din punct de vedere semiologic, se disting:

- stenoza mitrală prin leziune valvulară organică;
- stenoza mitrală funcțională, când orificiul nu este remaniat, dar cantitatea de sânge ce trece prin el determină condiția de stenoză mitrală relativă (funcțională). Stenoza mitrală relativă apare în: defect septal ventricular, bloc atrioventricular gradul III, insuficiență aortică importantă, mixom și tromboză atrială stângă, insuficiență mitrală severă.

Simptomatologia funcțională debutează frecvent în decadele II-III de viață în stenoza congenitală și reumatismală.

- Dispnee de efort, progresivă, până la dispnee permanentă ce se accentuează la cele mai mici eforturi și obligă bolnavul la ortopnee.
- Dispnee paroxistică nocturnă: edem pulmonar cronic interstițial.
- Edemul pulmonar acut apare în stenoza mitrală strânsă, la solicitări cardiocirculatorii: efort, emoții, baie cu apă rece, și nu are caracterul nocturn și de decubit pe care îl are edemul pulmonar acut în insuficiența ventriculară stângă.

- Progresiv, odată ce se remit simptomele de tip dispnee severă, edem pulmonar, se instalează semnele decompensării vetriculului drept; edeme la membrele inferioare, hepatomegalie, turgescenţa jugularelor, frecvent insuficienţă tricuspidiană organo-funcţională.
- Tusea persistentă, seacă, accentuată de efort.
- Hemoptizii: apar de regulă în formele severe de SM, fiind condiţionate de efort, în producerea lor intervin de asemeni emboliile pulmonare şi efracţia vaselor bronşice dilatate prin stază.
- Dureri precordiale produse prin distensia trunchiului arterei pulmonare şi, posibil, prin reflex pulmonaro-coronarian; durerile cedează frecvent la administrarea de oxigen.
- Durerea tipică din spaţiul interscapulovertebral stâng, junghiul Vaquez, accentuată la efort, cedează odată cu instalarea insuficienţei ventriculare drepte.
- Disfagia - prin compresia atriului stâng asupra esofagului.
- Disfonia - prin compresiunea recurentului de către atriul stâng dilatat.
- Palpitaţii - expresia aritmiilor atriale, frecvente în stenoza mitrală (extrasistole, tahicardii paroxistice, fibrilaţie atrială paroxistică).

Examenul fizic

Inspecţia:

- nanismul mitral când leziunea severă se instalează în copilărie, cu retard staturo-ponderal, dar proporţional, asemănător cu cel din nanismul hipofizar;
- facies mitral cu pomeţi şi buze de culoare roşie violacee;
- pulsul jugular cu accentuarea presistolică, prin hipertrofie de ventricul drept;
- la decompensarea ventriculului drept, apar pulsaţii sistolice ale jugularelor, prin reflux din ventriculul drept în atriul drept, în sistolă;
- semnul Harzer - bătaia ventriculului drept în epigastru;
- pe marginea stângă a sternului, în spaţiile II-III intercostal, bătăi puternice ale arterei pulmonare dilatate, traducând hipertensiunea pulmonară.

Palpare:

- şoc apexian slab, normal poziţionat sau uşor deplasat spre stânga;
- vibranţa mitrală a lui Bard: clicul de închidere a valvei mitrale, palpabil uneori;
- palparea uruiturii diastolice sub forma freamătului catar diastolic, în decubit lateral şi apnee postexpiratorie;
- uneori se palpează pulsaţiile arterei pulmonare dilatate în spaţiul II-III stâng parasternal;
- pulsaţia ventriculului drept în epigastru.

Ascultaţia:

- Z1 poate fi accentuat, datorită sclerozei valvulare, scurtării şi îngroşării

valvelor; nu este întărit când SM este calcificată, sau când fuzionează cuspele, comisurile, valva devenind o pâlnie rigidă;

- Z2 este accentuat în focarul pulmonarei, expresie a hipertensiunii pulmonare; în hipertensiunea pulmonară importantă se dedublează Z2 prin întârzierea componentei pulmonare;
- clacmentul de deschidere a mitralei (CDM);
- zgomot sec, pocnit, situat la 0,06-0,11 sec. după componenta aortică a Z2, pentru SM severă: 0,04 - 0,07 sec.;
- CDM se ascultă în spaţiul apico-sternal, în focarul pulmonarei şi la nivelul manubriului sternal;
- poziţia CDM în diastolă este condiţionată de severitatea stenozei mitrale: cu cât stenoza este mai strânsă, cu un gradient mare atrio-ventricular, CDM este mai aproape de Z2; cu cât stenoza este mai largă, CDM se deplasează mezodiastolic;
- când SM este foarte strânsă, tunelară, CDM dispare ;
- uruitura diastolică:
- suflu ce conţine vibraţii de joasă frecvenţă, ocupă diastola de la CDM la telediastolă, lent descrescător;
- în caz de ritm sinusal, există şi suflu presistolic;
- se ascultă periapexian, în decubit lateral stâng, în apnee postexpiratorie, după un efort;
- durata uruiturii este semnificativă pentru gradul severităţii SM; cu cât este mai lungă, SM este mai strânsă (uruitura începe imediat după CDM, care este mai aproape de Z2 dacă stenoza este mai strânsă);
- suflul presistolic, dat de ejecţia atriului stâng prin orificiul mitral stenozat.

În situaţii cu ritm cardiac foarte rapid, ascultaţia este dificilă. În condiţii de fibrilaţie atrială, suflul dat de ejecţia atrială dispare, iar condiţiile hemodinamice pulmonare şi sistemice se agravează.

Hipertrofia ventriculară dreaptă poate schimba poziţia normală a ventriculului stâng, vârful cordului este dat chiar de ventriculul drept, cel stâng migrând posterior. La vârful cordului se ascultă în aceste situaţii suflul sistolic de insuficienţă tricuspidiană organo-funcţională din SM: La nivelul apendicelui xifoid, sau pe marginea stângă a sternului (spaţiul IV-V intercostal stâng) apare un suflu sistolic, accentuat de inspirul profund, de insuficienţă tricuspidiană funcţională prin dilatarea importantă a ventriculului drept.

La examenul toracelui apar:

- semnele plămânului de stază (raluri crepitante şi subcrepitante la ambele baze);
- transsudate sau exsudate de însoţire a infarctelor pulmonare (submatitate şi/sau diminuarea/abolirea murmurului vezicular).

Explorări paraclinice

Radioscopia şi radiografia toracică

a) Cordul:

- în incidenţa antero-posterioară bombarea arcului mijlociu stâng, corespunzând în porţiunea inferioară atriului stâng dilatat, iar superior, trunchiului arterei pulmonare dilatat;
- ventriculul stâng poate fi normal sau redus de volum;
- în poziţie oblică anterioară dreaptă (OAD), la pasajul baritat esofagian, se poate constata deviaţia esofagului de către atriul stâng dilatat, ce îngustează spaţiul retrocardic;
- în poziţie laterală reducerea spaţiului retrosternal (precordial) datorită hipertrofiei ventriculare drepte (HVD);
- uneori se pot evidenţia calcificările valvei mitralei.

b) Plămânul are aspect de stază venoasă şi interstiţială:

- umbre hilare accentuate;
- transparenţă pulmonară diminuată, cu desen pulmonar reticulat sau pseudomiliar, datorită hemosiderozei (prin transsudarea hematiilor în alveole);
- liniile Kerley A şi B, expresia dilatării limfaticelor; liniile Kerley A în câmpurile pulmonare mijlocii, pornesc de la hil pe câţiva centimetri lungime şi nu ajung la pleură; liniile Kerley B sunt linii orizontale, opace, de 0,5-1,5 cm., situate în sinusul costodiafragmatic, sau verticale, perpendiculare pe diafragm;
- vizibilitatea îngroşării scizurii drepte şi scizurii oblice;
- eventual pneumopatii frecvente pe plămânul de stază.

Electrocardiograma:

a) "P" mitral în D II, dublu boselat, cu baza mai mare de 0,11 sec.; în V1 P bifazic, în undiţă; axa undei P este orientată pe stânga;

b) conducerea atrio-ventriculară este normală;

c) axa QRS la 90 grade. HVD şi HAD ; QRS maxim în aVF; în V1 R = S sau R este mai mare ca S, şi S este prezent în derivaţiile precordiale stângi.

Fonocardiograma precizează intervalul A_2-CDM în relaţie inversă cu gradul SM.

Apexograma: unda e de amplitudine redusă ce traduce umplerea lentă a VS.

Examenul ecografic (confirmă diagnosticul):

- modul M: obiectivează imobilitatea valvei mitrale, deschiderea redusă a valvei în diastolă sub 15 mm, dilatarea ventriculului drept; panta EF de deschidere a mitralei, normală 55 mm/sec., diminuă în SM:
  - SM largă 35-25 mm/sec;
  - SM medie 25-15 mm/sec;
  - SM strânsă sub 15 mm/sec.
- eco bidimensional permite măsurarea suprafeţei orificiului stenozat;
- eco Doppler măsoară viteza fluxului prin valva mitrală stenozată şi suprafaţa orificiului mitral (creşterea vitezei fluxului se corelează cu reducerea

orificiului mitral).

Studii radioizotopice: aduc date asupra funcţiei ventriculului stâng.

Explorări invazive în vederea intervenţiei chirurgicale:

-cateterism cardiac: valoarea presiunii în capilarele pulmonare;

- cineangiocardiografia: opacifierea camerelor inimii, măsurarea suprafeţei orificiului mitral, aprecierea mobilităţii valvei mitrale şi a circulaţiei pulmonare.

Complicaţii

1. Dilatarea atriului stâng cu compresiunea esofagului, recurentului, a structurilor pulmonare învecinate.
2. Aritmii: extrasistolie, tahicardii paroxistice supraventriculare, fibrilaţie atrială, flutter auricular.
3. Tromboza atriului stâng, mai ales după instalarea fibrilaţiei atriale.
4. Embolia pulmonară.
5. Edemul pulmonar acut.
6. Complicaţii infecţioase pe plămânul de stază.
7. Hemoptizia.
8. Insuficienţa ventriculară dreaptă.
9. Embolii în circulaţia sistemică.
10. Endocardita grefată pe o valvă mitrală afectată congenital sau dobândit, proteza valvulară biologică sau mecanică.

Stenoza mitrală prin mixom sau tromb atrial realizează ocluzii variabile la nivelul orificiului mitral determinând:

- ameţeli şi sincope poziţionale;
- semne stetacustice variabile cu poziţia;
- embolii repetate.

Diagnosticul se face prin ecocardiografie şi angiografie.

4.7.3. INSUFICIENŢA MITRALĂ (IM)

Valvulopatie caracterizată din punct de vedere anatomic prin ocluzia sistolică incompletă a orificiului mitral, iar fiziopatologic prin refluxul sângelui din ventriculul stâng în atriul stâng în cursul sistolei. Poate exista singură sau în asociere cu SM, reprezentând 50% din totalul valvulopatiilor.

Etiologia

1. Organică: RAA, endocardita infecţioasă, ateroscleroză, sindrom Marfan, sindrom Hurler, IM prin disfuncţie de pilier datorită ischemiei, necrozei ischemice sau rupturii pilierului.
2. IM funcţională datorită lărgirii orificiului mitral sau imposibilităţii de coaptare a cuspelor prin hipertrofia pilierilor sau migrarea lor în caz de valvulopatii aortice, hipertensiune arterială, cardiomiopatii primitive.
3. Forme deosebite - prolaps primitiv sau secundar al valvulei mitrale.

Hemodinamica IM

În IM există un reflux sistolic din VS în AS, cu creşterea presiunii în

atriul stâng şi, retrograd, creşterea presiunii în venele pulmonare. Golirea de sânge a VS se face pe două căi: retrograd în atriul stâng şi anterograd în circulaţia sistemică. Consecutiv, în insuficienţă mitrală se realizează un sindrom de debit cardiac mic şi o suprasolicitare de volum a ventriculului stâng în diastolă. În timp, se ajunge la insuficienţă ventriculară stângă prin suprasolicitare de volum a ventriculului stâng şi insuficienţă ventriculară dreaptă prin suprasolicitare de rezistenţă datorită hipertensiunii pulmonare.

Simptomatologia funcţională:

- astenie;
- dispnee de efort;
- palpitaţii,

Se diferenţiază de SM prin raritatea edemului pulmonar acut, a hemoptiziilor şi a emboliilor.

Examen obiectiv

Inspecţia: în formele severe cianoză la buze, nas, extremităţi.

Palpare:

- şoc apexian coborât, perceput pe o suprafaţă întinsă;
- freamătul sistolic corespunzător suflului sistolic prezent în IM cu regurgitaţie sistolică importantă;
- în spaţiul II-III intercostal stâng parasternal, expansiunea de volum a atriului stâng.

Ascultaţia:

a) suflu sistolic apexian:

- holosistolic în IM cu regurgitare importantă;
- protomezosistolic în IM cu regurgitare moderată şi redusă;
- mezotelesistolic în disfuncţia de pilier şi PVM cu regurgitare;
- maxim de intensitate în aria ventriculului stâng;
- iradiere în axilă;
- aspect stetacustic de suflu în "jet de vapori";
- uneori se poate propaga interscapulovertebral stâng;

b) alte modificări stetacustice:

- în IM severe scăderea amplitudinii Z_1;
- acoperirea Z_2 prin prelungirea regurgitării după închiderea valvelor aortice;
- dedublarea Z_2 prin precesiunea componentei aortice;
- apariţia în diastolă a Z_3 urmat de un scurt rulment de debit datorită SM organo-funcţionale (relative).

Explorări paraclinice

1. Examenul radiologic:

a) dilatarea gigantă a atriului stâng ; dilatarea expansivă anevrismală

comprimă ritmic coloana de bariu din esofag (la examenul baritat al esofagului în OAD);

b) creşterea volumului ventriculului stâng (arcul inferior stâng mărit);

c) plămânul: fără modificări sau asemănător celui din SM (cu stază în sectorul veno-capilar);

d) în hipertensiunea arterială pulmonară fixă (prin scleroza ramurilor arterei pulmonare), imaginea pulmonară este clară; ramurile arterei pulmonare la origine sunt dilatate (mai mult de 17 mm.);

e) din profil permite aprecierea gradului hipertrofiei ventriculare drepte şi atriale stângi, ca şi calcificarea inelului mitral.

2. Ecografia M şi bidimensională informează asupra diametrelor cavităţilor ventriculare şi atriale (mărirea ventriculului stâng, atriului stâng arterei pulmonare a ventriculului drept), a situaţiei aparatului valvular şi subvalvular. Examenul eco Doppler spectral şi color permite măsurarea refluxului sistolic transmitral.

3. ECG:

a) P mitral cu axa electrică deviată la stânga şi durată ≥0,11";

b) ventriculograma arată solicitarea ventriculului stâng cu devierea la stânga a axei QRS, eventual hipertrofie ventriculară stângă:

- R>20 mm. în derivaţiile standard;
- R>13 mm. în aVL;
- R>25 mm. în V_5;
- indice Socolov – Lyon: $SV_2 + RV_5$>35 mm.
- faza terminală (repolarizarea) este concordantă cu sensul QRS în suprasolicitarea de volum.

4. Cineangiocardiografia: aprecierea gradului regurgitării ventriculo-atriale în sistolă.

5. Cateterism cardiac: stabileşte presiunea în artera pulmonară şi abordul retrograd prin artera femurală în ventriculul stâng şi atriul stâng.

Complicaţii

Sunt aceleaşi cu ale SM, dar mai puţin frecvente.

4.7.4. BOALA MITRALĂ

Asociază SM şi IM cu grade diferite de participare a celor două leziuni:

- SOM<1,5 cm^2 determină predominanţa manifestărilor clinice ale SM;
- SOM: 1,5-2 cm^2 determină manifestări clinice ce corespund în egală măsură ambelor afecţiuni;
- SOM>2 cm^2 determină predominanţa insuficienţei mitrale.

Clinic: dispnee de efort, palpitaţii, hemoptizii, rar edem pulmonar acut (frecvent când predomină SM).

Palpare: freamăt catar diastolic prin prezenţa SM.

Ascultaţie:
- suflu sistolic de IM şi ZI normal sau întărit;
- CDM, uruitură diastolică şi suflu presistolic.

Complicaţii:
- embolii sistemice şi pulmonare;
- endocardită infecţioasă subacută;
- insuficienţă cardiacă dreaptă.

4.7.5. LEZIUNILE VALVULARE AORTICE

Leziunile valvulare aortice constituie 20-40% din totalul valvulopatiilor.

4.7.5.1. INSUFICIENŢA AORTICĂ (IA)

Mai frevenţă decât stenoza aortică, insuficienţa aortică este o valvulopatie caracterizată prin refluxul în diastolă al sângelui din artera aortă în ventriculul stâng.

Etiologie

Insuficienţa aortică organică:

a) congenitală: diselastoze (sindrom Marfan şi Ehlers-Danlos), sindrom Hurler, bicuspidia aortică, defectul septal ventricular;

b) dobândită: RAA, lues, spondilita anchilopoetică, artrita reumatoidă, ateromatoza aortei, anevrism disecant de aortă, boala Takayashu, traumatism.

Insuficienţa aortică funcţională:

- în dilatări importante ale aortei sau ventriculului stâng.

Calcificările valvulare sunt rare în IA. Regurgitarea sângelui produce leziuni de jet la nivelul septului.

Manifestări clinice

Simptome funcţionale:

- senzaţia de pulsaţie puternică, cu bătăi vizibile ale vaselor de la baza gâtului;
- ameţeli, cefalee, pulsaţii, zgomote în urechi;
- leziunea este multă vreme bine compensată, ulterior însă, odată instalată decompensarea, apare dispneea şi angina pectorală de efort.

Examen obiectiv cardiac:

a) Inspecţia regiunii precordiale:

- şoc apexian amplu, etalat pe o suprafaţă mare, uneori aspect de mişcare de reptaţie la vârful cordului (ventriculul stâng mare); deplasat în spaţiile VI-VII intercostal stâng, frecvent în afara liniei medioclaviculare (cu 2-3 cm);

b) Palparea:

- şocul apexian creează palmar senzaţia loviturii unei mingi de tenis de câmp;
- în protodiastolă se poate palpa galopul ventricular.

c) Ascultaţia:

- prezenţa suflului diastolic, de intensitate mică, cu tonalitate înaltă şi

timbru dulce, în spaţiul II intercostal drept parasternal şi spaţiul III intercostal stâng parasternal, cu propagare descendentă la vârful cordului;

- se poate asculta suflul diastolic în spaţiul I intercostal drept parasternal, în condiţia aortei dilatate anevrismal;
- bolnavul se ascultă în ortostatism sau în poziţie şezândă aplecat anterior, în apnee postexpiratorie, uneori cu mâinile ridicate deasupra capului, pentru creşterea regurgitării aorto-ventriculare;
- în IA traumatică, în sindromul Marfan şi în endocardita bacteriană suflul este muzical, piolant, cu intensitate mai mare;
- coexistenţa unui suflu sistolic organo-funcţional, prin debit crescut de sânge prin orificiul aortic în timpul sistolei;
- la vârful cordului, în diastolă, se pot asculta două sufluri dependente de severitatea IA: rulmentul Foster protodiastolic (însoţit şi de freamăt catar la palpare), rulmentul Austin Flint mezotelediastolic de SM relativă;
- Z_1 poate fi normal sau diminuat, prin poziţia înaltă a valvelor mitrale la sfârşitul diastolei, coexistenţa IM şi prin creşterea volumului ventriculului stâng;
- Z_2 poate fi normal sau diminuat, prin retracţia valvelor aortice;
- unul sau mai multe clicuri mezosistolice, în prezenţa unei aorte elastice, uşor distensibile, sub acţiunea volumului sistolic crescut.

Semne periferice:

a) paloarea caracteristică;

b) consecutiv creşterii presiunii diferenţiale apar: hiperpulsatilitate, dansul arterial carotidian, mişcările capului în ritmul pulsului (semnul Alfred de Musset), puls amigdalian şi al luetei (semnul Müller), hippus: variaţii ale diametrului pupilar cu mioză sistolică şi midriază diastolică (semnul Landolfi), hiperpulsatilitate la nivelul braţului (semnul manşetei sau al ciocanului de apă), semnul Sabrazze - pulsaţia piciorului la poziţia picior peste picior, puls capilar (semnul Quincke), evidenţiat la tegumentele frunţii şi buzelor prin apăsarea uşoară cu o lamă de sticlă: expansiunea zonei roşii marginale în sistolă, paloare în diastolă; acelaşi fenomen se obţine la apăsarea marginii libere a unghiei;

b) tensiunea arterială este de tip divergent, prin creşterea tensiunii arteriale sistolice şi diminuarea TA diastolice; cu cât IA este mai severă, cu atât diastolica este mai mică. La luarea tensiunii nu se poate măsura corect diastolica, zgomotele nu dispar nici la TAD egal cu zero.

c) pulsul este de tip Corrigan - celer et altus (se poate percepe pulsul şi la arterele digitale);

d) ascultaţia arterelor periferice:

- fără compresiune, la femurală, carotidă: dublul ton arterial al lui Traube;
- cu compresiune: dublul suflu crural al lui Duroziez (suflu sistolic şi diastolic, corespunzător fluxului sistolic şi refluxului diastolic al sângelui în artere).

Examene paraclinice

1. Examen radiologic:

- evidenţiază modificări de kinetică vasculară şi modificări de morfologie a cordului;
- retracţie energică a VS în sistolă cu expansiunea concomitentă a aortei ascendente - aspect de basculă în jurul punctului G;
- VS mărit, aorta ascendentă dilatată.

2. ECG:

- normală în formele uşoare, cu regurgitare moderată;
- în formele medii şi severe: hipertrofie atrială şi ventriculară stângă, modificări secundare de fază terminală;
- uneori tulburări de conducere asociate (prin jetul de regurgitaţie ce afectează fasciculul Hiss şi ramurile sale).

3. Fonocardiograma:

- evidenţiază suflul (descrescător, imediat după Z_2).

4. Sfigmograma carotidiană:

- absenţa incizurii caracteristice închiderii valvei aortice;
- frecvent există o incizură pe platoul ei.

5. Ecocardiografia:

- semn indirect: flutter-ul valvei mitrale anterioare;
- creşterea dimensiunilor VS, aortei;
- excluderea unei eventuale SM asociate.

6. Angiocardiografia - apreciază gradul regurgitării aorto-ventriculare.

7. Cateterismul cordului stâng arată creşterea presiunii în cordul stâng la sfârşitul diastolei, ca urmare a regurgitării sângelui din aortă.

Evoluţie şi complicaţii:

- insuficienţa aortică cu tensiunea artrială diastolică mai mică de 50 mm. Hg este rău tolerată;
- insuficienţa aortică cu tensiunea diastolică mai mare de 50 mm.Hg. are prognostic mai bun
- complicaţii: endocardita bacteriană, tulburări de ritm, de conducere, insuficienţa cardiacă.

4.7.5.2. STENOZA AORTICĂ (SA)

Date generale

- SA realizează reducerea suprafeţei orificiului aortic cu 25% sau mai mult, ceea ce are ca rezultat un baraj la ejecţia ventriculului stâng. Suprafaţa orificiului aortic normal este de 3-4 cm^2.
- Frecvent cuspidele aortei sunt eversate, în dom, cu comisuri fuzionate, orificiul de comunicare ventriculo-aortic fiind situat central sau excentric.
- Etiologic SA poate fi congenitală (subvalvulară, valvulară sau supravalvulară) şi dobândită: RAA, ateroscleroză, calcificări valvulare şi

ale peretelui aortic (mediocalcoză Mönckeberg), endocardita bacteriană, lues.

- Tulburări hemodinamice: când scade suprafaţa cu minimum o pătrime din valoarea ei normală se produce un obstacol la ejecţie, cu consecinţele următoare: creşterea timpului necesar pentru trecerea sângelui din VS în aortă, creşterea vitezei fluxului, creşterea presiunii telediastolice în VS, hipertrofie ventriculară stângă de tip concentric (de baraj, de rezistenţă).

Tabloul clinic

Formele uşoare sunt asimptomatice. Formele medii prezintă:

- dispnee variabilă, corelată cu gradul de stenoză;
- angină pectorală de efort ce traduce insuficienţa coronariană funcţională sau prin calcificare asociată la nivelul orificiilor coronarelor;
- lipotimii sau stări vertiginoase, ameţeli;
- sincopa de efort, frecventă în formele severe, însoţită sau nu de convulsii.

Examen obiectiv

1. Inspecţia:

- şoc apexian normal sau deplasat în jos.

2. Palpare:

a) şoc dur ce dă senzaţia de presiune;

b) în formele severe se poate palpa şocul apexian dublu: şoc presistolic prin galop atrial (sistolă atrială energică) şi şoc sistolic (prin contracţia ventriculului stâng);

c) freamăt sistolic care se palpează pe toată regiunea de proiecţie a aortei, mai bine în poziţia şezândă a bolnavului, cu toracele uşor aplecat anterior, în apnee postexpiratorie, prin aplicarea marginii cubitale a mâinii în spaţiul II intercostal drept parasternal.

3. Ascultaţia

* Suflul sistolic de SA:

- se ascultă în spaţiul II intercostal drept parasternal cu propagare ascendentă sau descendentă (în clepsidră) pe vasele de la baza gâtului şi descendent, pe marginea stângă a sternului până la apex;
- este suflul cu intensitatea cea mai mare (mai ales în SA a bătrânilor), se accentuează la bătaia ce urmează unei extrasistole (diferă astfel de suflul sistolic al IM);
- este de intensitate scăzută la obezi, emfizematoşi, în tahicardie, şi insuficienţa ventriculară stângă;
- în protosistolă pot apare unul sau mai multe clicuri de ejecţie;

* Z_2 în SA este normal sau dedublat paradoxal;

* în SA severă se ascultă zgomotul IV.

Explorări paraclinice

1. Examenul radiologic:

- arcul inferior stâng este bombat;
- dilatație post stenotică a aortei;
- calcificarea sigmoidelor aortei;
- creșterea de volum a atriului stâng.

2. ECG:

- în formele severe hipertrofie ventriculară stângă sau BRS, semne de hipertrofie atrială stângă cu undă P bifidă, cu durata peste 0,11 sec. în derivațiile standard și bifazică în V_1.

3. FCG:

- suflu de ejecție intercalat la distanță de Z_1 și de Z_2, romboidal, însoțit de clic;
- dedublarea paradoxală a Z_2;
- prezența Z_4 și a Z_3 la instalarea insuficienței ventriculare stângi.

4. Carotidograma:

- ejecție lentă, aspect de "creastă de cocoș", cu creșterea timpului de semiascensiune.

5. Apexocardiograma: creșterea amplitudinii undei "a" prin suprasolicitarea atriului stâng.

6. Ecocardiografia (în modul M, bidimensional, eco Doppler) dă indicații asupra mobilității valvelor aortice, asupra gradului de hipertrofie ventriculară stângă și dilatării atriului stâng.

7. Cateterismul cardiac stâng evaluează gradientul dintre aortă și VS în cursul sistolei:

- SA ușoară sau largă cu SOA mai mare de 1 cm^2, gradientul de presiune transstenotic sub 30 mm.Hg;
- SA medie sau moderată cu SOA între 1 cm^2-0,5 cm^2 și gradient de presiune transstenotic de 30-70 mm.Hg.;
- SA severă sau strânsă: SOA sub 0,5 cm^2, gradient de presiune transstenotic 70- 150 mm.Hg.

4.7.6. STENOZA TRICUSPIDIANĂ (ST)

Se caracterizează prin reducerea suprafeței orificiului tricuspidian, ceea ce are drept consecință barajul la golirea atriului drept în ventriculul drept și, ca urmare, creșterea presiunii venoase în sistemul cav. Originea este reumatismală și aproape întotdeauna este asociată altor valvulopatii.

Simptomatologie

Bolnavii acuză hepatalgie de efort și astenie. Obiectiv se constată turgescența venelor jugulare care sunt animate de pulsație presistolică, hepatomegalie, ascită, edeme în discrepanță cu absența dispneei. La ascultație, se

percepe zgomotul diastolică cu maximum de intensitate în aria de ascultație a tricuspidei, cu accentuare în inspirul profund și în decubitul lateral drept.

Examene paraclinice

Radioscopic și radiografic se constată mărirea de volum a atriului drept și a venei cave superioare.

Ecocardiografic: valve cu deschidere redusă, cu aspect de dom, mișcare concordantă diastolică, îngroșare și calcificare. Examenul Doppler spectral permite măsurarea gradientului diastolic între atriul drept și ventriculul drept.

La cateterismul cardiac drept se înregistrează un gradient presional diastolic tricuspidian.

4.7.7. INSUFICIENȚA TRICUSPIDIANĂ (IT)

Realizează o ocluzie insuficientă a orificiului tricuspidian în cursul sistolei cu regurgitarea sângelui din ventriculul drept în atriul drept. Insuficiența tricuspidiană de origine organică se întâlnește în anomalia Ebstein, ruptura mușchilor papilari și consecutiv endocarditei infecțioase. Insuficiența tricuspidiană funcțională apare în situația dilatării și hipertrofiei ventriculare drepte, situație întâlnită în valvulopatiile mitrale, malformațiile congenitale cu încărcare ventriculară dreaptă, hipertensiune pulmonară primitivă sau secundară și cordul pulmonar cronic.

Simptomatologia: toleranță scăzută la efort, hepatalgie de efort, ascită și edeme. Obiectiv se constată stază venoasă jugulară cu jugulare pulsatile, cu pulsație sistolică, uneori pulsație parasternală în spațiile III-IV drepte, hepatomegalie pulsatilă, ascită fără circulație colaterală și edeme. La ascultație în aria tricuspidiană se percepe un suflu holosistolic intensificat de inspirul profund, cu propagare ascendentă pe marginea dreaptă a sternului, cu diminuarea Z1, accentuarea Z2 la pulmonară și apariția Z3.

Examene paraclinice

Electrocardiograma obiectivează hipertrofie auriculară dreaptă și hipertrofie ventriculară dreaptă.

Radiologic există hipertrofie cu dilatație a cavităților drepte (atriul drept și ventriculul drept).

Ecocardiografic încărcarea de volum a ventriculului drept determină o mișcare paradoxală a septului ventricular și se constată o mărire de volum a cavității atriului drept și arterei pulmonare. Eco Doppler (color și spectral) evidențiază și cuantifică regurgitarea ventriculo-atrială dreaptă.

4.7.8. STENOZA PULMONARĂ (SP)

Determină obstrucția la ejecție a ventriculului drept. După sediul obstacolului se disting:

- SP supravalvulară:
  - pe trunchiul pulmonarei;
  - la bifurcație;

- pe ramuri primare sau periferice:

- SP valvulară:
  - leziune congenitală (10-12%) asociată sau nu cu defect septal atrial, defect septal ventricular, persistență de canal arterial;
  - reumatică, post endocardită infecțioasă, traumatică;
- SP subvalvulară (infundibulară și subinfundibulară) rar izolată, frecvent asociată cu defect septal ventricular.

Examen clinic

Forma de stenoză pulmonară valvulară este, cel mai adesea, asimptomatică.

Când este simptomatică se manifestă prin:
- dispnee de efort și fatigabilitate;
- dureri precordiale;
- sincope de efort (rare);
- semne de insuficiență ventriculară dreaptă:
  - cianoză;
  - turgescența jugularelor;
  - hepatomegalie;
  - edeme.

Dacă foramen ovale este permeabil va rezulta un șunt dreapta-stânga atrial cu cianoză și hipocratism, jugulare turgide pulsatile cu unde a și v ample, semn Harzer, freamăt sistolic în spațiul II intercostal stâng, zgomotul 1 normal, zgomotul 2 dedublat larg, cu variații legate de respirație, P_2 atenuat și decalat de A_2.

Suflul sistolic crescendo-descrescendo aspru, rugos, se percepe în spațiul II intercostal stâng parasternal și se propagă la clavicula stângă; tipică este diminuarea până la dispariție în inspirație. Dacă suflul iradiază larg pe ambele arii pulmonare trebuie suspicionată o stenoză periferică a ramurilor arterei pulmonare. Când SP este severă clic-ul de ejecție se apropie de Z_1 până la fuziune cu acesta iar maximumul suflului sistolic se deplasează în mezosistolă.

Examene paraclinice

Radiografia toracică: rețeaua vasculară pulmonară este redusă și gracilă, cu dilatarea importantă a arterei pulmonare. Ventriculul drept mărit poate fi vizibil în profil. Cardiomegalia este importantă. Stenoza pulmonară cu sept interventricular intact este una din cauzele de cardiomegalie.

Electrocardiograma:
- deviație axială dreaptă;
- hipertrofie ventriculară dreaptă cu sau fără hipertrofie atrială dreaptă;
- bloc de ram drept incomplet sau complet.

Ecocardiografia: dilatare și hipertrofie de ventricul drept cu mișcare paradoxală a septului interventricular în sistolă.

Cateterismul cardiac evidențiază:
- gradientul presional între ventriculul drept și artera pulmonară

(presiunea în artera pulmonară normală sau scăzută cu presiunea sistolică în ventriculul drept crescută):
- presiunea sistolică în VD 30-50 mm.Hg: stenoză asimptomatică;
- presiunea sistolică în VD 50-100 mm.Hg: stenoză medie;
- presiunea sistolică în VD >100 mm.Hg: stenoză severă.

4.7.9. INSUFICIENȚA PULMONARĂ (IP)

Etiologic poate fi:
- congenitală;
- dobândită:
  - organică: endocardită, traumatism toracic închis sau deschis, valvulotomie pulmonară;
  - funcțională: în hipertensiunea arterială pulmonară severă, dilatația idiopatică a arterei pulmonare.

Examenul clinic

Bolnavii cu insuficiență pulmonară funcțională au simptomatologia bolii de bază: dispnee în stenoza mitrală, oboseală în insuficiența mitrală. Insuficiența pulmonară izolată poate fi asimptomatică sau bolnavul se prezintă cu dispnee și fatigabilitate de efort. Pot fi prezente semne de insuficiență ventriculară dreaptă cu simptome dispeptice asociate.

Examenul cordului evidențiază pulsații palpabile în aria pulmonară, zgomotul 2 dedublat larg, accentuarea componentei pulmonare și suflu diastolic descrescendo. Suflul sistolic ejecțional și suflul sistolic de insuficiență tricuspidiană sunt accentuate în inspirul profund.

Examene paraclinice

Radiologic: mărire de volum a ventriculului drept, dilatarea arterei pulmonare, umbre hilare mari.

ECG: axa QRS deviată la dreapta, hipertrofie ventriculară dreaptă și bloc de ram drept.

Ecocardiografic: dilatație de ventricul drept și mișcare paradoxală a septului interventricular, cu sau fără flutter al valvei tricuspide.

Cateterismul cardiac: presiunea în artera pulmonară sistolică normală și diastolică scăzută.

Angiografie: reflux diastolic pulmonaro–ventricular drept.

4.8. CARDIOPATIA ISCHEMICĂ

Definiție

Boală miocardică produsă de insuficiența sau întreruperea aportului de sânge consecutivă interesării vaselor coronariene (ateroscleroza).

Patogenie

Se cer definite două noțiuni: *arterioscleroza*, ce realizează leziuni fibroase și mixomatoase ale intimei fără infiltrație lipidică sau necroză, fiind

răspunzătoare de stenozele arterelor mari şi de arteriopatia obliterantă la diabetici. *Ateroscleroza* este o formă de arterioscleroză caracterizată prin depunerea de lipide în peretele arterial. O serie de factori, denumiţi factori de risc, dintre care cei mai importanţi sunt: hipertensiunea arterială, fumatul şi dislipidemia determină afectare endotelială, creşterea permeabilităţii vasculare, acumulare de lipide subintimal şi constituirea plăcii de aterom. Leziunea endotelială determină agregare plachetară, cu eliberare de factori de creştere plachetari ce determină proliferarea de celule musculare netede în intimă. Leziunile avansate realizează stenoza lumenului prin placa de aterom şi există un risc trombogen crescut prin fracturarea plăcii. Progresia lentă a procesului de stenoză ateromatoasă determină instalarea anginei pectorale stabile sau a ischemiei silenţioase în condiţia dezvoltării unei circulaţii colaterale. Progresia rapidă realizează fractura plăcii şi tromboză cu posibilitatea de instalare a anginei pectorale instabile, infarctului miocardic sau a morţii subite. În final, ischemia miocardică rezultă din:

- leziuni fixe aterosclerotice;
- spasm coronarian reversibil;
- agregare plachetară tranzitorie.

Corespondenţa între sindroamele coronariene şi substratul morfopatologic este următoarea:

- angină pectorală stabilă: placă ateromatoasă stenotică endotelizată;
- angină pectorală instabilă: placă ateromatoasă ruptă cu tromboză subocluzivă;
- infarct miocardic: placă ateromatoasă fracturată cu tromboză ocluzivă;
- angina variabilă (angorul Prinzmetal): spasm coronarian cu sau fără ateromatoză a unui trunchi important.

Factorii de risc în boala coronariană, constituind modalităţi anormale de răspuns biologic (metabolic, hemodinamic, psihologic), moştenite sau câştigate la indivizi aparent sănătoşi, care se asociază cu o creştere a susceptibilităţii de îmbolnăvire ulterioară prin cardiopatie ischemică, aparţin la două categorii. Factorii de risc potenţial reversibili sunt reprezentaţi de fumat, hipertensiune arterială, hiperlipidemie, hipercolesterolemie şi hipertrigliceridemie, obezitatea, inactivitatea fizică şi dieta hipercalorică bogată în grăsimi şi alcool. Dintre factorii de risc ireversibili sunt luaţi în consideraţie: încărcarea ereditară, legată la rândul ei de predispoziţia genetică la hipertensiunea arterială, hipercolesterolemie şi diabet zaharat; vârsta înaintată, sexul masculin (după menopauză femeile îşi egalizează riscul cu bărbaţii), diabetul zaharat ca factor de risc egal la ambele sexe şi tipul de personalitate A.

Clasificarea cardiopatiei ischemice:

- forme nedureroase (cardiopatie ischemică nedureroasă):
  - cardiopatia ischemică asimptomatică cu teste de inducere a ischemiei pozitive (test de efort, test presor la rece, test la dipiridamol);
  - moartea subită coronariană;

  - tulburări de ritm şi conducere;
  - insuficienţa cardiacă;
- forme dureroase:
  - angina pectorală de efort;
  - angina pectorală instabilă;
  - infarctul de miocard.

Angina pectorală, descrisă pentru prima dată în 1768 de către Heberden, are ca mecanism de producere acţiunea produşilor metabolismului rezultaţi din ischemia miocardică ce stimulează terminaţiile nervilor simpatici cu transmiterea impulsurilor la ganglionii simpatici şi, de aici, la ganglionii spinali corespunzători metamerelor C_7-D_4. Senzaţia dureroasă se proiectează în dermatomerele periferice ce includ gâtul şi marginea internă a braţelor, antebraţelor până în ultimele două degete.

Caracterele durerii anginoase sunt următoarele:

- calitate: senzaţia de presiune, greutate, constricţie sau dispnee cu constricţie, creştere progresivă apoi scădere progresivă;
- localizare: tipic retrosternală între gât şi epigastru sau în zonele de iradiere;
- iradiere: în torace, pe faţa internă a braţelor şi antebraţelor, în articulaţia pumnilor, în ultimele două degete, uni sau bilaterală, în maseter, în mandibulă, în palat, în vertex, în ceafă, în coloana dorsală, în spaţiul interscapulovertebral, în epigastru; durerea coronariană nu iradiază niciodată mai jos de o linie orizontală ce trece prin ombilic;
- durata este între 0,5 şi 15 minute; crizele cu durata mai mare sunt caracteristice angorului instabil sau infarctului miocardic; factorii precipitanţi sunt exerciţiul fizic, raportul sexual, mersul în frig, vânt, ceaţă, atmosferă poluată, prânzurile abundente şi stressul mintal;
- ameliorare promptă la oprirea activităţii (repaus) sau administrarea de vasodilatatoare coronariene: nitroglicerină sublingual care să determine dispariţia durerii în maximum 3 minute.

Examenul fizic în angina pectorală stabilă

Examinarea în cursul crizei poate fi normală sau se constată prezenţa tahicardiei, suflului sistolic de insuficienţă mitrală prin ischemie de pilier, apariţia zgomotelor de galop atrial şi ventricular, suflu diastolic în obstrucţia descendentei anterioare şi puls alternant însoţit de variaţii tensionale.

Examenul general vizează excluderea factorilor ce pot determina sau exacerba ischemia miocardică: reducerea aportului de oxigen prin anemie sau hipoxie consecutivă bronhopneumopatiilor cronice, creşterea necesarului de oxigen în prezenţa tahicardiei, hipertensiunii arteriale, anxietăţii de stress, hipertiroidismului, feocromocitomului, tulburărilor echilibrului acidobazic (cetoacidoza diabetică). Se identifică elementele caracteristice factorilor de risc: gerontoxon, xantoame, degete îngălbenite de tutun, obezitatea şi retinopatia

hipertensivă. Examenul cardiovascular va urmări identificarea cauzelor neaterosclerotice ale anginei pectorale ca: valvulopatia aortică, cardiomiopatia hipertrofică şi hipertensiunea pulmonară. Se va cerceta prezenţa semnelor de ischemie cardiacă: zgomote de galop, insuficienţă mitrală prin disfuncţie de pilier, suflu diastolic ce însoţeşte obstrucţia descendentei anterioare, palparea unui impuls sistolic precordial datorat anevrismului sau dischineziei ventriculare.

Investigaţiile paraclinice

Electrocardiograma de repaus este normală în 25% din cazuri; testele de efort izotonic-testul scăriţei (Master), cicloergometru, covor rulant, testul la efort izometric de strângere a pumnilor, testul presor la rece şi testul la dipiridamol evidenţiază semnele de ischemie coronariană prin subdenivelarea segmentului ST de peste 1 mm. în derivaţiile standard şi egală sau mai mare de 2 mm. în derivaţiile precordiale stângi.

Explorarea radioizotopică utilizând izotopul ^{201}Thalium arată defecte de fixare cu caracter reversibil în zonele de ischemie miocardică, cu absenţa fixării în zonele afectate. Angiografia radionucleară cu 99m Teçneţiu permite evaluarea neinvazivă a funcţiei ventriculului stâng.

Ecografia bidimensională apreciază cantitativ şi calitativ performanţa contractilă a ventriculului stâng, evidenţiind anomaliile de kinetică ale peretelui ventricular determinate de ischemia miocardică şi infarct.

Cateterismul retrograd aortic şi ventricular permite angiografia selectivă pentru cele două coronare, precizând sediul şi întinderea leziunilor stenozante. Ventriculografia stângă permite aprecierea contractilităţii ventriculului stâng. Indicaţiile coronografiei şi ventriculografiei sunt reprezentate de angina refractară, angina cu test de efort intens pozitiv, angina instabilă, angorul postinfarct, angorul Prinzmetal, aritmiile ventriculare grave, anevrismul ventricular şi angina postinfarct miocardic, evaluarea cardiopatiei ischemice asociate valvulopatiilor.

Complicaţiile anginei pectorale stabile sunt: angorul instabil, aritmiile, infarctul miocardic şi moartea subită.

Angina pectorală instabilă (angor crescendo, sindrom coronarian intermediar, insuficienţă coronariană acută), este definită ca o creştere a duratei sau severităţii crizelor anginoase. În cadrul anginei instabile se includ: angina cu debut recent (sub 30 de zile) sau angorul de novo, angina de repaus sau la efort minim, angina Prinzmetal, ale căror caracteristici sunt modificările electrocardiografice, enzimele normale şi angiografia coronariană patologică în 95% din cazuri.

Angina variabilă (angor Prinzmetal) este un angor de repaus, necondiţionat de creşterea necesităţii de oxigen, produs de spasm pe coronare normale sau cu leziuni aterosclerotice de diferite grade. Este însoţită de supradenivelarea segmentului ST cu caracter tranzitoriu şi se asociază cu aritmii

severe ca: tahicardii ventriculare şi fibrilaţie ventriculară, cu risc crescut de moarte subită. Crizele anginoase survin în prima jumătate a nopţii, au durata de peste 20 minute, severitate deosebită prin intensitatea durerii şi lipsa de răspuns la nitroglicerină (răspuns favorabil la administrarea de blocante ale canalelor lente de calciu). Provocarea crizei şi a modificărilor electrocardiografice caracteristice se realizează cu ajutorul testului la ergonovină.

Angorul cu coronare normale angiografic. Aproximativ 20% din bolnavii cu dureri anginoase au test de efort pozitiv cu modificări ECG tipice pentru ischemie, dar angiografic cu coronare normale. Se încadrează în sindromul X coronarian cu prognostic vital excelent.

4.8.1. INFARCTUL MIOCARDIC ACUT

Infarctul miocardic acut reprezintă necroza miocardică a unui anumit teritoriu datorată întreruperii aportului de sânge. Rezultă din ocluzia aterosclerotică a arterelor coronare. În funcţie de teritoriul afectat prin ocluzia arterială se deosebesc:

Artera ocluzionată	Sediul infarctului ventricular stâng
Descendenta anterioară	Anterior/apical al septului interventricular
Circumflexa stângă	Lateral/inferoposterior
Coronara dreaptă	Posteroinferioar, sept ventricular inferior, muşchi papilar posteromedial

Există două ***tablouri histopatologice***: infarctul regional, ce începe de la endocard şi evoluează către epicard realizând infarcte subendocardice, transmurale şi, mai rar, subepicardice şi infarctul difuz determinat de ateroscleroza coronariană cu interesare trivasculară în diabetul zaharat.

Cauzele neaterosclerotice ale infarctului miocardic sunt reprezentate de anomaliile congenitale ale arterelor coronare, de boala coronariană neateromatoasă generată de arterite, spasm, traumatisme, embolia coronariană, stenoza aortică, policitemia vera, hipercoagulabilitate şi infarctul miocardic cu coronare normale.

Fiziopatologic consecinţele ischemiei acute se repercută asupra funcţiei sistolice de pompă a ventriculului stâng prin scăderea volumului bătaie, a debitului cardiac, a tensiunii arteriale şi contractilităţii miocardice şi asupra funcţiei diastolice prin reducerea complianţei şi creşterea presiunii diastolice cu congestie venoasă pulmonară. Insuficienţa ventriculară stângă apare la interesarea a peste 25% din masa miocardului ventricular iar şocul cardiogen după interesarea a 40% din masa miocardului contractil.

Simptomatologia

Simptomele prodomale sunt constituite de angorul instabil

(destabilizarea unui angor stabil), disconfort toracic şi oboseală excesivă ce apare în peste 50% din cazuri. Factorii precipitanţi sunt stressul fizic sau psihic. Durerea toracică are aceeaşi localizare ca în angina pectorală, apare în condiţii de repaus sau la efort, emoţii, diferind prin severitate ce variază de la medie la intolerabilă, durata de peste 30 minute şi lipsa de răspuns la administrarea de nitroglicerină. Durerea din infarctul miocardic acut cedează la administrarea de opiacee şi se ameliorează sub oxigenoterapie. Alte simptome asociate sunt reprezentate de insuficienţa ventriculară stângă, sincopă, oboseală severă, transpiraţii şi vărsături.

Infarctul miocardic silenţios, recunoscut electrocardiografic în stadiul cronic sau de sechelă, sau postmortem, este frecvent la diabetici, alcoolici, bătrâni şi ignorat în aproximativ 20% din cazuri. Durerea din infarctul miocardic acut se poate confunda cu cea din angina pectorală instabilă, embolia pulmonară, disecţia aortică acută, pericardita acută, pleurezia stângă şi mediastinală şi boala Bornholm. Simptomatologia cardiovasculară se caracterizează prin puls rapid cu amplitudine redusă, bradicardie în infarctul miocardic inferior, tensiune arterială crescută iniţial, ce scade ulterior sub valorile anterioare instalării infarctului, sau hipotensiune instalată precoce care anunţă extinderea infarctului miocardic. Şocul apexian este etalat, se pot palpa zgomotele 3 şi 4 în situaţia extinderii necrozei. Zgomotul 4 este ascultat cel mai adesea, iar zgomotul 3 însoţeşte infarctul extensiv. Frecătura pericardică indică un infarct transmural extensiv, este tranzitorie şi apare între ziua a 2-a şi a 4-a de evoluţie. Suflurile de novo sunt indicatoare pentru complicaţiile mecanice ale infarctului miocardic: insuficienţa mitrală sau perforaţia septului interventricular.

Examene paraclinice

Electrocardiograma permite diagnosticul pozitiv de localizare, de extindere şi al complicaţiilor ce însoţesc infarctul miocardic. Modificările înregistrate direct în dreptul zonei infarctate au o evoluţie caracteristică: supradenivelarea segmentului ST, iniţial convexă în jos, apoi convexă în sus, realizând unda monofazică de "leziune" miocardică, urmată de instalarea undei Q patologice cu durata de peste 0.04 sec. şi adâncime mai mare decât 1/4 din amplitudinea R-ului ce îi succede, definind necroza miocardică. Uneori, aspectul este de complex de tip QS evidenţiat în special în derivaţiile precordiale. Undele T, care în primele ore au fost mascate de supradenivelarea segmentului ST în marea undă monofazică a lui Pardee devin, după 12-24 de ore de la debut, evidente, negative, simetrice, ascuţite, atât în derivaţiile ce înregistrează unda Q cât şi în cele adiacente, definind ischemia. În următoarele 10 zile de evoluţie, odată cu diminuarea supradenivelării segmentului ST, undele Q de necroză şi T de ischemie se conturează mai bine, în final persistând unda Q patologică şi unda T de tip ischemic. În derivaţiile opuse regiunii infarctate apar imagini indirecte, în oglindă. Infarctele fără undă Q (non Q) au subdenivelare ST amplă, cu unde T negative, ample, persistente, sau leziune şi ischemie subepicardică cu amputare

moderată a unei R. În unele cazuri se constată regresia modificărilor şi dispariţia undei Q, ceea ce corespunde de fapt retracţiei cicatricei de infarct. Persistenţa supradenivelării segmentului ST după şăptămâna a 3-a după debutul infarctului miocardic semnifică instalarea unui anevrism ventricular.

Diagnosticul topografic: localizarea semnelor directe ECG de infarct miocardic acut

Sediul infarctului	Derivaţii ECG
Anterior extensiv	V_1-V_6, I, aVL
Anteroseptal	V_1, V_2, V_3
Anterolateral	V_4, V_5, V_6, I, aVL
Lateral înalt	aVL
Inferior	II, III, aVF
Inferolateral	II, III, aVF, V_5, V_6
Posterior	Unde R înalte în V_1, V_2

Nu există diferenţe în incidenţa complicaţiilor sau prognosticul bolnavilor cu infarct transmural, infarcte parţiale sau infarct subendocardic (fără undă Q).

Diagnosticul enzimatic urmăreşte evoluţia titrurilor serice ale enzimelor miocardice: creatinchinaza (CK), aspartataminotransferaza (ASAT) şi lacticdehidrogenaza (LDH), enzime sensibile dar nespecifice pentru necroza miocardică. Specificitate mai evidentă o au izoenzimele CK-MB sau LDH_1. Produşii de mioliză cu valoare diagnostică: mioglobina, troponina şi lanţurile uşoare ale miozinei cresc rapid în ser în primele 3 ore.

Evoluţia în timp a activităţii enzimatice în infarctul miocardic acut (IMA)

Enzima	Începutul creşterii	Activitate maximă	Normalizare
CK-MB	4-6 ore	18-24 ore	36-48 ore
CK	6-8 ore	24 ore	3-4 zile
ASAT	8-12 ore	8-36 ore	3-4 zile
LDH_1	8-12 ore	3 zile	10-14 zile
LDH	24-46 ore	3-6 zile	8-14zile

Alţi parametri biologici sunt modificaţi: creşterea vitezei de sedimentare, hiperleucocitoză cu neutrofilie, hiperinoză (cerşterea fibrinogenului), creşterea proteinei C reactive, hiperglicemie, modificări ale coagulării (hipercoagulabilitate), scăderea HDL-colesterolului, creşterea catecolaminelor serice şi reninei plasmatice.

Examenul radiologic toracic evaluează silueta cardio-aortică şi staza pulmonară.

Ecocardiografia evidenţiază tulburările localizate ale kineticii parietale, prezenţa trombilor intracavitari, ruptura septului, cordajelor, pilierilor, insuficienţa mitrală, disfuncţia sistolică şi diastolică ventriculară, prezenţa revărsatului pericardic.

Explorarea radioizotopică cu pirofosfat de Tehneţiu identifică zonele fierbinţi de fixare a radioizotopului pe miocardul necrozat. La scintigrafia cu Thalium aceleaşi zone apar ca zone reci.

Tomografia cu emisie de pozitroni (PET) apreciază fluxul coronarian şi viabilitatea ţesutului miocardic perinecrotic. Rezonanţa magnetică nucleară (RMN) permite aprecierea modificărilor morfologice şi funcţionale ale miocardului afectat.

Angiocardiografia dă informaţii asupra dinamicii şi funcţiei ventriculare şi permite identificarea complicaţiilor mecanice (insuficenţa mitrală, anevrism ventricular, ruptură de sept). Coronarografia realizează bilanţul coronarian restant.

Complicaţii

1) Aritmii: fibrilaţie ventriculară, tahicardie ventriculară (peste 3 extrasistole ventriculare succesive la frecvenţa de peste 120/minut), ritm idioventricular accelerat (succesiune de peste 3 extrasistole la frecvenţă sub 120/minut). bradicardie sinusală, tahicardie sinusală, fibrilaţie auriculară, ritmuri atriale sau joncţionale paroxistice, extrasistole.

2) Tulburări de conducere: blocuri AV gradul I, II, III.

3) Insuficienţa ventriculară stângă evidenţiată de prezenţa dispneei, a ralurilor crepitante bazale, a congestiei pulmonare şi interstiţiale la examenul radiologic şi a creşterii presiunii capilare pulmonare blocate peste 18 mm.Hg.

4) Şocul cardiogen: definit ca scăderea TAS sub 90 mm.Hg plus evidenţa debitului cardiac redus (debitul urinar mai mic de 20 ml/oră, tulburări ale funcţiilor psihice, piele umedă, rece, palidă).

5) Infarctul ventriculului drept (evoluează cu semne de insuficienţă cardiacă globală).

6) Complicaţiile mecanice: ruptura septului interventricular, ruptura muşchiului papilar, ruptura peretelui liber cu tamponadă cardiacă şi disociaţie electromecanică, anevrism parietal al ventriculului stâng.

7) Embolism sistemic şi pulmonar.

8) Sindrom Dressler: pericardită sau pleuropericardită cu mecanism autoimun.

4.9. BOLILE MIOCARDULUI

Bolile miocardului includ trei categorii de afecţiuni:
- procese inflamatorii acute sau cronice (miocardite);
- boli miocardice idiopatice (cardiomiopatii);
- boli miocardice specifice.

4.9.1. MIOCARDITELE

Miocarditele reprezintă procese inflamatorii acute sau cronice miocardice (interesând miocitele, interstiţiul, elementele vasculare şi uneori pericardul) cu expresie clinică variabilă, de la forme asimptomatice la forme grave, ce evoluează cu insuficienţă cardiacă. Afectarea miocardică poate fi localizată sau difuză. Leziunile inflamatorii au drept cauze:

- infecţii virale în special cu virus Coxackie, Influenza, rubeolic, polio, echo;
- infecţii cu chlamdii, Coxiella, ricketsii;
- infecţii bacteriene: difteria şi septicemia;
- infestări cu Toxoplasma gondii (miocardită la noi-născuţi şi imunodeprimaţi);
- infestări cu protozoare: Tripanosoma cruzi ce determină boala Chagas, endemică în Africa Centrală şi în America de Sud;
- iradieri, agenţi chimici (plumb şi cobalt);
- agenţi farmacologici: adriamicină, clorochină.

Unele miocardite acute vor evolua către cardiomiopatii dilatative.

Mecanismele afectării miocardice sunt: invazia miocardului (virusuri echo şi bacterii), acţiunea toxinelor asupra miocardului (difterie) şi leziuni prin procese mediate imunologic în reumatismul articular acut şi endocarditele infecţioase.

MIOCARDITA INFECŢIOASĂ

Simptomatologia clinică este variabilă, de la forme asimptomatice, determinate de inflamaţia focală, la insuficienţa cardiacă congestivă fulminantă, frecvent fatală, determinată de miocardita difuză. Cel mai frecvent sunt prezente simptome ca: fatigabilitate, dispnee, palpitaţii, jenă precordială. Prezenţa durerii precordiale indică asocierea unei pericardite.

Examenul obiectiv evidenţiază tahicardie, asurzirea zgomotului I, suflu sistolic apical, galop protodiastolic. Formele severe prezintă puls alternant, semne de insuficienţă cardiacă congestivă (cianoză, jugulare turgescente, hepatomegalie, edeme), la care se adaugă embolii pulmonare şi sistemice.

Examenul paraclinic

Examenul radiologic: siluetă cardiacă normală sau crescută şi semne de stază pulmonară venolimfatică.

Electrocardiograma reflectă modificări ale segmentului ST şi undei T de tip ischemolezional cu repartiţie difuză, blocuri de ramură şi atrioventriculare de diferite grade.

Diagnosticul etiologic se face pe baza creşterii titrurilor anticorpilor specifici în dinamică, enzimelor cardiace (CPK-MB) şi biopsiei cardiace care arată semne de inflamaţie acută.

Evoluţia se face către:

a) vindecare;

b) disfuncţie ventriculară rezidaală evidenţiabilă prin ventriculografia izotopică de efort;

c) evoluţie lentă către cardiomiopatie dilatativă.

Miocardita bacteriană: apare ca o complicaţie gravă în endocardita bacteriană prin constituirea de microabcese intramiocardice ce determină disfuncţia ventriculară. În miocardita difterică acţiunea toxică a exotoxinei determină leziuni miocardice severe. Electrocardiograma arată anomalii în 20-40% din cazuri. Clinic 10% din cazuri dezvoltă tulburări de conducere a căror mortalitate este de 50% în blocul de ramură şi 100% în blocul total.

Miocardita în toxoplasmoză: apare la imunodeprimaţi, are caracter cronic. Diagnosticul se stabileşte pe baza testelor serologice pozitive: Sabin-Feldman, hemaglutinare şi teste cu anticorpi fluorescenţi.

Miocardita din trichineloză: apare în săptămâna a 3-a de la infestare şi se manifestă prin dureri retrostenale, dispnee, tahicardie, fenomene de insuficienţă cardiacă congestivă. Există modificări electrocardiografice ale ST şi T-ului, tulburări de conducere şi extrasistole.

Miocardita din tripanosomiază: doar 1% din pacienţii infestaţi dezvoltă miocardita acută gravă şi 30% vor dezvolta o miocardită cronică cu cardiomiopatie dilatativă după 20 de ani de la infestare.

4.9.2. CARDIOMIOPATIILE

Reprezintă afecţiuni cardiace de cauze necunoscute. Există trei tipuri distincte de cardiomiopatii, fiecare caracterizată printr-un deficit hemodinamic: cardiomiopatia dilatativă (CMD), cardiomiopatia hipertrofică (CMH) şi cardiomiopatia restrictivă (CMR).

4.9.2.1. CARDIOMIOPATIA HIPERTROFICĂ

CMH se delimitează ca o hipertrofie ventriculară ce interesează predominant septul interventricular şi pereţii, fără dilataţie ventriculară, şi care determină perturbarea funcţiei diastolice prin scăderea complianţei ventriculare. Descrierile iniţiale accentuau asupra importanţei gradientului ce divizează ventriculul în două zone cu presiuni diferite: regiunea apicală cu presiune crescută şi regiunea subaortică cu presiune scăzută. S-a crezut că obstrucţia la flux ar genera majoritatea simptomelor. Ulterior s-a observat că mulţi bolnavi cu cardiopatie hipertrofică nu prezintă acest gradient şi termenul obstructiv a fost abandonat. Fiziopatologic, relaxarea diastolică anormală prin scăderea complianţei ventriculare perturbă umplerea diastolică şi determină creşterea presiunii telediastolice în ventriculul stâng. Consecutiv va creşte presiunea în atriul stâng şi retrograd în venele pulmonare, determinând apariţia dispneei. Creşterea masei miocardice determină o creştere a consumului de oxigen, ceea ce în final determină ischemie miocardică, manifestată prin angină şi aritmii. Scăderea debitului cardiac la efort, datorată umplerii diastolice anormale, explică sincopa.

Simptomatologie

Majoritatea bolnavilor sunt asimptomatici sau pot prezenta dispnee de efort, angor, sincopă. Moartea subită este frecventă la persoanele tinere cu cardiomiopatie hipertrofică. Obiectiv se constată puls carotidian normal sau săltăreţ, puls venos, dublu impuls apical prin contracţie presistolică atrială şi două impulsuri ventriculare, în protosistolă şi respectiv în telesistolă. La ascultaţie este prezent un suflu de ejecţie mezosistolic cu maximum în spaţiul apicosternal şi, la aproximativ jumătate din bolnavi, se constată un suflu pansistolic de insuficienţă mitrală. Se adaugă semne ale complicaţiilor: fibrilaţia auriculară, simptome şi semne de insuficienţă cardiacă congestivă, tromboembolii arteriale la nivelul membrelor şi viscerelor şi endocardite infecţioase.

Explorarea paraclinică

Electrocardiografic 1/3 din bolnavi au unde Q de necroză în precordialele stângi. Se remarcă prezenţa undelor T negative şi a hipertrofiei ventriculare stângi.

Fonocardiograma evidenţiază suflu sistolic de ejecţie cu amplitudine maximă în protosistolă, în spaţiul II şi IV parasternal stâng, ce se intensifică după manevrele ce cresc contractilitatea ventriculară sau scad rezistenţa periferică (digitală, izoproterenol, nitrit de amil, bătaia postextrasistolică). Carotidograma evidenţiază o anacrotă abruptă, urmată de o porţiune în platou sau de o incizură la mijlocul platoului; în 1/3 din cazuri aspectul este normal. Apexcardiograma evidenţiază undă A ample datorită creşterii presiunii telediastolice în ventriculul stâng.

Ecocardiografia este metoda de elecţie pentru diagnosticul CMH. Aspectele caracteristice sunt:

- hipertrofia asimetrică a septului interventricular;
- hipo sau imobilitatea septală;
- raportul grosime sept/grosime perete posterior mai mare de 1,3;
- reducerea diametrului ventricular;
- poziţia anterioară a valvulei mitrale cu deplasare spre septul interventricular; mişcare sistolică anterioară a valvulei mitrale;
- incizură mezosistolică a valvulei aortice;
- eco Doppler evidenţiază insuficienţa mitrală şi gradientul presional din ventriculul stâng, ca şi modificările complianţei ventriculului stâng în diastolă.

4.9.2.2. CARDIOMIOPATIA DILATATIVĂ

Afecţiune cronică potenţial reversibilă a miocardului caracterizată prin disfuncţie contractilă sistolică asociată cu dilataţia ventriculului stâng, ventriculului drept sau ambilor. Apare la toate vârstele însă mai frecvent la bărbaţii de vârstă medie.

Simptomatologia este variabilă de la cardiomegalia asimptomatică la insuficienţă ventriculară stângă, aritmii ventriculare sau atriale care pot evolua

către insuficiență cardiacă, tromboembolii din atriul stâng și ventriculul stâng dilatat. Dilatarea cardiacă determină deplasarea șocului apexian în jos și la stânga, creșterea lui ca suprafață, prezența zgomotelor 3 și 4 palpabile și audibile, sufluri pansistolice de insuficiență mitrală sau insuficiență tricuspidiană. Volumul bătaie scade, pulsul este de amplitudine și volum redus, tensiunea arterială normală sau scăzută, cu presiune de puls redusă. La majoritatea cazurilor se constată diminuarea zgomotului I în focarul mitral.

Examene paraclinice: electrocardiograma și radiografia toracică relevă anomalii nespecifice și cardiomegalie. Eco M exclude epanșamentul pericardic (cauză de cardiomegalie) și obiectivează creșterea diametrului cavității ventriculare stângi și drepte, reducerea contractilității, valvulele cardiace normale însă cu excursie scăzută datorită debitului cardiac scăzut. Eco bidimensional confirmă dilatația globală și contractilitatea redusă a ventriculului stâng, cu scăderea constantă a fracției de ejecție și păstrarea în limite normale a fracției de ejecție pentru ventriculul drept. Se pot identifica tromboze cardiace. Cateterismul cardiac obiectivează creșterea presiunii diastolice în ventriculul stâng, în atriul stâng și în capilarele pulmonare. Există de asemenea o creștere a presiunii și în ventriculul drept. Biopsia miocardică exclude bolile cardiace specifice.

4.9.2.3. CARDIOMIOPATIA RESTRICTIVĂ

Reprezintă o fibroză a endocardului și miocardului subendocardic, afectând adesea valvulele atrioventriculare, ce produce restricție în umplerea ventriculară diastolică și conservă o funcție sistolică normală. Există două forme: tropicală și netropicală, ambele fiind rezultatul unei boli ce evoluează cu eozinofilie importantă, depășind 1.500 elemente/mmc. pe o durată de timp de cel puțin 6 luni. Cauzele cele mai frecvente sunt sindroamele hipereozinofilice, neoplaziile, leucemiile, boala Hodgkin, filarioza, astmul, hipersensibilitatea la droguri. Diagnosticul se pune pe baza semnelor de insuficiență ventriculară dreaptă severă în prezența unei cardiomegalii moderate și a hiperclarității câmpurilor pulmonare la examenul radiologic.

BOLILE MIOCARDICE SPECIFICE

Sunt afecțiuni miocardice cu etiologie cunoscută și care, în funcție de perturbarea hemodinamică antrenată, pot fi împărțite în trei grupe:

- cu disfuncție sistolică similară cardiomiopatiei dilatative: boala coronariană, miocarditele virale, cardiomiopatia etanolică, cardiomiopatia diabetică, cardiomiopatiile produse de distrofiile musculare și cardiomiopatiile consecutive tratamentului cu daunorubicin;
- cu disfuncție diastolică similară cardiomiopatiilor hipertrofice: hipertensiunea arterială, stenoza aortică, ataxia Friedreich;
- cu disfuncție diastolică similară cardiomiopatiei restrictive: amiloidoza, sarcoidoza.

4.10. SINDROAMELE PERICARDICE

Reprezintă expresia interesării pericardului în procese inflamatorii, neoplazice, metabolico-endocrine sau traumatice. Evoluează acut sau cronic.

Pericardita acută are drept cauze infecțiile virale cu virusuri Coxackie B, Influenza, infecțiile bacteriene cu germeni banali (stafilococi, streptococi, pneumococi) și germeni specifici (bacili Koch și Treponema pallidum-lues). În etiologia pericarditei acute se includ, de asemenea, colagenozele (lupus eritematos diseminat, artrită reumatoidă), uremia, afecțiunile maligne (cancer de sân, plămâni, leucemii, limfoame), reacțiile autoimune după infarct miocardic și intervenții pe cord, radioterapia și pericarditele posttraumatice. Există o categorie de pericardite acute idiopatice la care nu se poate stabili o cauză, în pofida investigațiilor etiologice efectuate.

4.10.1. PERICARDITA ACUTĂ FIBRINOASĂ

Pericardita acută fibrinoasă (pericarditis sicca) prezintă ca simptome generale caracteristice etiologiei: febră, mialgii, cefalee, în cazul celor de origine virală, sau apariția durerii precordiale la 3-6 săptămâni de la debutul infarctului miocardic sau intervenției pe cord.

Simptomele funcționale sunt reprezentate de durerea precordială cu debut brusc, intensă, prelungită, asemănătoare ca sediu și iradiere cu durerea din infarctul miocardic acut, însă deosebită prin următoarele caracteristici: este accentuată de inspirul profund, mișcările trunchiului, deglutiție, căscat, decubit și diminuă în poziție șezândă cu trunchiul aplecat înainte. Durerile iradiază mai frecvent în gât, umeri și brațe.

Frecătura pericardică, semn caracteristic, are caracterul unui zgomot aspru, superficial, cu 1 sau trei timpi (presistolic, sistolic și protodiastolic), nu iradiază, se produce și dispare pe loc și este audibilă la baza cordului parasternal stâng în zona apicosternală.

Examene paraclinice

Examenul radiologic este neconcludent. Ecografic se constată îngroșarea foițelor pericardice și prezența lichidului în fundul de sac pericardic posterior. Electrocardiograma relevă supradenivelarea segmentului ST în toate derivațiile, cu concavitatea superioară, traducând epimiocardita difuză, cu excepția derivației aVR și V1. Nu există imagine reciprocă pentru modificările ST. Ulterior supradenivelarea ST se atenuează și devine evidentă negativarea undei T în toate derivațiile. Se constată o creștere a creatinfosfochinazei, aspartataminotransferazei și lacticdehidrogenazei la valori moderate.

Afecțiunea evoluează către vindecare, simfiză pericardică sau complicații miocardice.

4.10.2. PERICARDITA EXSUDATIVĂ

Simptomatologia clinică şi radiologică este dependentă de cantitatea de lichid pericardic. Pentru pericarditele ce evoluează cu cantităţi mici de lichid tensiunea arterială se menţine în limite normale, pulsul este tahicardic dar de volum normal, zgomotele cardiace pot fi diminuate. La limita superioară a lichidului se poate asculta frecătura pericardică. În situaţia unui exsudat abundent se constată scăderea tensiunii arteriale, puls tahicardic cu aspect paradoxal, creşterea de volum a jugularelor, dispariţia sau deplasarea în spaţiul IV a şocului apexian, matitate cardiacă mărită, presiune venoasă crescută, aspect radiologic caracteristic de "cord în carafă", cu ştergerea contururilor arcurilor, câmpuri pulmonare clare şi unghi cardiohepatic obtuz. Uneori se constată prezenţa unei colecţii pleurale asociate epanşamentului pericardic. În colecţiile abundente la percuţie se constată matitate în spaţiul V intercostal drept paracardiac, cu unghi cardiohepatic obtuz (semnul Rotsch) şi matitatea spaţiului interscapulovertebral stâng (semnul Eward-Pins). Complicaţiile pericarditei exsudative sunt reprezentate de tamponada cardiacă, caracterizată prin triada inimii liniştite (Beck): creşterea presiunii venoase, scăderea tensiunii arteriale, puls mic paradoxal.

4.10.3. PERICARDITA CONSTRICTIVĂ

Pericardita constrictivă are două forme:

- subacută (exsudativo-constrictivă): mai frecventă, în etiologia căreia se includ infecţiile virale, uremia, neoplaziile, traumatismele;
- cronică (constrictivă).

În ambele forme consecinţa hemodinamică este tulburarea umplerii cavităţilor cordului cu creşterea presiunii telediastolice în toate cavităţile. Acest efect este mai net la nivelul cavităţilor drepte, al căror rol de capacitanţă este mai mare.

La *examenul clinic* se constată prezenţa ascitei, edemelor, hepatomegaliei cu jugulare turgescente în poziţie şezândă sau în ortostatism, cu creşterea presiunii venoase în inspir. La palpare se poate constata fixitatea şocului apexian şi prezenţa clacmentului pericardic protodiastolic la 0,09-0,12 secunde după Z2. La ascultaţie zgomotele cordului sunt diminuate şi uneori se constată prezenţa vibraţiei pericardice protodiastolice şi a dedublării zgomotului 2.

Electrocardiograma arată modificările nespecifice cu microvoltaj şi unde T negative. Prezenţa hipertrofiei ventriculare drepte sau stângi exclud diagnosticul de pericardită constrictivă. Radiologic se constată mărirea siluetei cardiace şi prezenţa calcificărilor pericardice care adeseori sunt mai bine vizibile la radiografia de profil. Cateterismul cardiac drept permite înregistrarea presiunilor cu obiectivarea aspectului de "deep" protodiastolic urmat de platou şi egalizarea presiunii telediastolice în toate cavităţile. Complicaţiile pericarditei constrictive includ afectarea miocardului subiacent şi constituirea unui bloc

fibrocalcar miocardo-pericardic ale cărui funcţii contractile şi de relaxare sunt compromise, ciroza hepatică cu hipertensiune portală, fără circulaţie colaterală şi, cu timpul, caşexia.

4.11. HIPERTENSIUNEA ARTERIALĂ SISTEMICĂ

Sindrom clinic caracterizat prin creşterea de durată sau paroxistică a tensiunii arteriale sistolice (TAS) şi/sau tensiunii arteriale diastolice (TAD). După OMS valorile normale ale tensiunii arteriale sistolice sunt egale sau mai mici de 140 mm.Hg iar valorile tensiunii arteriale diastolice mai mici sau egale cu 90 mm.HG.

Sunt încadraţi în categoria hipertensivilor bolnavii cu tensiune arterială sistolică egală sau mai mare de 160 mm.Hg şi/sau tensiune arterială diastolică mai mare sau egală de 95 mm.Hg. Persoanele cu valori cuprinse între 140-160 mm.Hg pentru tensiunea arterială sistolică şi 90-95 pentru tensiunea arterială diastolică, constituie grupul cu hipertensiune arterială de graniţă.

În funcţie de valorile tensiunii arteriale sistolice şi diastolice există trei tipuri de hipertensiune:

- hipertensiune arterială sistolică cu TAS egală sau mai mare de 160 mm Hg şi cu TAD normală;
- hipertensiune arterială diastolică în care valorile TAS sunt normale şi valorile TAD crescute
- hipertensiune arterială sistolodiastolică, cu ambele valori tensionale crescute.

Etiologie

Hipertensiunea arterială esenţială sau primitivă reprezintă 95% din cazuri. În geneza hipertensiunii arteriale esenţiale sunt implicaţi, conform teoriei mozaicului, factori genetici argumentaţi de o incidenţă rasială şi familială crescută, factori de mediu, obezitatea, consumul de alcool, consumul excesiv de sare şi factori umorali: exces de catecolamine circulante, activitate reninică crescută, deficit în eliminarea sodiului etc.

Hipertensiune arterială secundară are următoarele cauze:

1. Renală:

- renovasculară, prin afectare ateromatoasă, displazie fibromusculară, embolia sau tromboza arterei renale, procese arteritice în cadrul poliarteritei nodoase şi sindromului Takayashu;
- renoparenchimatoasă în boli renale unilaterale ca pielonefrită, uropatii obstructive, tuberculoză renală, tumoră (inclusiv cele secretante de renină), chist sau boli renale bilaterale ca glomerulonefrita difuză acută sau cronică, pielonefrite, nefropatia analgezică, uropatii obstructive, maladie polichistică renală, colagenoze, diabet, gută, transplant renal;

2. Endocrină: hiperaldosteronismul primar (tumoră Conn) şi hiperplazie idiopatică a corticosuprarenalei), sindrom Cushing, deficienţe enzimatice

congenitale, feocromocitom şi tumori cromafine extraadrenale, sindrom carcinoid, hiperparatiroidism, acromegalie;

3. Coarctaţia de aortă;

4. Consum de droguri: contraceptive orale, liquirita şi carbenoxolona, antiinflamatorii nesteroidice şi inhibitorii monoaminoxidazei;

5. Sarcina;

6. Afecţiunile neurologice: hipertensiunea intracraniană prin tumori, encefalite, acidoze respiratorii, tetraplegia, intoxicaţia cu metale grele, sindromul Guillain Barré;

7. Stressul: hipoglicemie, sevraj etanolic, postoperator şi hiperventilaţia psihogenă;

8. Consum de alcool;

9. Hipertensiunea arterială sistolică recunoaşte două categorii de afecţiuni:

- prin scăderea complianţei aortei (hipertensiunea bătrânilor);
- prin creşterea debitului cardiac: insuficienţă aortică, fistula arteriovenoasă, persistenţa canalului arterial, boala Paget, beri-beri, criza tireotoxică, sindromul hiperkinetic.

Simptomatologie

Există o simptomatologie generală care reflectă creşterea tensiunii arteriale: cefaleea matinală occipitală sau "în cască" care cedează la cafea şi aspirină, miodezopsiile, fosfenele, ambliopia, amauroza, vertijul, acufenele şi tinitusul (zgomot permanent în urechi) sau interesarea viscerală: eclipse cerebrale, dureri anginoase, dispnee de efort, poliurie şi nicturie. Acestor simptome li se asociază cele evocatoare pentru etiologia secundară a tensiunii:

- feocromocitom: cefalee pulsatilă, anxietate, senzaţie de constricţie toracică, transpiraţii, tremurături, parestezii;
- sindromul Conn: astenie musculară, polidipsie, poliurie, crize de tetanie;
- hipertensiune renală: antecedente de glomerulonefrită difuză acută, pielonefrită, diabet zaharat, gută, consum de medicamente, alcool.

Dintre antecedentele eredocolaterale importantă este prezenţa hipertensiunii esenţiale la rudele consanguine şi a afecţiunilor ce se însoţesc de hipertensiune arterială secundară: rinichi polichistic, litiază renală, diabet zaharat, gută.

Examenul fizic începe prin determinarea corectă a tensiunii arteriale care trebuie să ia în consideraţie următoarele elemente:

1. Condiţii pentru aparatură: manşetă cu lăţimea de 15 cm. pentru a acoperi 2/3 din lungimea braţului, manometru cu mercur pentru măsurarea corectă a tensiunii arteriale.

2. Condiţii prealabile pentru pacient: măsurarea se va face la 4 ore de la ingestia unui prânz, fără cafea consumată în ora precedentă determinării, fără să fi fumat cu 15 min. înaintea determinării, fără medicaţie adrenergică (picături

decongestionante nazale) sau dilatatoare ale pupilei, repaus 5 min. în clinostatism.

3. Determinarea tensiunii arteriale se realizează la membrele superioare şi un membru inferior în clinostatism şi la 2 minute după trecerea în ortostatism. Se reţin valorile cele mai ridicate. Determinarea de rutină se face în poziţie şezândă cu braţul sprijinit la nivelul inimii. Se fac două citiri, la o diferenţă mai mare de 10 mm.Hg, făcându-se o nouă determinare. Se umflă manşeta cu peste 30 mm.Hg faţă de valoarea tensiunii arteriale sistolice şi se dezumflă apoi progresiv manşeta cu 3 mm/secundă. Se notează faza a V-a a zgomotelor Korotkoff pentru adulţi şi faza a IV-a pentru copil. Dacă zgomotele sunt slabe ca intensitate, bolnavul va ridica braţul şi va închide şi deschide pumnul de 5-10 ori, după care se procedează la măsurarea tensiunii arteriale.

Dacă hipertensiunea arterială constatată în clinostatism prezintă revenire la normal sau hipotensiune în ortostatism, se va lua în consideraţie posibilitatea unui diabet zaharat cu neuropatie vegetativă, feocromocitom sau hipertensiune renoparenchimatoasă. În situaţia în care hipertensiunea apare în ortostatism, se ia în consideraţie o afecţiune a arterei renale.

Se consideră ca tensiune arterială fortuită tensiunea măsurată în condiţii de ambulator, ca tensiune de repaus tensiunea măsurată la 4 ore postprandial, după 5 min. de clinostatism, şi tensiunea bazală tensiunea arterială măsurată după 2-3 zile de spitalizare în poziţie de clinostatism (la pat).

În continuare examenul clinic va preciza, la nivel cardiac, prezenţa unui suflu sistolic de insuficienţă mitrală organo-funcţională, a zgomotelor IV şi zgomotelor III ce aparţin hipertrofiei ventriculare stângi şi respectiv insuficienţei ventriculare stângi, prezenţa unui suflu sistolic pe primele vertebre toracice caracteristic coarctaţiei de aortă.

Examinarea vaselor implică luarea corectă a pulsului la arterele accesibile palpării, ascultaţia acestora în vederea depistării suflurilor de stenoză sau anevrism cu ascultaţia obligatorie a arterelor renale şi a aortei abdominale. În continuare vor fi examinaţi rinichii prin palpare şi ascultaţie paraombilical şi lombar a arterelor renale, în vederea depistării unei cauze a hipertensiunii.

Investigaţiile paraclinice sunt grupate în două categorii:

A. Curente: includ examenul urinii pentru proteinurie, glicozurie, sediment, Addis şi urocultură, examenul sângelui pentru hematocrit, leucocite, uree, creatinină, acid uric, sodiu, potasiu, fosfor, glicemie, lipide, colesterol, trigliceride. La acestea se adaugă examenul electrocardiografic, radiografia cardiotoracică, ecocardiografia şi examenul fundului de ochi. După Keith, Wagener şi Barker se disting patru stadii ale fundului de ochi:

- Stadiul I: angiopatie retiniană hipertensivă cu artere spastice şi vene moderat dilatate;
- Stadiul II: angiopatie retiniană hipertensivă patentă cu îngustarea arterelor, calibru neregulat, creşterea reflexului median, vene dilatate, prezenţa semnului încrucişării Salus-Gun;

- Stadiul III al retinopatiei hipertensive asociază modificărilor caracteristice stadiului II prezența de exsudate și hemoragii;
- Stadiul IV caracterizat prin asocierea la elementele stadiului III a edemului papilar.

B. Selective, pentru hipertensiune arterială secundară: urografia, scintigrafia renală, computertomografia, activitatea reninei plasmatice (ARP), cotecolaminele urinare (adrenalina și noradrenalina, acidul vanil mandelic-valori peste 10 mg în 24 ore sunt indicative pentru feocromocitom), 17-hidroxi și 17-cetosteroizii urinari și cortizolul urinar.

Clasificarea stadială a hipertensiunii arteriale:

- Stadiul I: hipertensiune arterială izolată, pură, fund de ochi stadiul I-II, fără interesare cardiacă, renală, cerebrală, vasculară periferică.
- Stadiul II: hipertensiune arterială, hipertrofie ventriculară stângă (HVS) cu indice Sokolov-Lyon (SV1 + RV5)> 35mm și indice Lewis (R1–R3) + (S3-S1) ≥ 17 mm, artere periferice alungite, sinuoase, radiologic aortă derulată cu buton aortic proeminent, fundul de ochi stadiul II, filtrare glomerulară normală sau ușor scăzută.
- Stadiul III: hipertensiune arterială complicată cu insuficiență ventriculară stângă, cardiopatie ischemică dureroasă sau nedureroasă, accident vascular cerebral, insuficiență renală.

La aceste stadii Cauwenberg adaugă stadiului I hipertensiunea de graniță și stadiului IV hipertensiunea arterială malignă, caracterizată prin tensiune arterială diastolică ≥130 mm.Hg, fundul de ochi de gradul IV, vârsta tânără și evoluția accelerată.

Complicațiile hipertensiunii arteriale sunt determinate de creșterea valorilor tensionale: hipertensiunea arterială malignă accelerată, hemoragia cerebrală, cardiopatia hipertensivă, nefroangioscleroza și disecția aortică și complicații determinate de ateroscleroza accentuată de hipertensiune: cardiopatia ischemică, accidentul vascular ischemic, arteriopatii ischemice periferice.

Etapele raționamentului clinic în hipertensiunea arterială:

1. Afirmarea hipertensiunii arteriale.
2. Excluderea hipertensiunii arteriale secundare.
3. Evaluarea severității:

- forme ușoare: TAD sub 105 mm.Hg, absența interesării viscerale, fund de ochi stadiile I-II;
- forme medii: TAD cuprins între 105 și 114 mm.Hg, hipertrofie ventriculară stângă concentrică (indice Sokolov-Lyon mai mare de 35 mm., indice Lewis mai mare de 17 mm.), fund de ochi stadiul I-II;
- forme severe: tensiunea arterială diastolică între 115 și 129 mm.Hg, cardiomegalie cu insuficiență cardiacă, scăderea clearance-ului de creatinină, sechele accident vascular cerebral, vârsta sub 40 de ani, fund de ochi stadiile I- III;

- hipertensiunea arterială malignă cu valori ale TAD mai mari sau egale de 130 mm.Hg, evoluție rapidă, fund de ochi stadiul IV.

4.12. HIPOTENSIUNEA ARTERIALĂ

Hipotensiunea arterială cronică este sindromul caracterizat prin valori ale tensiunii arteriale sistolice inferioare la 105 mm.Hg pentru persoanele în vârstă de peste 40 ani și sub 100 mm.Hg pentru persoanele mai tinere de 40 ani.

Hipotensiunea arterială poate evolua fără tulburări subiective, constituind doar o constatare manometrică, sau cu tulburări, realizând hipotensiunea boală.

În funcție de rezultatul la proba Schelong (constă în măsurarea tensiunii arteriale și a pulsului din minut în minut în primele 10 minute de la trecerea din poziția de clinostatism la cea de ortostatism), hipotensiunea se împarte în:

- simpaticotonă în care se constată o scădere importantă a tensiunii arteriale sistolice, moderată a tensiunii arteriale diastolice, concomitent cu creșterea frecvenței pulsului;
- asimpaticotonă în care tensiunea arterială sistolică și diastolică scad paralel, în absența modificării frecvenței pulsului.

În funcție de etiologie se disting două tipuri de hipotensiune arterială:

- hipotensiunea arterială esențială primitivă ce apare la tineri, leptosomi, cu extremități umede și reci, ce prezintă oboseală, incapacitate de concentrare, slăbirea memoriei, tulburări de dinamică sexuală; proba Schelong este de tip hipoton, iar electrocardiograma efectuată în poziție ortostatică obiectivează negativarea undelor T în derivațiile standard și precordiale;
- hipotensiunea arterială secundară a cărei cauză poate fi: endocrină (insuficiență corticosuprarenală, insuficiență hipofizară, hipotiroidie, sindrom adrenogenital, feocromocitom, sindrom Bartter), cardiovasculară (stenoza aortică, stenoza mitrală, pericardită cronică constrictivă, varice voluminoase ale membrelor inferioare, sindrom Takayashu) sau neurogenă: tabes, siringomielie, simpactectomie lombară, neuropatie diabetică și sindrom Shy-Dräger (hipotensiune severă însoțită de anhidroză și impotență sexuală ce apare la bărbații tineri).

Complicațiile hipotensiunii arteriale cronice sunt neurologice, cu caracter degenerativ.

4.13. ARITMIILE CARDIACE

Prin aritmii se înțelege totalitatea tulburărilor în formarea și conducerea impulsului electric la miocardul de lucru. Sunt incluse atât modificările frecvenței cardiace (disritmiile cu ritmuri regulate sau neregulate) cât și tulburările de conducere ale impulsurilor.

La normal impulsul electric primar este generat în celulele pacemaker

ale nodului sinoatrial. În ritmul normal nodul sinusal se depolarizează cu minimum 40 milisecunde înainte de începutul undei P pe ECG. De la nodul sinoatrial impulsul pleacă prin trei căi specializate în grosimea peretelui atrial, în care viteza de conducere este superioară față de restul miocardului atrial. Ajuns la nodul atrioventricular excitația întârzie datorită scăderii vitezei de conducere, apoi se propagă la fasciculul His și prin ramurile sale se dirijează mai departe în rețeaua Purkinje existentă în miocardul ventricular. Există trei căi accesorii ce permit conducerea între atriu și ventriculi și care joacă un rol important în geneza sindroamelor de preexcitație ventriculară. Ele sunt reprezentate de fasciculul Kent (o punte musculară în șanțul atrioventricular), fasciculul Maheim între porțiunea superioară a fasciculului His și ventriculi și fasciculul James între atrii și porțiunea distală a nodulului atrioventricular sau a fasciculului His.

Ritmul sinusal normal este cuprins între 60-90 bătăi pe minut, cu variații importante în funcție de vârstă: în copilărie frecvența este 110-150 pe minut iar după vârsta de 60 de ani scade la 50 pe minut. Aproape 30% din bărbați și 20% din femei, în condiții de spitalizare, au frecvența cardiacă sub 60 bătăi pe minut.

În mecanismul de producere a aritmiilor intervin patru elemente: două sunt constituite de anomaliile automatismului, care teoretic pot avea originea în aceeași celulă și următoarele două reprezintă anomalii de conducere a impulsului, ceea ce implică o interacțiune celulară anormală.

1. Automatismul accelerat se realizează prin creșterea vitezei depolarizării diastolice sau prin modificarea potențialului prag. Aceste modificări stau la baza producerii tahicardiilor sinusale, ritmurilor de scăpare și ritmurilor joncționale accelerate.

2. Automatismul indus: leziunile miocardice determină apariția oscilațiilor în faza finală a potențialului de acțiune. Aceste oscilații pot atinge potențialul prag și să inducă aritmia. Oscilațiile anormale pot fi exagerate în prezența catecolaminelor, digoxinului sau injuriilor mecanice ale endocardului și miocardului (pacing cardiac).

3. Reflectarea în celulele miocardice alăturate al căror ritm de repolarizare este diferit; celulele cu o repolarizare mai rapidă pot să fie restimulate de celulele ce nu au fost încă repolarizate. Prin acest mecanism se produc tahiaritmiile ventriculare asociate sindromului QT lung.

4. Reintrarea (mișcarea circulară): o undă de repolarizare poate fi obligată să circule unidirecțional în jurul unei insule de țesut cardiac. Dacă timpul de conducere este mai lung decât perioada de refacere va rezulta o mișcare circulară care generează tahicardia. Majoritatea tahicardiilor paroxistice regulate sunt produse prin acest mecanism.

4.13.1. CLASIFICAREA ARITMIILOR

Clasificarea actuală are la bază criteriul sediului anatomic al aritmiei. Se consideră că aritmiile supraventriculare își au originea deasupra bifurcației fasciculului His; aritmii ventriculare și aritmii atrioventriculare în care se includ

sindroamele de preexcitație. Redăm mai jos, modificată, clasificarea aritmiilor după C. Streian și colaboratorii:

1. Aritmii supraventriculare

a) sinusale:
- tahicardia sinusală;
- bradicardia sinusală;
- aritmia sinusală fazică;
- wandering pacemaker;
- boala nodului sinusal ("sick sinus syndrome");
- blocul sinoatrial (gradul I, II, III);
- hiperreflectivitatea sinocarotidiană.

b) atriale:
- extrasistole atriale;
- tahicardia paroxistică sinusală;
- tahicardia paroxistică atrială;
- tahicardia multifocală (aritmia atrială haotică);
- flutterul atrial;
- fibrilația atrială.

c) joncționale:
- extrasistolele joncționale;
- tahicardie joncțională neparoxistică;
- tahicardie joncțională paroxistică;
- disociație izoritmică;
- blocul atrioventricular gradul I, II, III.

2. Ventriculare:
- extrasistolele ventriculare;
- ritmul idioventricular;
- ritmul idioventricular accelerat;
- tahicardia ventriculară;
- fibrilația ventriculară;
- tulburările de conducere intraventriculare (blocurile de ramură dreaptă și stângă, blocul parțial bilateral).

3. Atrioventriculare: sindroamele de preexcitație.

4.13.2. ARITMIILE SUPRAVENTRICULARE

Bradicardia sinusală

Reprezintă un ritm sinusal cu frecvența inferioară la 60 bătăi pe minut în cursul zilei și la 50 bătăi pe minut în cursul nopții. Se observă la atleți, la persoanele tinere, sănătoase, în repaus și în somn. Patologic bradicardia caracterizează mixedemul, icterul colestatic, hipertensiunea intracraniană, tulburările gastrointestinale, hipotermia. Bradicardia poate fi consecința efectului tratamentului cu digitală, betablocante sau alte antiaritmice. La bătrâni bradicardia sinusală poate indica prezența aterosclerozei coronariene.

Bradicardia sinusală cronică necorectată de exercițiul fizic și administrarea de atropină reprezintă o formă a disfuncției de nod sinusal ce poate să apară independent de altă suferință cardiacă. Bradicardia sinusală asimptomatică în repaus pentru frecvențe în jur de 40 pe minut, devine simptomatică la efort și la frecvențe inferioare, prin senzația de oboseală și ameteli.

Tahicardia sinusală este un ritm sinusal cu o frecvență accelerată între 90 și 160 pe minut, cu unde P ce preced la intervale egale complexul QRS. Manevrele care cresc tonusul vagal, ca de exemplu compresia sinusului carotidian, determină rărirea ritmului doar atât timp cât manevra durează. Tahicardia sinusală apare la emoții, exercițiu fizic, în sarcină, hipotensiune arterială, anemie, febră, hipertiroidism, exces catecolaminic și insuficiență cardiacă cu tahicardie sinusală compensatorie. Este asociată senzației de palpitații, ca bătăi rapide, regulate, a căror instalare și remisie se realizează lent.

Aritmia sinusală: ritm sinusal caracterizat prin modificarea ciclică a frecvenței datorată variațiilor în tonusul bazal simpatic. În varianta respiratorie frecvența cardiacă crește în inspir și scade în expir, în varianta nerespiratorie modificări de frecvență au loc fără legătură cu respirația. Electrocardiografic se constată unde P cu aceeași morfologie ce survin la intervale variabile, dar mai mici de 0,16 secunde. Confuzia între aritmia sinusală și extrasistolele atriale se poate evita datorită aspectului repetitiv și ciclic al aritmiei sinusale. Aritmia sinusală este asimptomatică clinic.

Wandering pacemakerul atrial se caracterizează prin variații de formă ale undei P și de mărime ale intervalelor PR, P-P și R-R consecutiv modificării locului de activare a atriului. Poate apare la persoane sănătoase sau în condiții patologice ca miocardite și disfuncția nodului sinusal.

Blocul sinoatrial realizează absența uneia sau mai multor bătăi sinusale. În pauzele sinusale pot apare ritmuri de înlocuire (scăpare) joncționale. Blocul sinoatrial apare în cardiopatia ischemică, reumatismul articular acut și consecutiv administrării de digitală, chinidină, verapamil și săruri de potasiu. Blocul sinoatrial poate fi de tip Mobitz I (perioade Wenckebach), Mobitz II sau de grad înalt.

Sindromul disfuncției de nod sinusal ("sick sinus syndrome"). Grupează o varitate de sindroame caracterizate prin perturbarea funcției nodului sinusal a căror manifestare clinică este reprezentată de ameteli, senzație de gol, de prăbușire, stări lipotimice și sincopale. Diagnosticul ECG evidențiază episoade de bloc intermitent sinoatrial, de la perioade Wenckebach până la bloc sinoatrial de grad înalt, cu opriri sinusale sau episoade de bradicardie alternând cu tahicardie sinusală. Cauzele sunt reprezentate de cardiopatia ischemică, cardiomiopatii, miocardite. Diagnosticul sugestiv în prezența episoadelor lipotimice sau sincopale, precedate de ameteli și palpitații, la persoane în vârstă, este precizat electrocardiografic utilizând metoda Holter de monitorizare ECG pe o perioadă de 24 de ore. Prelungirea timpului de recuperare postextrasistolic sau un timp de recuperare prelungit după electrostimulare atrială reprezintă elemente

sugestive pentru disfuncția de nod sinusal.

Aritmia extrasistolică

Extrasistolele sau bătăile premature sunt rezultatul depolarizării precoce a atriilor sau ventriculilor. Originea extrasistolelor poate fi în nodul sinoatrial, sistemul specializat de conducere atrial, miocardul atrial obișnuit, fasciculul His, una din cele trei ramuri ale acestuia sau rețeaua Purkinje. Nodul atrioventricular nu ar constitui un loc de formare pentru impulsurile extrasistolice și nici de alt tip. Unii autori consideră termenul de extrasistolă nodală ca necorespunzător unei realități funcționale iar cel de extrasistolă joncțională prea larg. Extrasistolele joncționale iau naștere fie în fasciculul His, fie în cele trei ramuri ale sale.

Extrasistolele atriale pot apare pe cord normal, în cursul carditei reumatismale, cardiopatiei ischemice și în toate situațiile însoțite de mărirea de volum a cavităților atriale și ventriculare, sau creșterii presiunii de umplere în aceste cavități. Medicația simpatomimetică, excesul de tutun și cafea, surmenajul psihic și fizic pot determina, de asemenea, extrasistolele atriale. Clinic, subiectiv, sunt resimțite ca palpitații sau senzație de disconfort precordial, examenul obiectiv sesizând anomaliile de ritm ale pulsului ori de câte ori extrasistola are un debit bătaie eficient. La ascultația cordului diagnosticul extrasistoliei atriale este sigur atunci când este precedată de galop atrial. Pe electrocardiogramă, indiferent de locul de origine, extrasistola atrială produce o undă P precoce, urmată sau nu de un complex QRS, în funcție de perioada refractară a nodului atrioventricular și a structurilor subiacente. Lungimea ciclului ce include extrasistola este determinată de prematuritatea ei și de funcția nodului sinusal, constatarea unei pauze mai mici, egală sau depășind una compensatorie, nefiind utilă diagnosticului. Configurația undei P premature poate indica sediul extrasistolei atriale: cele provenind din porțiunea inferioară a atriului produc unde P negative în D_{II}, D_{III} și aVF.

Originea în atriul stâng anterior poate produce unde P negative în derivațiile precordiale. Originea atrială a extrasistolei este sigură dacă unda P reprezintă primul element al complexului extrasistolic.

Extrasistolele joncționale

Determinate de depolarizarea prematură a fasciculului His sau ramurilor sale, extrasistolele joncționale pot apare pe cord indemn, în perioade de stress, corespunzătoare unui exces de catecolamine, în cardiopatia ischemică și în intoxicația digitalică. Mecanismul implicat în producerea lor este creșterea automatismului structurilor fasciculului His și ramurilor sale, ceeea ce determină creșterea vitezei de depolarizare diastolică spontană a acestor structuri. Simptomele sunt identice cu ale extrasistolelor atriale, deosebirea fiind doar electrocardiografică: complex QRS normal neprecedat de undă P, cu prezența undei P retrograde înglobate în interiorul complexului sau survenind imediat după acesta. Extrasistolele de origine fasciculară, ce iau naștere în fasciculul

anterior sau posterior al ramurii stângi, apar cu morfologie QRS de bloc de ramură dreaptă plus hemibloc anterior sau posterior stâng.

Tahicardia paroxistică supraventriculară

Este o tulburare de ritm cu debut şi sfârşit brusc care poate fi clinic asimptomatică sau manifestată prin palpitaţii percepute ca bătăi rapide, regulate, însoţite de anxietate, răcirea extremităţilor, transpiraţii, eructaţii şi uneori stări lipotimice. Examenul obiectiv constată prezenţa unei tahicardii cu frecvenţa între 160-220 bătăi pe minut, cu zgomote cardiace egale, nemodificată de efort sau repaus. Electrocardiografic există unde P atipice, deformate, adeseori negative în D_{II}, ce preced complexul QRS de aspect normal. Uneori conducerea ventriculară se face aberant cu bloc de ramură. Apărută pe fondul unei cardiopatii preexistente, poate să se însoţească de dureri precordiale şi sincope. Accesul tahicardiei paroxistice supraventriculare se termină prin criză poliurică. Manevrele de stimulare vagală (compresia sinusului carotidian, manevra Valsalva) pot opri accesul de tahicardie. Pe cordul indemn tahicardia paroxistică apare în condiţii de fort fizic intens, emoţii, abuz de tutun, cafea, băuturi alcoolice. Este o constatare frecventă în cardiopatiile hipertensive, ischemice, hipertiroidie şi sindromul Wolf-Parkinson-White.

Tahicardia atrială neparoxistică

Realizează o frecvenţă de 70-150/minut prin activarea unui centru ectopic atrial. Tahicardia atrială neparoxistică se caracterizează electrocardiografic prin unde P cu morfologie diferită de a ritmului sinusal de bază şi conducerea AV prelungită.

Tahicardia paroxistică atrială cu bloc AV

Stimulul ectopic atrial emis la frecvenţă de 140-220/minut este blocat în transmisia ventriculară printr-un mecanism tip Mobitz I sau Mobitz II. Diferenţele între contracţia atrială şi ventriculară sunt evidente prin prezenţa undelor a cu frecvenţă superioară la jugulare, în raport cu numărul pulsaţiilor ventriculare. Tahicardia paroxistică atrială cu bloc AV prezintă electrocardiografic unde P cu morfologie diferită de ritmul sinusal, superioare ca număr complexelor QRS, cu relaţii de bloc corespunzătoare tipului Mobitz I sau Mobitz II. Aritmia apare la bolnavii cu afecţiuni cardiace în condiţia supradozajului digitalic şi carenţei de potasiu.

Tahicardia atrială multifocală (haotică) este caracterizată prin prezenţa a cel puţin trei aspecte morfologice ale undei P cu origine în focare ectopice atriale diferite, a căror descărcare se face nesistematizat. Apare la persoane în vârstă cu cardiopatie ischemică, în cardiopatia hipertensivă şi diabetică şi în cordul pulmonar cronic.

Flutterul atrial

Se caracterizează prin frecvenţă atrială regulată între 250 şi 350/minut, cel mai adesea de 300/minut. Datorită unui bloc AV funcţional răspunsul ventricular este inferior şi se realizează în proporţie de 2/1, 3/1 sau 4/1, constant

sau variabil, neinfluenţat de efort sau repaus. Electrocardiografic se constată unde P modificate, cu aspect în dinţi de fierăstrău (unde F) şi complexe QRS de aspect normal, cu succesiune regulată sau neregulată în funcţie de caracterul blocului funcţional. Clinic bolnavul acuză palpitaţii, anxietate, opresiune toracică, durere precordială cu caracter anginos, slăbiciune, ameţeli. Obiectiv se constată disociaţia între pulsul jugular, a cărui frecvenţă este mai rapidă, şi pulsul carotidian mai lent. Compresia sinusului carotidian măreşte ritmul ventricular pe perioada manevrei. În producerea flutterului auricular intervin următoarele două mecanisme: mecanismul mişcării circulare cu propagarea unidirecţională a impulsului la nivel atrial (Lewis) şi/sau emisia repetată de impulsuri de la nivelul unui focar ectopic atrial. Flutterul atrial cu bloc 2:1 trebuie suspectat ori de câte ori apare o tahicardie regulată cu frecvenţa în jur de 150/minut. Flutterul auricular apare în valvulopatiile reumatismale cronice, în cardiopatia ischemică şi hipertensivă şi în boala Basedow.

Fibrilaţia auriculară: denumită aritmie completă, este caracterizată prin neregularitatea absolută a contracţiilor cardiace. Clinic bolnavul acuză palpitaţii cu caracter de bătăi rapide şi neregulate, ameţeli, astenie, dispnee de efort. La examenul obiectiv pulsul este neregulat, cu amplitudine inegală. Ascultaţia cordului permite sesizarea unei dezordini complete în succesiunea zgomotelor cardiace, cu intensitate variabilă de la o sistolă la alta. Există o discordanţă între contracţiile mai frecvente ale cordului, percepute la ascultaţie, şi numărul inferior de pulsaţii sesizat la arterele periferice. Această diferenţă este datorată sistolelor ineficiente hemodinamic ce succed unor diastole scurte, cu umplere ventriculară deficitară. Tensiunea arterială este dificil de apreciat deoarece presiunea sistolică variază de la o sistolă la alta. Pe ECG undele P absente sunt înlocuite de mici oscilaţii ale liniei izoelectrice care au un aspect ondulat, fiind mai bine vizibile în derivaţiile DII, DIII şi V1. Frecvenţa acestor unde denumite f este cuprinsă între 400-600/minut. Complexele ventriculare inegale ca amplitudine se succed la intervale neregulate. Fibrilaţia auriculară este aritmia frecvent întâlnită în stenoza mitrală, hipertiroidie, hipertensiune arterială, ateroscleroză coronariană şi cordul senil, embolia pulmonară, miocardită, cardiomiopatie, sindrom de nod sinusal bolnav, etilism acut şi cronic. Excepţional apare ca idiopatic la persoane tinere.

4.13.3. ARITMIILE VENTRICULARE

Extrasistolele ventriculare

Apar la indivizi sănătoşi legate de eliberările de catecolamine în exces, în situaţiile stressante, cât şi în situaţiile patologice: în cardiopatia ischemică, cu precădere în infarctul miocardic, în valvulopatii, miocardopatii, miocardite, endocardite, pericardite, prolaps de valvă mitrală, insuficienţă cardiacă. Simptomele şi semnele clinice sunt asemănătoare celor descrise anterior pentru extrasistolele atriale şi joncţionale. Electrocardiografic extrasistolele ventriculare sunt caracterizate prin complexe ventriculare largi, a căror morfologie este cu

atât mai bizară cu cât focarul ectopic se află într-un teritoriu mai îndepărtat al sistemului His-Purkinje. Extrasistolele ventriculare pot apare interpolate între două bătăi sinusale normale sau pot determina blocarea nodului atrioventricular pentru următoarea bătaie sinusală, generând o pauză compensatorie.

Extrasistolele ventriculare pot determina conducerea retrogradă a impulsului la atriu şi pot să descarce nodul sinusal, determinând o pauză postextrasistolică mai mare decât cea compensatorie. În general suma intervalului preextrasistolic şi postextrasistolic este egală cu două cicluri R-R.

Tahicardiile ventriculare

Realizează ritmuri ectopice ventriculare cu frecvenţa cuprinsă între 150-250/minut, cu puls inegal, de amplitudine redusă, tensiunea arterială normală, scăzută sau prăbuşită, stare generală influenţată cu ameţeli şi sincoape. Pe electrocardiogramă complexele ventriculare sunt deformate, lărgite, fuzionate cu segmentele ST şi undele T. Activitatea auriculară, greu de identificat, este disociată de complexele ventriculare. Tahicardiile ventriculare paroxistice apar în infarctul miocardic, în perioada terminală a unei asistolii, sau consecutiv fenomenului R/T a unei extrasistole ventriculare ce survine precoce şi prognosticul lor este cu atât mai grav cu cât aspectul complexelor ventriculare este polimorf. Pentru diagnosticul de tahicardie ventriculară este suficientă succesiunea a trei sau mai multe extrasistole ventriculare la o frecvenţă de peste 100/minut. Accesele care durează mai puţin de 30" realizează tahicardii ventriculare nesusţinute. Tahicardiile ventriculare cu durată mai mare de 30", sau care impun conversia imediată datorită colapsului hemodinamic sunt definite de tahicardii ventriculare susţinute.

Există trei tipuri de tahicardie ventriculară: tahicardia paroxistică, tahicardia ventriculară extrasistolică şi tahicardia idioventriculară neparoxistică.

Tahicardia ventriculară paroxistică este rezultatul emisiei de stimuli dintr-un focar ectopic ventricular protejat printr-un bloc de intrare. Stimulul ectopic ventricular captează ventriculii în afara perioadei refractare.

Tahicardia ventriculară extrasistolică este iniţiată de o bătaie extrasistolică cu cuplaj fix, după care urmează un grupaj de extrasistole ventriculare.

Tahicardia idioventriculară neparoxistică sau *ritmul idioventricular accelerat* rezultă din accelerarea automatismului unui focar idioventricular lent, la o frecvenţă de 60-100/minut.

Tahicardia ventriculară este prost tolerată de bolnavii cu cardiopatii anterioare şi se manifestă cu dispnee, ameţeli, angor, sincope sau semne de insuficienţă cardiacă, şoc cardiogen. Datorită scăderii importante a debitului cardiac poate apare un sindrom Adams-Stokes. La ascultaţia cordului se constată zgomot I variabil în intensitate datorită asincronismului de contracţie atrioventricular. Compresia sinusului carotidian nu influenţează frecvenţa ventriculară. În funcţie de cele trei forme amintite, electrocardiograma arată aspectul complexului QRS ce apare lărgit, cu frecvenţă variabilă şi, din loc în

loc, prezenţa undelor P, a capturilor ventriculare sau a bătăilor de fuziune.

Cauzele tahicardiei ventriculare: cardiopatia ischemică cronică, infarctul miocardic acut, miocardite, cardiomiopatii, prolapsul de valvă mitrală, droguri proaritmice, tulburări hidroelectrolitice.

Flutterul ventricular constituie o variantă de tahicardie ventriculară ce atinge frecvenţa de 250/minut. Aspectul ECG este de ondulaţie regulată ce nu permite individualizarea complexului QRS de undele T. Bolnavii prezintă sincope sau lipotimii, edem pulmonar acut. Netratat, flutterul ventricular trece rapid în fibrilaţie ventriculară. În flutterul ventricular activitatea ventriculară a inimii se menţine, dar debitul cardiac este foarte scăzut.

Torsada vârfurilor constituie o variantă de tahicardie ventriculară asociată cu interval QT lung. Electrocardiograma se caracterizează prin aspectul ondulant generat de schimbarea progresivă a polarităţii complexului QRS.

Fibrilaţia ventriculară reprezintă activarea ventriculară rapidă şi neregulată ca o consecinţă a unui mecanism de reintrare prin extrasistole ventriculare multifocale sau tahicardie ventriculară. Activitatea de pompă a inimii este anulată. Electrocardiografic se constată activitate ventriculară rapidă, neregulată, cu frecvenţa între 130-300/minut.

4.14. TULBURĂRILE DE CONDUCERE

4.14.1. BLOCURILE SINOATRIALE

Blocurile sinoatriale apar consecutiv conducerii anormale a impulsului de la nodul sinusal la miocardul atrial. Blocul sinoatrial este recunoscut numai prin absenţa undei P şi complexului QRS. Asemănător cu blocurile atrioventriculare, blocurile sinoatriale pot fi de 3 grade.

Gradul I şi gradul III nu pot fi recunoscute pe electrocardiograma de suprafaţă, diagnosticul lor fiind posibil pe ECG endocavitară.

Blocul sinoatrial de gradul II tip I Wenckebach este recunoscut prin scurtarea progresivă a intervalelor între undele P, urmată de dispariţia unui complex P-QRS. Acest aspect este deseori confundat cu aritmia sinusală.

Blocul sinoatrial de gradul II tipul II poate fi diagnosticat numai dacă există o scădere abruptă şi intermitentă a ritmului sinusal la jumătate din frecvenţa de bază.

Blocul sinoatrial poate fi produs de stimularea vagală, ischemia miocardică şi acţiunea digitalei.

Sindromul nodului sinusal bolnav ("Sick Sinus Syndrome") se caracterizează printr-o anomalie generalizată a formării impulsului cardiac, conducerii atriale şi atrioventriculare, ce se traduce printr-o gamă variată de aritmii, combinaţii de bradiaritmii şi tahiaritmii, tahicardie sinusală, oprire sinusală, bloc sinoatrial, tahicardii atriale, flutter atrial, fibrilaţie auriculară cu

ritm ventricular lent. Aritmiile pot provoca ameţeli, sincope, dispnee, oboseală, somnolenţă, embolii sistemice.

4.14.2. BLOCURILE ATRIOVENTRICULARE (BAV)

Tulburările de conducere sunt caracterizate prin întârzierea sau întreruperea transmiterii impulsurilor de la atrii la ventriculi. Sediul blocului poate fi în nodulul AV, fasciculul His, simultan în ambele ramuri ale fasciculului sau o combinaţie a acestora. Blocurile atrioventriculare au trei forme.

BAV gradul I reprezintă o întârziere în conducerea impulsului cu sediul în nodulul AV. Toate impulsurile atriale ajung la ventriculi, astfel încât prima undă P este urmată de un complex QRS, cu un interval QRS crescut peste 200 milisecunde (0,20"). Clinic se constată doar o diminuare în intensitate a zgomotului I.

BAV gradul II se caracterizează printr-un blocaj intermitent al conducerii impulsului, astfel încât doar unele unde P sunt conduse la ventriculi. Sunt două tipuri de bloc AV gradul II:

a) *tipul Mobitz I (Luciani-Wenckebach)* se caracterizează prin alungirea progresivă a intervalului P-R până la blocajul complet al unei unde P care rămâne necondusă. După o undă P necondusă, conducerea se restabileşte şi ciclul se reia. Tulburarea de conducere are sediul în nodulul AV.

b) *tipul Mobitz II*: intervalul P-R normal sau prelungit rămâne constant, dar una din două, trei sau mai multe unde P sunt blocate, nefiind urmate de complex QRS. Deficitul de conducere este în fasciculul His sau ramurile sale.

BAV gradul III: activitatea electrică a atriilor şi ventriculilor este total independentă, astfel că între undele P şi complexele QRS nu există nici o relaţie. Complexele QRS pot fi subţiri sau largi. Când pacemakerul ventricular se găseşte în fasciculul His, ritmul este de 50-60/minut, complexele QRS sunt subţiri, atacurile Adams-Stokes şi asistolia sunt rare. Când pacemakerul este situat în sistemul Purkinje ritmul este de 25-35/minut, atacurile Adams-Stokes şi asistolia sunt comune.

Blocurile de gradul I şi gradul II tip Mobitz I sunt asimptomatice.

Simptomele prezente în blocul AV gradul II tip Mobitz II şi gradul III sunt: dispneea de efort, insuficienţă cardiacă, ameţeli, sincopă. Atacurile sincopale (Adams-Stokes) debută brutal, la efort, şi sunt de scurtă durată. Atacurile prelungite duc la contracţii musculare tonico-clonice asemănătoare celor din epilepsie, dar muşcătura limbii şi incontinenţa urinară sunt neobişnuite. Restaurarea spontană a ritmului determină reluarea coloraţiei normale a feţei, ameliorare clinică rapidă. Repetarea episoadelor sincopale poate determina degradarea psihică a bolnavului. Ritmul bradicardic inferior la 40/minut accentuează insuficienţa circulatorie cerebrală şi insuficienţa cardiacă.

Obiectiv se constată bradicardie neinfluenţată de efort şi de atropină, accentuarea intermitentă a zgomotului I prin coincidenţa contracţiei atriale şi ventriculare ("zgomotul de tun"), ca şi a sistolelor în ecou, reprezentând

contracţiile atriale ce survin în diastola ventriculară. Riscul de deces considerabil este prin stop cardiac, ca urmare a asistolei ventriculare prelungite sau fibrilaţiei ventriculare.

Cauzele blocurilor AV: boli degenerative ale sistemului de conducere, boala Lev, Lenegre, Duchenne, cardiopatia ischemică, cardita reumatică acută, endocardita infecţioasă, lues, difterie, tuberculoză, sarcoidoză, uneori intoxicaţie digitalică.

4.14.3. BLOCURILE DE RAMURĂ

Termenul de bloc de ramură se referă la blocul de ramură complet în care durata QRS ≥ 0,12 sec., al cărui diagnostic topografic este condiţionat de morfologia complexului QRS în derivaţiile precordiale V_1 şi V_6. Blocurile de ramură incomplete au durata complexului QRS sub 0,12 sec.

Blocul de ramură stângă complet

Durata QRS ≥0,12", QS tipic în V_1 şi unda R monofazică în V_6, absenţa undei de depolarizare septală q în V_5, V_6 şi aVL, absenţa undei R secundare în V_1 (indicând blocul de ramură dreaptă), deflexiune intrinsecoidă ≥0,06 sec. în V_5 şi normală în V_1 şi V_2 ,direcţia undelor T în precordiale este opusă direcţiei dominante a QRS. Blocul de ramură stângă are întotdeauna semnificaţie patologică: cardiopatie ischemică, stenoză aortică, cardiopatie hipertensivă, cardiomiopatii, miocardite, boli idiopatice ale sistemului de conducere, tumori, lues, etc.

Blocul de ramură dreaptă

Durata QRS ≥0,12", unda R secundară de tip rsr', rsR', rSR în V_1 şi V_2, dând complexului aspectul în M; unda S adâncă ≥0,04", înpăstată în D_1 şi V_6. Deflexiune intrinsecoidă >0,03" în V_1, cu modificări ale fazei terminale de tip secundar şi normală în V_5, V_6. Blocul de ramură dreaptă incomplet are durată QRS sub 0,12" şi modificări evidente în precordialele drepte, cu creşterea deflexiunii intrinsecoide peste 0,03" în V_1.

Blocurile fasciculare

Hemiblocul anterior stâng se caracterizează prin deviaţia axială stângă a QRS între 45-90^0 (complexe QRS predominant pozitive în D_1 şi aVL şi predominant negative în D_2, D_3 şi aVF); aspect qR în aVL cu deflexiune intrinsecoidă >0,045"; durată QRS < 0,12".

Hemiblocul posterior stâng: deviaţia axei electrice în plan frontal între +90^0-180^0, complex QRS predominant negativ în D_1 şi aVL, tip rS şi QR în D_2, D_3 şi aVF; durată QRS < 0,12".

Blocul de ramură dreaptă asociat cu hemiblocul anterior stâng (BRD +

HAS): complexe QRS ≥ 0,12" în D_1 şi deviaţie axială stângă 30^0, cu aspect de litera M al complexului QRS în V_1, V_2.

Blocul de ramură dreaptă asociat cu hemiblocul posterior stâng (BRD+HPS): complex QRS ≥0,12", hiperdeviaţia axială dreaptă la $>+120^0$, complexe rS cu unde S largi, adânci în D_1 şi complexe qR în D_2 şi D_3. Blocurile fasciculare sunt asimptomatice clinic deoarece nu dau tulburări hemodinamice, descoperirea lor fiind pe EKG.

Blocurile de ramură pot avea următoarele traduceri clinice: blocul de ramură stângă poate determina uneori şoc dublu, dedublarea zgomotului I şi dedublare paradoxală a zgomotului II accentuate de expir; în blocul de ramură dreaptă se constată o dedublare a zgomotului II în focarul pulmonarei, accentuată de inspirul profund.

4.14.4. SINDROMUL DE PREEXCITAŢIE VENTRICULARĂ

Sindromul de preexcitaţie ventriculară este consecinţa conducerii duble a impulsului de la atrii la ventriculi, pe căi normale şi accesorii. Preexcitaţia apare consecutiv existenţei fasciculului Kent, ce scurtcircuitează una din urechiuşe cu un ventricul, evitând intrarea excitaţiei în nodulul AV, a fasciculului Mahaim, ce realizează conexiuni accesorii nodoventriculare sau fasciculoventriculare, sau a fasciculului James care ocoleşte incomplet nodulul AV. Rezultă o scurtare a PR asociată sau nu cu anomalii ale complexului ventricular. Anomaliile se datoresc prezenţei înintea QRS a unei unde delta ce traduce preexcitaţia unei părţi a miocardului ventricular.

Electrocardiografic se disting:

- Tipul A cu undă R în V_1 şi V_2;
- Tipul B cu undă RS sau S în V_1 şi V_2.

Clinic simptomatologia este dominată de tahiaritmii recurente, deşi aproximativ 50% din bolnavi sunt asimptomatici, diagnosticul stabilindu-se pe EKG (PR scurt, QRS lărgit cu prezenţa undei delta). O variantă, sindromul Lown-Ganong-Levine se caracterizează prin scurtarea intervalelor PR cu complexe QRS normale.

4.15. INSUFICIENŢA CARDIACĂ (IC)

Insuficienţa cardiacă se defineşte ca totalitatea simptomelor şi semnelor ce apar consecutiv incapacităţii cordului de a asigura un debit cardiac adecvat pentru nevoile metabolice ale organismului. Insuficienţa circulatorie este un termen cu semnificaţie mai largă, incluzând anomalii ale funcţiei cardiace, volumului şi distribuţiei sângelui la organele vitale.

Cauzele insuficienţei cardiace pot fi:

- miocardice: cardiopatie ischemică, hipertensiune arterială sistemică, cardiomiopatii şi miocardite:

- nemiocardice: reprezentate de bolile valvulare, bolile congenitale (angiocardiopatiile congenitale), bolile pericârdice şi tumorile cardiace.

Fiziopatologie: performanţa cordului este determinată de cinci parametri: presarcina, postsarcina, contractilitatea, sincronismul contracţiei şi frecvenţa cardiacă.

Presarcina, condiţionată de volumul telediastolic, este echivalentă cu gradul de alungire al fibrelor miocardice la sfârşitul diastolei. Conform legii Frank-Starling forţa de contracţie este direct proporţională cu lungimea fibrelor miocardice la sfârşitul diastolei. Contracţia atrială contribuie la creşterea presarcinii.

Postsarcina exprimă raportul între forţa contractilă şi unitatea de suprafaţă, sau tensiunea realizată în peretele ventricular în cursul ejecţiei, necesară pentru menţinerea volumului bătaie. Postsarcina depinde de impedanţa la ejecţia ventriculului stâng (rezistenţa periferică arteriolară) şi dimensiunile cavităţii ventriculului stâng. Conform legii Laplace tensiunea dezvoltată în peretele ventricular este direct proporţională cu presiunea intracavitară şi cu raza cavităţii. Cu cât creşte raza, cu atât tensiunea necesară pentru ejecţie necesită o presiune intracavitară mai mare.

Contractilitatea se defineşte ca forţa de contracţie a fibrei miocardice, independentă de parametrii anteriori, fiind crescută de accentuarea tonusului simpatic şi sub influenţa tonicardiacelor (digoxin, dobutamin).

Sincronismul contracţiei miocardice reprezintă contracţia coordonată a diferitelor porţiuni ale masei miocardice.

Frecvenţa cardiacă ajută la menţinerea unui volum diastolic constant prin creşterea rezistenţelor venocapilare, debitul cardiac crescând paralel cu frecvenţa cardiacă.

Afectarea componentei contractile determină instalarea semnelor şi simptomelor de insuficienţă cardiacă. Afectarea componentei de pompă, prin creşterea impedanţei sau scăderea complianţei, nu determină în mod obligatoriu manifestări de insuficienţă cardiacă. Afectarea funcţiei sistolice, de exemplu în cardiomiopatia dilatativă, determină scăderea debitului cardiac, oboseală, astenie. Afectarea componentei diastolice ca în pericardite, cardiomiopatia restrictivă şi cardiomiopatia hipertrofică determină creşterea presiunii de umplere ventriculară, ceea ce are drept consecinţă creşterea presiunii atriale şi pulmonare în sectorul venocapilar cu apariţia dispneei.

Afectarea mixtă a funcţiei sistolice şi diastolice ventriculare se constată în cardiopatia ischemică, în care deprimarea contractilităţii este asociată cu reducerea complianţei.

Clasificarea insuficienţei cardiace se realizează conform următoarelor criterii:

1. Criteriul hemodinamic diferenţiază:

- Insuficienţe cardiace cu debit cardiac scăzut în care se includ:
  - Insuficienţa cardiacă congestivă, sindrom clinic caracterizat prin

simptome de stază vasculară venoasă şi creşterea presiunii venocapilare în ţesuturi şi organe, cu debit cardiac scăzut. Staza pulmonară este realizată în insuficienţa ventriculară stângă şi staza sistemică în insuficienţa ventriculară dreaptă.

- Insuficienţa cardiacă hipodiastolică, caracterizată prin reducerea duratei diastolei, ca în tahiaritmii, sau prin tulburarea umplerii diastolice realizată de pericardita constrictivă, fibroza endomiocardică şi cardiomiopatia hipertrofică.

- A treia formă de insuficienţă cardiacă cu debit cardiac scăzut este întâlnită în anevrismele ventriculare şi ischemie care determină scăderea contractilităţii parţiale sau zonale a miocardului ventricular.

• Insuficienţe cardiace cu debit cardiac crescut: grupează creşterea frecvenţei cardiace, debit cardiac crescut, volum sistolic crescut fără a satisface însă nevoile metabolice tisulare. Se întâlneşte în hipertiroidism, fistula arterio-venoasă, boala beri - beri, boala Paget şi sindromul Albright.

2. *Criteriul anatomic*: diferenţiază insuficienţa cardiacă stângă, insuficienţa cardiacă dreaptă şi insuficienţa cardiacă globală.

3. *Criteriul evolutiv*; se disting: insuficienţe cardiace acute, caracteristice infarctului miocardic acut întins, emboliilor pulmonare, stării de rău astmatic, aritmiilor cu frecvenţă mai mică de 35/minut sau depăşind 180/minut şi endocarditele acute cu distrucţie valvulară importantă; insuficienţe cardice cronice de instalare lentă.

4. *Clasificarea funcţională NYHA (New York Heart Association).* Conform acestei clasificări se disting patru clase de insuficienţă cardiacă, luând în consideraţie dispneea, oboseala şi angorul:

- Clasa I: fără limitare pentru activitatea fizică obişnuită;
- Clasa II: uşoară limitare a activităţii fizice prin apariţia dispneii, oboselii, durerilor anginoase, la efort obişnuit;
- Clasa III: limitare severă a activităţii fizice cu absenţa simptomelor funcţionale în repaus;
- Clasa IV: simptome prezente în repaus.

Insuficienţa cardiacă stângă

Insuficienţa cardiacă stângă are ca simptome funcţionale dispneea de efort şi/sau tusea apărută la efort, dispneea paroxistică nocturnă (astmul cardiac) şi edemul pulmonar acut, ortopneea, dispneea de repaus cu caracter permanent. Semnele fizice ale insuficienţei ventriculare stângi reflectă staza pulmonară cronică prin ralurile subcrepitante bazale, respiraţie înăsprită, tusea cu expectoraţie în care se constată prezenţa "celulelor cardiace" (macrofage încărcate cu fier), expresie a bronşitei de stază. Uneori se constată prezenţa hidrotoraxului stâng. Semnele cardiace asociază semne de mărire a ventriculului stâng, cu deplasarea în jos şi în afară a şocului apexian, mărirea matităţii cardiace, prezenţa suflului sistolic de insuficienţă mitrală organo-funcţională, a

galopului ventricular stâng, a zgomotului 2 întărit la pulmonară (spaţiul II intercostal stâng parasternal), a pulsului alternant şi a tensiunii arteriale "decapitate": scăderea tensiunii arteriale sistolice cu menţinerea tensiunii arteriale diastolice la un vechi hipertensiv.

Examene paraclinice

Semnele ECG evocatoare pentru insuficienţa ventriculară stângă sunt: tulburările de ritm şi conducere, semnele de hipertrofie ventriculară stângă şi semnele de ischemie.

Semnele ecocardiografice se referă la modificarea dimensiunilor cavităţilor, a contractilităţii, a funcţiei valvulare, scăderea fracţiei de ejecţie, identificarea zonelor parietale hipochinetice, achinetice sau anevrismale şi a lichidului pericardic.

Semnele radiologice de stază pulmonară sunt reprezentate de:

- creşterea volumului umbrelor vaselor hilare;
- umbriri perihilare în aripă de fluture;
- accentuarea aspectului reticulat cu opacităţi micronodulare şi macronodulare de aspect pseudobronhopneumonic;
- redistribuirea sângelui în vasele pulmonare apicale (semnul Sylla);
- prezenţa liniilor Kerley B (septale) de stază interstiţială, evidenţiate în sinusul costodiafragmatic, cu lungimea de 0,5-1,5 cm, orizontale, ce ajung la pleură şi liniile Kerley A, mai groase, lungi de câţiva centimetri, ce pornesc de la hil şi nu ajung la pleură.

Semnele radioizotopice: explorare MUGA ("multigated nuclear angiography Tc^{99}") ce permite aprecierea neinvazivă a fracţiei de ejecţie, funcţiei sistolice şi diastolice a ventriculului stâng.

Semne evidenţiate la explorarea invazivă: prin cateterism retrograd stâng se realizează ventriculografia la injectarea substanţei de contrast în cavitatea ventriculului stâng. Se apreciază dimensiunile cavităţii, kinetica parietală, prezenţa regurgitaţiei ventriculo-atriale şi fracţia de ejecţie. Cateterismul selectiv al arterelor coronare dă posibilitatea opacifierii acestora şi aprecierii întinderii şi severităţii stenozelor.

Insuficienţa cardiacă dreaptă

Tabloul clinic este dominat de manifestările stazei venoase sistemice: cianoză, turgescenţa venelor jugulare şi superficiale ale membrelor, hepatalgie şi hepatomegalie de stază, simptome şi semne de stază în teritoriul portal, renal şi cerebral, edeme cardiace, hidrotorax.

Cianoza generalizată predomină la extremităţi, nas, buze, pomeţi, lobul urechilor, exprimă încetinirea vitezei de circulaţie. Este o cianoză rece în insuficienţa cardiacă cu debit scăzut şi o cianoză caldă în insuficienţa cardiacă cu debit crescut. În cordul pulmonar cronic cianoza marcată este datorată combinaţiei între cianoza periferică şi cianoza centrală de origine pulmonară.

Turgescența jugularelor și a venelor superficiale este cu atât mai evidentă cu cât insuficiența ventriculară dreaptă este mai avansată. Trebuie eliminate turgescența venelor jugulare din emfizemul pulmonar, compresiunile mediastinale și tromboza venei cave superioare.

Hepatalgia și hepatomegalia de stază realizează creșterea importantă de volum a ficatului, inițial predominant la nivelul lobului stâng, apoi global, cu creșterea presiunii venoase peste 12 cm.H_2O.

Hepatalgia și hepatomegalia apar în contextul unor boli ce justifică decompensarea ventriculară dreaptă ca: afecțiunile valvulare ale inimii stângi (stenoză mitrală, insuficiență mitrală, boală mitrală, insuficiență aortică, stenoză aortică, dublă leziune aortică, leziuni valvulare ale inimii drepte - stenoze și insuficiențe tricuspidiene , stenoză și insuficiență pulmonară), boli congenitale, cord pulmonar cronic, hipertensiune arterială primitivă. Se constată absența semnelor de lezare primară a parenchimului hepatic. La compresiunea lentă progresivă și de durată (15-20 secunde) a ficatului se obține refluxul hepatojugular.

Semne și simptome de stază portală: inapetență, greață, vărsături, meteorism, constipație sau diaree, ascită.

Simptome și semne de stază renală: dureri lombare difuze, oligurie, nicturie, proteinurie (sub 0,5 grame în 24 ore) și hematurie microscopică.

Simptome și semne de stază cerebrală: astenie, cefalee, iritabilitate, somnolență diurnă și insomnie nocturnă.

Edemul cardiac, inițial vesperal, decliv, rece, cianotic, progresiv ascendent, cu remisiune matinală completă sau incompletă, cu tendință la generalizare, ocupând seroasele: hidartroze, edem al vaginalei testiculare (bărbați), ascită, hidrotorace drept și bilateral, hidropericard, realizând anasarca.

Alte semne fizice de insuficiență ventriculară dreaptă sunt: prezența semnului Harzer, insuficiența tricuspidiană organo-funcțională, a galopului drept. Se constată creșterea presiunii venoase la manevra Valsalva, compresia ficatului, ridicarea pasivă a membrelor inferioare. La cateterismul cardiac se constată creșterea presiunii venoase centrale și a presiunii telediastolice ventriculare drepte.

Insuficiența cardiacă globală poate să apară primar, prin afectarea simultană a ambilor ventriculi în cadrul proceselor de miocardită și cardiopatie ischemică, sau ca urmare a interesării succesive a celor doi ventriculi. Astfel, insuficiența ventriculară stângă determină stază pulmonară care va genera o hipertensiune arterială pulmonară funcțională, urmată de instalarea hipertensiunii pulmonare fixe și decompensarea ventriculară dreaptă. O altă modalitate de realizare a insuficienței cardiace globale este prin restricția cavităților ventriculare drepte în sindromul Bernheim (valvulopatie aortică sau hipertensiune arterială care, prin hipertrofia importantă a septului ventricular, determină restricții ale camerei de ejecție a ventriculului drept). Insuficiența cardiacă

globală poate fi rezultatul unei insuficiențe ventriculare drepte inițiale la care apariția elementelor de ateroscleroză coronariană determină apariția ulterioară și a insuficienței ventriculare stângi.

Complicațiile insuficienței cardiace sunt:
- insuficiența valvulară organo-funcțională mitrală și tricuspidiană;
- aritmii cardiace prin distensie atrială;
- tromboze și tromboembolii;
- leziuni hepatice și icter;
- sindroame disproteinemice carențiale;
- slăbire în greutate (denutriție secundară);
- tulburări trofice cutanate pe care se grefează ușor infecții bacteriene sau micotice;
- tulburări hidroelectrolitice.

4.16. ANGIOCARDIOPATIILE CONGENITALE

Angiocardiopatiile congenitale se definesc ca afecțiuni ale cordului și vaselor prezente la naștere. Includ trei categorii:
- cardiopatii congenitale cianogene cu șunt dreapta-stânga;
- cardiopatii necianogene cu șunt stânga-dreapta;
- cardiopatii fără șunt.

4.16.1. CARDIOPATII CONGENITALE CIANOGENE CU ȘUNT DREAPTA – STÂNGA

Semnele revelatoare sunt reprezentate de dispnee, evidentă la sugar în cursul alăptării, la copilul mai mare la efort; cianoza de intensitate variabilă, uneori evidentă numai la efort, se manifestă la buze, pomeți, vârful nasului, lobul urechilor, extremitățile membrelor și este asociată cu hipocratismul digital. La aceste simptome și semne se asociază prezența atitudinii caracteristice de ghemuit ("Squatting", "Accroupissement"), a sincopei de origine cardiacă sau, rareori, a insuficienței cardiace. La ascultația cordului se percepe un suflu căruia i se vor preciza caracterele: sediul, cronologia, cel mai adesea sistolică, uneori sistolo-diastolică, intensitate, propagare, modificări asociate ale zgomotelor inimii. Examenul obiectiv va fi completat cu palparea pulsului la toate cele patru membre, măsurarea tensiunii arteriale, examenul plămânului și ficatului. La acestea se adaugă numărătoarea de globule roșii pentru precizarea poliglobuliei, ce poate varia între 6 și 7 milioane pe mmc.; dozarea oxigenului în sângele arterial permite diagnosticul de șunt dreapta–stânga, ecocardiografia, radioscopia cardiopulmonară simplă și după ingestia de substanță baritată, ce va fi completată cu radiografii de față, profil, oblic anterioară dreaptă și oblic anterioară stângă. Se efectuează de asemenea electrocardiograma și examenul fundului de ochi iar, pentru serviciile corespunzător dotate, cateterismul cardiac și angiografia.

TETRALOGIA FALLOT (TF)

Tetralogia Fallot este cea mai frecventă cardiopatie congenitală cianogenă şi se caracterizează prin:

- stenoză pulmonară esenţial infundibulară, asociată cu stenoză valvulară şi hipoplazie de arteră pulmonară;
- defect septal interventricular înalt, cu suprafaţă mare;
- dextropoziţia aortei (aortă călare) ce constituie o consecinţă a primelor două anomalii;
- hipertrofie ventriculară dreaptă, consecutivă supraîncărcării cordului drept.

Clinic prezintă cianoză variabilă, cu atitudine de ghemuit la efort, lipotimii şi sincope anoxice şi un suflu sistolic cu maximum de intensitate în spaţiul intercostal III parasternal, absent în condiţia de atrezie pulmonară sau înlocuit printr-un suflu continuu în asociaţia cu persistenţa canalului arterial. Afecţiunea se poate complica cu accidente vasculare cerebrale soldate cu hemiplegii sau cu abcese cerebrale. Endocardita infecţioasă este rară pe cordul drept şi insuficienţa cardiacă excepţională.

Examenele paraclinice evidenţiază: semne electrocardiografice de hipertrofie atrială dreaptă şi de supraîncărcare ventriculară dreaptă de tip sistolic cu deviaţie importantă la dreapta a axei QRS şi P.

Radiologic se constată cord în "sabot" cu arcul mijlociu scobit şi vârful supradiafragmatic. Plămânii sunt clari, artera pulmonară poate prezenta dilataţie poststenotică şi uneori se constată prezenţa unei artere subclaviculare retroesofagiene (evidenţiată la ingestia de bariu). Diagnosticul complet este asigurat prin angiocardiografie şi cateterism cardiac. Poliglobulia compensatorie, depăşind 5 milioane eritrocite pe mmc, este la originea accidentelor cerebrale (tromboze sau embolii).

TRILOGIA FALLOT

Trilogia Fallot se caracterizează prin asocierea a trei elemente: stenoză pulmonară aproape întotdeauna valvulară, comunicare interauriculară şi hipertrofie ventriculară dreaptă. Clinic bolnavii prezintă cianoză variabilă, suflu sistolic intens prezent în primele spaţii intercostale stângi cu abolirea zgomotului 2 la pulmonară sau numai cu diminuarea acestuia. Evoluţia este progresivă către insuficienţă cardiacă dreaptă. Poate constitui o cauză de moarte subită.

La examenul radiologic: cord în limite normale, cu arcul mijlociu convex, pulsatil, artere pulmonare normale sau fine, cu plămâni de aspect normal sau clari. Electrocardiografic se constată supraîncărcare ventriculară dreaptă şi auriculară dreaptă. Angiocardiografia şi cateterismul cardiac confirmă diagnosticul.

ATREZIA TRICUSPIDIANĂ

Atrezia tricuspidiană reprezintă o malformaţie rară ce comportă obliterarea orificiului tricuspidian, comunicare interauriculară şi uneori

comunicare interventriculară ce permite sângelui să ajungă în ventriculul drept şi în plămâni. În absenţa comunicării interventriculare sângele ajunge la plămâni prin ramurile provenind din aortă sau prin canalul arterial permeabil. Reprezintă o cardiopatie severă caracterizată prin cianoză intensă, frecvente stări lipotimice sau sincope anoxice. Examenul obiectiv cardiovascular nu este caracteristic.

Radiologic volumul cardiac este puţin modificat; în poziţie antero-posterioară se constată concavitatea arcului arterei pulmonare. În poziţie oblic anterioară stângă se constată absenţa conturului ventriculului drept şi mărirea ventriculului stâng, a cărui convexitate depăşeşte coloana vertebrală. Plămânii au aspectul clar. Electrocardiografic se observă deviaţie axială stângă a QRS şi semne de hipertrofie atrială ventriculară stângă şi hipertrofie atrială dreaptă. Examenul ecografic evidenţiază VD atrezic sau redus de volum, absenţa valvei tricuspide, ventriculul stâng mărit, asociat cu alte anomalii.

MALADIA EBSTEIN

Maladia Ebstein constituie o malformaţie foarte rară ce comportă o inserţie joasă, anormală, a valvei tricuspide ce creşte cavitatea auriculară dreaptă şi reduce cavitatea ventriculului drept. La aceasta se adaugă în 2/3 din cazuri prezenţa unui defect septal interatrial. Clinic, bolnavii prezintă dispnee de efort şi crize frecvente de tahicardie paroxistică. La ascultaţia cordului se constată suflu sistolic parasternal stâng situat în spaţiile IV-V intercostale şi un ritm în 3 sau 4 timpi. Radiologic, cordul este mărit, cu arcul inferior drept proeminent şi cu artere pulmonare fine. Electrocardiografic se constată supraîncărcarea auriculară dreaptă, tulburări de conducere. Angiocardiografia este indispensabilă diagnosticului.

TRUNCHIUL ARTERIAL COMUN

Trunchiul arterial comun reprezintă o malformaţie foarte rară prin care de la inimă porneşte un singur vas ce asigură circulaţiile sistemică, coronariană şi pulmonară. La aceasta se adaugă un defect septal interventricular înalt, care face ca trunchiul comun să pornească din ambii ventriculi. Clinic, bolnavii prezintă o simptomatologie asemănătoare cu trilogia Fallot dar prognosticul este mult mai sumbru, moartea survenind în primul an de viaţă. Aspectul radiologic este variabil, elementul caracteristic fiind claritatea câmpurilor pulmonare.

TRANSPOZIŢIA MARILOR VASE

În cadrul acestei malformaţii relativ frecvente şi cu prognostic foarte sumbru, aorta ia naştere din ventriculul drept şi artera pulmonară din ventriculul stâng. Reîntoarcerea venoasă se realizează normal. Supravieţuirea este posibilă numai în situaţia unei comunicări între inima dreaptă şi inima stângă: defect septal interventricular, defect septal atrial sau canal arterial. Clinic, diagnosticul

se stabileşte în primele ore după naştere datorită cianozei intense şi dispneei care împiedică alimentaţia. În zilele următoare se instalează o insuficienţă cardiacă rapid evolutivă. La ascultaţia cordului pot fi prezente sau nu sufluri. Examenul radiologic evidenţiază o cardiomegalie importantă cu supraîncărcare vasculară pulmonară.

4.16.2. CARDIOPATIILE CONGENITALE NECIANOGENE CU ŞUNT STÂNGA- DREAPTA

Cardiopatiile congenitale necianogene cu şunt stânga-dreapta realizează în cursul evoluţiei lor, în stadii avansate, o hipertensiune pulmonară care va determina inversarea fluxului sanguin şi apariţia cianozei.

DEFECTUL SEPTAL ATRIAL

Comunicarea interauriculară reprezintă una din cele mai frecvente cardiopatii congenitale realizate de persistenţa orificiului Botal sau ostium secundum. Anomalia se poate însoţi de vărsarea anormală a uneia sau mai multor vene pulmonare în atriul drept. Antrenează o creştere a debitului pulmonar ce determină o supraîncărcare ventriculară dreaptă şi o dilatare a trunchiului şi ramurilor arterei pulmonare. Clinic este bine tolerată, fiind descoperită cu ocazia controalelor de rutină. La examenul cordului se constată prezenţa unui suflu sistolic moderat, neînsoţit de freamăt, cu sediul în spaţiile I, II intercostale stângi şi iradiere posterioară, asociat unei dedublări largi şi fixe a zgomotului 2. Afecţiunea evoluează progresiv către hipertensiune pulmonară severă, de unde necesitatea intervenţiei chirurgicale.

La examenul radiologic se constată dilatarea arcului mijlociu stâng cu arteră pulmonară pulsatilă expansivă. Electrocardiografic se constată semne de hipertrofie ventriculară dreaptă şi bloc de ramură dreaptă incomplet. Cateterismul cardiac arată o îmbogăţire în oxigen a sângelui din atriul drept, confirmând şi sediul comunicării interatriale.

CANALUL ATRIOVENTRICULAR COMUN

Canalul atrioventricular asociază o comunicare interatrială joasă tip ostium primum şi o comunicare interventriculară înaltă cu anomalii ale valvelor septale ale tricuspidei şi mitralei. Este o afecţiune foarte gravă, prezentă în trisomia 21, caracterizată prin suflu sistolic intens, iradiind în axilă şi posterior şi evoluţie către insuficienţă cardiacă. Radiologic aspectul este acela al unei comunicări interatriale cu debit important iar electrocardiografic deviaţie axială stângă între (-30)-(-90°).

DEFECTUL SEPTAL VENTRICULAR

Sediul cel mai frecvent al comunicării îl constituie porţiunea membranoasă a septului interventricular. Consecutiv şuntului stânga-dreapta debitul pulmonar creşte şi se realizează o hipertensiune în circulaţia pulmonară

care cu timpul va duce la creşterea rezistenţelor arteriolare pulmonare, hipertensiune pulmonară ireversibilă, realizând un aspect Eisenmenger. În formele care se asociază cu o stenoză a arterei pulmonare cu sediul infundibular sau valvular patul vascular pulmonar va fi protejat. Aceasta realizează forme de tranziţie cu tetralogia Fallot.

Clinic, în comunicarea interventriculară cu hipertensiune pumonară, se constată deficit staturo-ponderal, deformaţie toracică cu înfundarea regiunii precordiale, dispnee de efort, suflu cu caracter holosistolic, însoţit de freamăt, perceput cu maximum de intensitate în spaţiile IV şi V intercostale stângi parasternal şi iradiind în toate direcţiile în „spiţe de roată", întărirea zgomotului 2 în focarul pulmonarei. În defectele septale cu şunturi mici, fără hipertensiune pulmonară (maladia Roger), există o toleranţă perfectă a defectului, cu dezvoltare staturoponderală normală şi absenţa dispneei. La examenul cordului se constată prezenţa suflului sistolic cu iradiere tipică şi zgomote cardiace normale. Indiferent de mărimea defectului grefa osleriană este posibilă.

La examenul radiologic al defectelor septale cu şunt important se constată cardiomegalie interesând în special ventriculul stâng, arcul mijlociu stâng este proeminent, arterele pulmonare sunt slab pulsatile şi plămânii hipervascularizaţi. Electrocardiografic există hipertrofie ventriculară stângă sau biventriculară şi uneori bloc de ramură dreaptă incomplet. Cateterismul cardiac obiectivează oxigenarea crescută a sângelui în ventriculul drept, presiuni crescute în ventriculul drept şi artera pulmonară şi hipertensiune pulmonară variabilă, în raport cu gradul de evoluţie al afecţiunii. În defectele septale ventriculare mici silueta cordului este normală şi electrocardiografic este prezent un bloc de ramură dreaptă sau aspect normal. Cateterismul cardiac confirmă prezenţa şuntului prin oxigenarea sângelui în ventriculul drept, cu presiuni în cavităţile drepte la limita superioară a normalului.

CANALUL ARTERIAL

Canalul arterial este malformaţia caracterizată prin persistenţa după naştere a canalului arterial permeabil. Hemodinamic afecţiunea are aceleaşi consecinţe ca şi comunicarea interventriculară, prin determinarea unei hipertensiuni arteriale pulmonare. Clinic, în canalul arterial cu şunt important şi hipertensiune pulmonară, se constată deficit staturo-ponderal, deformaţie toracică, dispnee de efort, bronşite recurente, iar la ascultaţia cordului suflu continuu (Gibson) în spaţiile II, III intercostale parasternal, sau suflu sistolic şi zgomot 2 întărit în focarul pulmonarei, în situaţia hipertensiunii pulmonare importante.

Examenul radiologic evidenţiază cardiomegalie cu bombarea arcului mijlociu şi hipervascularizaţie pulmonară importantă. Electrocardiografic apare hipertrofia biventriculară. Cateterismul cardiac (indispensabil) obiectivează trecerea sondei în canalul arterial şi stabileşte debitul şuntului şi valoarea

presiunilor în ventriculul drept şi artera pulmonară. În persistenţa canalului arterial fără hipertensiune pulmonară semnele funcţionale sunt absente, la examenul obiectiv constatându-se prezenţa unui freamăt subclavicular stâng, suflu continuu intens, de aspect tunelar, cu întărire telesistolică şi protodiastolică, perceput pe o arie întinsă dar cu maximum în regiunea subclaviculară stângă şi în primele spaţii intercostale stângi. Pulsul periferic este amplu, cu diferenţială crescută.

Examenul radiologic obiectivează mărirea de volum a ventriculului stâng cu proeminenţa arcului mijlociu, vascularizaţie pulmonară normală, arc aortic vizibil, cu pulsaţii ample, electrocardiograma normală sau cu semne discrete de hipertrofie ventriculară stângă. Indiferent de importanţa şuntului, canalul arterial prezintă riscul de insuficienţă ventriculară stângă şi grefă osleriană.

4.16.3 CARDIOPATII CONGENITALE FĂRĂ ŞUNT

STENOZA AORTICĂ CONGENITALĂ

Stenoza aortică congenitală constituie o afecţiune rară în care stenoza este valvulară, suborificială în diafragm, izolată sau asociată precedentei, fie stenoză musculară cu orificiu aortic normal. În toate aceste situaţii consecinţa hemodinamică o reprezintă barajul la ejecţia ventriculului stâng, ce va determina o hipertrofie ventriculară stângă. Clinic bolnavul prezintă fatigabilitate, dispnee de efort, uneori dureri precordiale şi sincope de efort, freamăt catar sistolic în focarul aortei şi suflu sistolic aspru, de intensitate mare, cu maximum în focarul aortic sau în primele spaţii intercostale drepte parasternal. Uneori se percepe şi un suflu diastolic scurt. Zgomotul 2 poate fi abolit (sediul valvular al stenozei). Stenozele aortice strânse se însoţesc de semne de insuficienţă ventriculară stângă şi de insuficienţă coronariană. Endocardita infecţioasă şi moartea subită sunt complicaţii frecvente.

Radiologic se constată mărirea de volum a ventriculului stâng, al cărui arc este foarte convex (hipertrofie concentrică). Electrocardiografic se constată semne de hipertrofie ventriculară stângă de tip supraîncărcare sistolică, proporţională cu severitatea restricţiei orificiale.

COARCTAŢIA DE AORTĂ

Stenoza istmului aortic (coarctaţia de aortă) realizează fie un obstacol diafragmatic, fie o hipoplazie aortică, fie asocierea cu un canal substrictural. Consecinţele hemodinamice sunt hipertensiunea arterială în amonte şi hipotensiune în aval, dilataţia supra şi uneori substricturală, cu apariţia unei circulaţii colaterale arteriale de suplleere care interesează intercostalele, mamarele interne şi scapularele. Clinic bolnavii pot fi asimptomatici sau prezintă cefalee, dispnee de efort, uneori hipotrofie a jumătăţii inferioare a corpului. Se constată hipertensiune arterială la membrele superioare, absenţa sau diminuarea

considerială a pulsului la femurale, cu diminuarea indicelui oscilometric la membrele inferioare. Se percepe circulaţia arterială colaterală la nivelul intercostalelor, arterelor mamare externe şi suprascapularelor. La ascultaţia cordului se constată prezenţa suflului sistolic de intensitate moderată pe marginea stângă a sternului, cu maximum în spaţiul III intercostal stâng, cu iradiere interscapulovertebrală. Prezenţa unui suflu continuu este în favoarea persistenţei unui canal arterial cu sediu suprastrictural. Existenţa cianozei în jumătatea inferioară a corpului indică prezenţa unui canal arterial permeabil substrictural.

Radiologic se constată fie un aspect cardiovascular normal, cu vascularizaţie pulmonară normală sau hipertrofie ventriculară stângă, cu arc inferior stâng puternic bombat şi pedicul vascular vertical, realizând aspectul în "şemineu". După opacifierea esofagului, în poziţie oblic anterioară stângă, prezenţa unei incizuri precizează sediul coarctaţiei. Ca semn caracteristic sunt şi eroziunile costale interesând marginea inferioară a coastelor IV, V şi VI datorită circulaţiei colaterale arteriale (semnul Rössler). Electrocardiografic sunt evidente semnele de hipertrofie ventriculară stângă. Angiografia precizează sediul, întinderea şi rapoartele vasculare ale coarctaţiei.

ANOMALIILE ARCULUI AORTIC

Anomaliile arcului aortic constituie malformaţii foarte rare ce includ dublul arc aortic complet, subclaviculara dreaptă cu traiect retroesofagian, arc aortic drept şi anomalii de poziţie ale carotidei stângi sau ale trunchiului arterial brahiocefalic. Clinic se caracterizează prin simptome de compresiune a axului esofago-traheal. Încă de la naştere pot apare semne respiratorii ca: stridor, dispnee, tiraj, infecţie pulmonară şi semne digestive: disfagie şi vărsături repetate antrenând denutriţia. Examenul radiologic permite diagnosticul prin opacifierea esofagului care este amprentat de vasele cu traseu anormal. Angiografia stabileşte tipul malformaţiei.

4.17. SEMIOLOGIA ARTERELOR

4.17.1. FOAIA DE OBSERVAŢIE A UNUI BOLNAV CU AFECŢIUNE ARTERIALĂ

DATELE DE ORDIN GENERAL

Vârsta

La nou-născut şi sugar se manifestă bolile arteriale de natură ereditară sau congenitală: anomalii arteriale referitoare la origine, traiect, calibru. În copilărie se manifestă arteritele infecţioase (rickettsiozice şi bacteriene), inflamatorii şi din reumatismul articular acut. La adultul tânăr patologia arterială este dominată de tromboangeita obliterantă, de arteritele inflamatorii şi

infecţioase, de cele ce însoţesc colagenozele (poliarterita nodoasă, lupus eritematos diseminat, dermatomiozita, sclerodermia, poliartrita reumatoidă), arteriopatia diabetică şi, mai rar, forme precoce de ateroscleroză obliterantă. De remarcat că majoritatea arteriopatiilor funcţionale (boala Raynand, acrocianoza) au debutul la această vârstă. Accidentele vasculare cerebrale apărute la vârsta tânără constituie un indiciu pentru defectul parietal arterial caracteristic anevrismelor carotidei interne, poligonului Willis şi aferentelor sale.

După vârsta de 40 ani etiologia este dominată de ateroscleroza şi arterioscleroza întâlnite în hipertensiunea arterială şi diabetul zaharat. La vârstnici afectarea aterosclerotică politeritorială este frecventă, alături de complicaţiile aterotrombotice şi aterembolice.

Sexul

La bărbaţi predomină leziunile aterosclerotice şi trombangeita obliterantă, spre deosebire de femei la care se întâlnesc preponderent arteriopatiile funcţionale de tipul bolii Raynaud, acrocianozei, livedo reticularis şi, excepţional, arteriopatii organice ca trombangeita obliterantă şi boala fără puls (sindrom Takayashu). Instalarea leziunilor aterosclerotice la femei, întârziată de efectul protector al estrogenilor, apare favorizată de tulburările endocrine ca sindroamele de virilizare şi menopauza precoce, ca şi de hipertensiune arterială, diabet zaharat, gută, afecţiuni arteriale inflamatorii sau traumatice.

Profesiunea

Sindromul Raynaud este mai frecvent la muncitorii ce lucrează cu instrumente generatoare de vibraţii (ciocane pneumatice, perforatoare), la pianişti şi la dactilografe. Lucrul în frig şi umiditate favorizează apariţia sindroamelor vasculare funcţionale a trombangeitei obliterante, a arteriopatiei infecţioase şi inflamatorii. La personalul ce vine în contact cu animalele (veterinari, laboranţi, fermieri) există o incidenţă mai mare a arteriopatiei rickettsiozice. La pictori şi zugravi munca cu membrele superioare deasupra capului poate favoriza apariţia sindromului de defileu costo-clavicular.

Domiciliul

Există regiuni în care, datorită unei concentraţii protectoare a microelementelor în apa potabilă, incidenţa arteriopatiilor aterosclerotice este redusă.

MOTIVELE INTERNĂRII

Motivele internării sunt reprezentate de simptomele caracteristice sindroamelor de ischemie periferică acută sau cronică.

ISTORICUL BOLII

Debutul aterosclerozei stenozante şi obliterante este lent dar, odată cu evoluţia de lungă durată, se constată apariţia complicaţiilor. Embolia, tromboza, ruptura anevrismelor arteriale reprezintă situaţii de debut acut şi evoluţie dramatică.

ANTECEDENTELE PERSONALE

Interesează în primul rând bolile cu potenţial vasculotrop:

- infecţiile streptococice (infecţiile de focar dentare, sinusale, amigdaliene, otice), reumatismul articular acut, endocardita infecţioasă, luesul, tuberculoza, actinomicoza, rickettsiozele, toxoplasmoza;
- bolile de colagen ale căror determinări arteriale sunt frecvente: poliarterita nodoasă, lupusul eritematos diseminat, sclerodermia, dermatomiozita, poliartrita reumatoidă;
- bolile metabolice: diabetul zaharat, hiperlipidemiile, guta, obezitatea;
- hipertensiunea arterială primitivă şi secundară;
- intoxicaţiile cu preparate de secară cornută sau metale grele;
- tratamentul anterior cu corticosteroizi, betablocante, anticoncepţionale;
- expunerea la frig;
- traumatisme interesând arterele.

ANTECEDENTELE EREDOCOLATERALE (FAMILIALE)

Ateroscleroza sistemică cu manifestări predominant coronariene este mai frecventă în familiile cu diabet zaharat, obezitate şi hipertensiune arterială.

Telangiectazia hemoragică ereditară Rendu-Osler se transmite autosomal dominant iar boala Raynaud are agregare familială. Pentru trombangeita obliterantă şi arteriopatia aterosclerotică a membrelor inferioare nu există date suficiente care să confirme predispoziţia genetică.

CONDITIILE DE VIAŢĂ ŞI MUNCĂ

Fumatul reprezintă factorul de risc important în trombangeita obliterantă, unde peste 90% din bolnavi sunt fumători ce depăşesc 20 de ţigări pe zi. Fumatul reprezintă, de asemenea, factorul de risc important în localizarea coronariană şi periferică a aterosclerozei.

Sedentarismul şi stressul contribuie la instalarea şi progresia leziunilor aterosclerotice. Munca în condiţii de frig, curent de aer rece şi umiditate constituie factori favorizanţi pentru apariţia şi agravarea arteriopatiilor funcţionale şi organice.

4.17.2 SIMPTOMATOLOGIE

Durerea reprezintă simptomul fundamental în bolile arteriale deoarece caracterele ei, reprezentate de localizarea segmentară, corespund teritoriului ischemiat. Modul de instalare, atenuare sau dispariţie reprezintă elemente de bază pentru diagnosticul pozitiv, topografic şi al stadiului evolutiv al arteriopatiei.

În cursul evoluţiei arteriopatiei obliterante a membrelor inferioare durerea are iniţial caracter intermitent, apărând în cursul efortului de mers, pentru ca ulterior să capete caracterul de durere permanentă, corespunzătoare

ischemiei severe de repaus.

Durerea cu caracter de *claudicație intermitentă* constituie un simptom specific pentru ischemia musculară apărută în cursul efortului. Debutează în cursul efortului de mers, având caracter de crampă, constricție, uneori de durere însoțită de senzație de greutate localizată în musculatura gambei, coapsei sau feselor, ce obligă bolnavul la oprire sau la încetinirea ritmului mersului și dispare în câteva minute de la întreruperea efortului, lăsând o senzație de greutate și furnicături în musculatura ischemiată.

Sediul durerii orientează asupra localizării ocluziei arteriale:

- degete: ocluzie la nivelul arterelor ce iau naștere din arcada plantară;
- planta: ocluzia arterei tibiale posterioare;
- gamba: ocluzie a arterei tibiale posterioare, poplitee sau femurale;
- gamba, coapsă, fesa: ocluzie înaltă a vaselor iliace;
- bilaterală fesieră însoțită de paloare a tegumentelor și atrofia progresivă a musculaturii membrelor și, la bărbați, de impotență erectilă: ocluzie a aortei inferioare sau ambelor artere iliace primitive, realizând sindromul Leriche;
- claudicația intermitentă Dejerine, expresie a ischemiei medulare, se caracterizează prin parestezii în membrele inferioare însoțite de scăderea brutală a tonusului muscular și căderea bolnavului;
- dureri abdominale, balonări, tulburări de tranzit: obliterare a arterei mezenterice;
- durerea în membrele superioare cu sediul la nivelul brațului: ocluzia arterei subclaviculare (sindromul arcului aortic);
- claudicația mușchilor cefei: obliterarea vaselor măduvii cervicale;
- durere în maseter ce apare la masticație: ocluzia carotidei externe.

Durerea cu caracter intermitent este caracteristică stadiului II al arteriopatiei obliterante după clasificarea lui Fontaine și Leriche.

Cuantificarea claudicației intermitente se realizează cu ajutorul mersului pe un teren plat cu o frecvență de 120 pași pe minut. Testul trebuie efectuat pe nemâncate, la aceeași oră dimineața, în aceleași condiții de temperatură a mediului ambiant. Pentru un rezultat concludent se recomandă repetarea testului de cel puțin 10 ori. Testul de mers se desfășoară în unități de timp fiind denumit și indice de claudicație. O cuantificare mai exactă este posibilă utilizând ergometrele pentru membrele superioare sau cu ajutorul cicloergometrului și covorului rulant pentru membrele inferioare.

Durerea intermitentă cu caracter particular este dependentă de temperatura mediului ambiant în boala și sindromul Raynaud unde, la temperaturi mai scăzute, este localizată la degetele mâinilor și, mai rar, ale picioarelor evoluând în crize. Durerea poate fi înlocuită de parestezii cu caracter de amorțeală, înțepături, furnicături.

Eritermalgia sau eritromelalgia se caracterizează prin dureri ce apar

în criză, în condiții de temperatură crescută a mediului ambiant (peste 32°C), are caracter de arsură și este însoțită de edem și eritem al tegumentelor.

O durere de intensitate mare de la debut, cu sediul retrosternal și iradiere în regiunea scapulară stângă, în umărul și brațul stâng și la baza gâtului este sugestivă pentru anevrismul disecant al aortei ascendente. O durere de intensitate crescută cu sediul precordial, iradiată în întreg toracele și, descendent, în lombe și membrele inferioare, asociată cu paloare, asimetria pulsului și tensiunii arteriale caracterizează anevrismul disecant al aortei toracice. Durerea abdominală cu sediul în epigastru sau mezogastru și iradiere lombară pledează pentru un anevrism al aortei abdominale.

Cefaleea pulsatilă asociată tulburărilor de vedere și amețelilor apare în coarctația de aortă. Cefaleea temporală intensă, însoțită de claudicația maseterină în cursul masticației este caracteristică obstrucției arterei carotide externe.

Durerea în membrele superioare însoțită de cefalee, tulburări de vedere, vertij, sincopă și convulsii caracterizează sindromul crosei de aortă.

Durerea persistentă caracterizează arteriopatiile cu evoluție acută, cele cronice în stadiile evolutive III și IV și neuropatia ischemică. În obstrucțiile arteriale acute durerea debutează brusc și se însoțește de amorțeli, furnicături, senzația de răceală în teritoriul ischemiat, paloare și răcirea extremității, dispariția pulsului și impotență funcțională.

În arteritele acute infecțioase sau inflamatorii durerea de intensitate redusă se accentuează la compresia arterei.

Arteriopatiile cronice în stadiul III de evoluție se caracterizează prin durere persistentă în repaus, ameliorată de poziția declivă a membrului inferior, în stadiul IV durerea devenind foarte intensă, permanentă și necalmată de poziția declivă a membrului inferior. Durerea intensă caracteristică stadiilor III și IV cedează parțial la administrarea de opiacee și se însoțește de insomnie, inapetență și slăbire în greutate. În neuropatia ischemică ce însoțește trombangeita obliterantă durerea poate fi continuă sau intermitentă cu paroxisme nocturne, caracter de junghi, arsură sau dureri pulsatile, însoțită de modificări de culoare ale tegumentelor,

Acroparestezitile însoțesc arteriopatiie obliterante și se manifestă ca amorțeli, senzații de răcire a segmentului ischemiat, hipoestezie sau anestezie în formă de ciorap sau mănușă (arteriopatia diabetică).

Scăderea forței musculare cu caracter de oboseală musculară se întâlnește în ischemiile severe. În poliarterita nodoasă astenia musculară este asociată tulburărilor neurologice caracteristice nevritei periferice.

4.17.3 EXAMENUL OBIECTIV

Inspecția

Atitudini forțate : în stadiul al II-lea se poate întâlni atitudinea forțată de genunchi în semiflexie în cursul efortului ; bolnavul își menține membrul inferior ischemic în poziție de drenaj decliv (picior atârnând la marginea patului)

în stadiul III : bolnavul își îmbrățișează membrul inferior ischemiat (stadiul IV). În fazele avansate ale ischemiei cronice, ca și în ischemia acută, faciesul exprimă suferință psihică, depresie, epuizare datorită durerilor intense.

În sindromul Takayashu se constată deformarea piramidei nazale, cu aspect de "nas în șea" datorită necrozei ischemice a septului.

Picnicii sunt predispuși pentru arteriopatii organice prin incidența mai mare a obezității, hiperlipidemiei, diabetului zaharat și aterosclerozei. La astenici sunt mai frecvent constatate tulburările funcționale circulatorii.

În anevrismul gigant al aortei ascendente, însoțit de eroziuni costale, apar pulsații evidente pe marginea dreaptă a sternului. În anevrismul crosei aortei se observă pulsații ample în fosa suprasternală. În anevrismul aortei abdominale, la persoanele slabe se observă pulsații ample ale aortei. În coarctația de aortă sunt vizibile pulsațiile exagerate ale arterelor intercostale și subscapulare, alături de o pulsatilitate exagerată a carotidelor și crosei aortei. În anevrismele arterio-venoase localizate la nivelul membrelor se remarcă vene turgide pulsatile și mărirea de volum a segmentului respectiv.

În stadiile avansate ale ischemiei cronice interesând membrele inferioare se constată scăderea circumferinței segmentelor afectate de ischemie.

Modificările tegumentelor

Paloarea și răcirea constituie elemente caracteristice pentru sindromul de ischemie periferică acută. Cianoza intensă cu tegumente reci este prezentă la câteva ore de la instalarea obstrucției în ischemiile acute și în ischemiile cronice severe ce evoluează cu gangrenă. Cianoza și scăderea temperaturii locale traduc reducerea circulației arteriale cu stază în segmentul venos al capilarelor și creșterea procentului de hemoglobină redusă. Eritroza însoțită de scăderea temperaturii tegumentelor exprimă încetinirea fluxului sanguin în teritoriul arteriolar, cu dilatarea sectorului capilar și creșterea oxigenării sângelui venos prin diminuarea reducerii oxihemoglobinei datorită temperaturii scăzute. Paloarea cu creșterea sau conservarea temperaturii locale, însoțită de durere, traduc o accentuare a regimului circulator datorită deschiderii anastomozelor arteriovenoase, cu șuntarea teritoriului capilar. Acest aspect corespunde picioarului cald al vârstnicului. Un fenomen asemănător se observă și fiziologic, în cursul efortului fizic, când are loc o irigație preferențială a musculaturii. Eritroza cu creșterea temperaturii tegumentelor datorită dilatației patului capilar se constată în eritermalgie și în arteriopatiile cronice complicate cu limfangita cutanată sau consecutiv hiperemiei induse de drogurile vasodilatatoare. Eritroza degetelor și extremității anterioare a piciorului apare în ischemiile severe. La testul ischemiei de ridicare zonele eritrozice devin palide sau își păstrează culoarea în prezența hemoragiilor intra și subcutanate produse de ischemie.

În sindromul Raynaud și boala Raynaud modificările de culoare și temperatura locală interesează degetele mâinii simetric și apar în crize ce evoluează în trei faze:

a) *faza sincopală* reprodusă la imersia mâinilor în apă cu temperatura de

15-18^0 C timp de 15-30 minute, caracterizată prin paloare datorată spasmului arterial, durere și scăderea temperaturii locale;

b) *faza asfixică* cu cianoză datorată spasmului arteriolar și dilatației venulare;

c) *faza de hiperemie reactivă* cu eritroză prin dilatarea rețelei arteriocapilare.

Cianoza persistentă cantonată la unul sau mai multe degete caracterizează tromboza arterială distală.

Cianoza roșu-violacee cuprinzând zone mici cu contur neregulat, ce traduc hemoragiile și infarctele tegumentare sau hipodermice, se constată în sindromul de ischemie severă asociată cu neuropatia ischemică.

Cianoza cu aspect marmorat, intermitentă, consecutivă expunerii la frig sau cu caracter permanent, localizată le nivelul membrelor inferioare, însoțită de hiperhidroză și ulcerații dureroase, realizează aspectul de livedo reticularis. Livedo reticularis poate apare fără o cauză aparentă, la femeile cu discrinii și disvegetoze, sau constituie manifestarea lupusului eritematos diseminat, poliarteritei nodoase, crioglobulinemiei sau anevrismelor aortei abdominale complicate cu embolii colesterolice.

Probele clinice de postură

- *Testul ischemiei de ridicare (Buerger).* Bolnavul în decubit dorsal își ridică membrele inferioare la 90^0, menținându-le în această poziție prin sprijinirea lor de un suport sau de antebrațul examinatorului. În sindroamele de ischemie severe se constată o paliditate spontană a tălpii piciorului sau a întregului picior. Dacă în 1-2 minute nu se produce paliditatea, bolnavul este invitat să execute mișcări de pedalare în articulația tibio-tarsiană la un ritm de 60/minut *(testul Samuels)*. La interval de 30 secunde de la începutul probei sau la 1 minut se observă culoarea tegumentelor plantare. În situația unei circulații normale se remarcă doar o ușoară paliditate. În ischemia consecutivă obstrucției trunchiurilor principale paloarea se localizează în funcție de artera afectată, dând plantei o colorație neuniformă.
- În continuare se efectuează *testul de declivitate (Allen-Ratschow)* și al reumplerii venoase. Bolnavul este invitat să stea cu picioarele atârnate la marginea patului. În situația unei circulații normale piciorul se recolorează în 5-10 secunde datorită hiperemiei reactive. Hiperemia reactivă apare consecutiv dilatației arteriolo-capilare prin hipoxie și substanțele vaso- active produse în țesuturi în cursul ischemiei, ce vor influența regimul circulator direct, și prin sistemul nervos simpatic (hiperemia reactivă nu apare după simpatectomie). Odată cu recolorarea se urmărește și timpul de reumplere venoasă care, normal, este de 7-15 secunde de la trecerea în poziție declivă a membrelor inferioare. Prelungirea timpului de reumplere venoasă indică ischemia arterială cronică.

În insuficiența venoasă cronică testul nu are valoare! Orientativ, în obstrucția înaltă, cu sediul aortic sau iliac, la ridicare paloarea interesează

membrul inferior în întregime, recolorarea apare în 20-25 secunde şi reumplerea venoasă după 30 secunde. În obliterarea arterelor femurale paloarea interesează coapsa în 1/2 inferioară, gambele şi picioarele, cu recolorare după 25-30 secunde şi reumplere venoasă după 30 secunde. În obliterarea arterelor gambei paloarea interesează întreg piciorul, recolorarea apare la 45-60 secunde şi reumplerea venoasă după 1 minut; în obliterarea tibialei anterioare paloarea interesează numai porţiunea superioară a piciorului; în obliterarea tibialei posterioare paloarea interesează regiunea călcâiului, recolorarea în ambele situaţii este la 45-60 secunde şi reumplerea venoasă după 1 minut. Afectarea de tip arteriolo-capilar, cu permeabilitatea normală a trunchiurilor principale, determină o recolorare rapidă, în 5 secunde, de aspect pătat, cu reumplerea venoasă la 7 secunde, caracteristice arteriolopatiei hipertensive şi diabetice. În obstrucţiile arteriale întinse, cu interesarea circulaţiei colaterale şi deschiderea anastomozelor arteriovenoase, teritoriul capilar este şuntat, reumplerea venoasă apărând înaintea recolorării, situaţie care anunţă un prognostic grav.

- În ischemia membrelor superioare testul de postură se realizează prin ridicarea mâinilor deasupra capului, cu închiderea şi deschiderea rapidă a mâinilor de 10 ori. În ischemia severă palmele apar palide uniform. Interesarea arterială segmentară determină o paloare pătată, paloarea limitată la unul sau mai multe degete reprezintă un semn de obstrucţie situată sub arcada palmară. Reumplerea venoasă apare la 7-10 secunde şi este întârziată în obstrucţiile severe.

Tulburările trofice interesează pielea, fanerele şi ţesutul celular subcutanat determinând aspectul uscat, lucios, roşietic, cu dispariţia pilozităţii, creşterea lentă a unghiilor care devin groase, rugoase, fragile, uneori cu aspect de gheară (onicogrifoza). În zonele expuse solicitărilor mecanice se dezvoltă calusuri vicioase. Ulceraţiile dureroase localizate la gambă, faţa dorsală a piciorului şi călcâi, ce apar în prezenţa pulsului la arterele piciorului, sunt întâlnite în diabetul zaharat şi posttraumatic. Ulceraţiile neurotrofice, indolore, au sediul plantar la nivelul articulaţiilor metatarsienelor I şi V şi călcâiului, apar în diabetul zaharat, siringomielie şi în tabes, realizează pierderea de substanţă cu contur regulat, rotund, denumită " mal perforant plantar ".

Necroza este simetrică în boala Raynaud, sub forma unor puncte sau zone localizate la nivelul pulpei degetelui, ce se elimină spontan, lăsând cicatrici deprimate, cu aspectul de "muşcătură de şobolan" şi deformarea ultimei falange. În sindromul Raynaud asociat sclerodermiei necrozele pot interesa în întregime falanga distală, determinând eliminarea de sfacele.

În ateroscleroza obliterantă şi tromboangeita obliterantă necroza apare la nivelul degetelor, periunghеal, interdigital, la pliurile de flexie, sub forma unor zone mici de culoare albăstruie, apoi brun-neagră, cu tendinţă la extindere în profunzime, interesând ţesuturile moi, aponevroza, tendoanele şi osul, cu dezvoltarea focarelor de osteomielită.

Gangrena, ca stadiu final al bolilor arteriale ocluzive, poate evolua sub

două aspecte:

- *gangrena uscată*, nedureroasă, cu aspect de necroză parcelară, limitată la unul sau mai multe degete, se caracterizează prin mumificarea tegumentelor şi părţilor moi care au culoarea neagră, volumul redus, zona fiind net delimitată de ţesutul sănătos şi cu tendinţă la amputare spontană;
- *gangrena umedă*, dureroasă, cu tegumentele de culoare roşie-violacee, se însoţeşte de edem inflamator, limfangită, ulceraţii şi are caracter extensiv. Se întâlneşte în ateroscleroză, tromboangeita obliterantă şi neuropatia diabetului zaharat.

Edemul localizat pe faţa dorsală a piciorului, de culoare albă sau roşie, apare în fazele avansate ale arteriopatiei obliterante datorită atitudinii forţate cu membrul inferior în poziţie declivă, atoniei capilare, tulburărilor de nutriţie, permeabilităţii crescute, inflamaţiei, tromboflebitei şi limfangitei asociate.

Sclerodactilia apare în evoluţia sindromului Raynaud asociat cu sclerodermia sau după o evoluţie îndelungată a bolii Raynaud.

În sindromul de ischemie periferică cronică, prin obstrucţie înaltă şi evoluţie îndelungată, se instalează hipotrofia progresivă a musculaturii şi ţesutului celular subcutanat.

În anevrismele arterio-venoase volumul membrului afectat este crescut în raport cu membrul sănătos.

Tromboflebita superficială interesând venele de calibru mic şi mijlociu este caracteristică pentru tromboangeita obliterantă şi poate preceda la intervale variabile de timp debutul arteriopatiei.

Palparea

Palparea permite aprecierea temperaturii cutanate, a calităţilor pulsului, prezenţei trilului şi formaţiunilor pulsatile (anevrisme) pe traiectul arterelor.

Pentru *aprecierea temperaturii* la nivelul tegumentelor se utilizează faţa dorsală a primelor falange ale degetelor mâinii, zonă care poate sesiza diferenţa de temperatură de peste $1^{\circ}C$. Diferenţele de temperatură sunt sugestive pentru existenţa unor tulburări circulatorii când depăşesc 2° la nivelul segmentelor simetrice. În mod normal temperatura va diminua de la rădăcina membrului către periferie, cele mai mari variaţii fiind constatate la extremităţi. Tegumentele reci la mâini şi la picioare pot fi încă prezente şi în condiţiile unei circulaţii normale. Scăderea bruscă a temperaturii de la o zonă la alta indică un deficit de irigaţie şi în arteriopatiile obliterante severe scăderea temperaturii faţă de zona simetrică depăşeşte 3°. Diferenţele mai mari de 4° indică un prognostic sever. Creşterea temperaturii cutanate fără înroşirea tegumentelor indică creşterea debitului sanguin, mărirea vitezei de circulaţie şi dilatarea arteriolelor. Dilatarea capilarelor adaugă la creşterea temperaturii locale eritroza tegumentară. Variaţiile maxime ale temperaturii cutanate se observă la extremităţi, în raport cu trunchiul şi rădăcina membrelor.

Subiectiv modificările temperaturii cutanate dau senzaţia de răceală

însoțită de amorțeli, senzație de „deget mort" în sindromul și boala Raynaud, și rareori, senzația de căldură locală. Senzația de răceală asociată parestezilor și temperaturii cutanate normale este întâlnită în psihonevroză. Senzația de răceală, cu scăderea marcată a temperaturii în raport cu segmentul supraiacent și controlateral, se constată în obstrucția arterială. Senzația de căldură în extremități, cu tegumente cu temperatură normală sau scăzută, corespunde unui regim circulator normal și este cunoscută ca „piciorul cald al vârstnicului". Senzația de căldură asociată cu creșterea temperaturii locale, simetric la nivelul mâinilor, se constată în eritermalgii și unilateral, la nivelul membrului afectat, în fistula arterio-venoasă. Temperatura cutanată în repaus poate fi însă mai mare la membrul ischemiat, ca urmare a vasodilatației arteriolare compensatorii. După efectuarea unui efort fizic temperatura cutanată va scădea evident la membrul ischemiat în raport cu cel sănătos. Medicația vasodilatatoare crește temperatura cutanată în prezența ischemiei datorată spasmului arterial.

Cercetarea pulsului

Palparea pulsului arterial se realizează simetric, după următoarea tehnică:

- artera radială se palpează în șanțul radialei, cu ajutorul policelui sau cu degetele II și III, policele fiind aplicat pe cubitus;

- artera cubitală se palpează deasupra pisiformului, flectând ușor mâna bolnavului pe antebraț;

• Absența pulsului la radială și cubitală indică o obstrucție la nivelul arterei humerale. Lipsa pulsului la una din cele două artere antebrahiale poate fi rezultatul unei arterite inflamatorii sau infecțioase sau, mai rar, datorată aterosclerozei.

- artera humerală se palpează intern de tendonul bicepsului, absența pulsațiilor datorându-se obliterării ei în cadrul sindroamelor de arc aortic;

- crosa aortei se palpează în furculița sternală în situația ectaziei; aorta abdominală se poate palpa în regiunea epigastrică, cu bolnavul în poziție de decubit dorsal, cu genunchii flectați și depărtați pentru a relaxa musculatura peretelui abdominal;

• În prezența anevrismului aortei abdominale se constată prezența pulsațiilor exagerate și expansiunea laterală și anterioară a porțiunii ectaziate. Uneori se palpează un tril (freamăt).

- artera femurală se palpează în triunghiul lui Scarpa, sub arcada crurală;

• Absența pulsului la femurale corespunde obstrucției aortei abdominale sau arterei iliace. Diminuarea amplitudinii pulsațiilor se constată în obstrucții ale aortei abdominale, iliacelor primitive, trombozei sau în coarctația de aortă.

- artera poplitee se palpează cu bolnavul în decubit ventral și gamba flectată pe coapsă la 45°;

• Absența pulsațiilor sau diminuarea amplitudinii lor traduc ocluzia completă sau parțială a arterei femurale, iliacei primitive sau aortei.

- artera tibială posterioară se palpează posterior, în imediata vecinătate a maleolei interne;

• Diminuarea pulsațiilor sau absența lor indică obliterarea arterelor din amonte.

- artera pedioasă este situată extern față de tendonul gambierului anterior;

• Absența pulsațiilor se constată în trombangeita obliterantă, arteritele inflamatorii și infecțioase și ateroscleroza obliterantă. Uneori pulsațiile la pedioase sunt prezente în absența pulsațiilor iliace sau femurale, fenomen cunoscut sub denumirea de "disociație paradoxală" sau "puls compensator", realizat prin reumplerea vaselor de sub obstacol de colateralele arteriale.

- artera carotidă se palpează între cartilajul tiroid și marginea anterioară a mușchiului sternocleidomastoidian;

• Pulsațiile sunt mult mai diminuate în sindromul crosei de aortă și trombozele carotidei primitive.

- artera temporală superficială se palpează înaintea tragusului, în regiunea temporală și frontală;

• În arterita Horton, frecventă la femei după vârsta de 50 ani, se palpează artera cu peretele îndurat, traiect sinuos, dureroasă, cu tegumentele supraiacente congestionate.

- artera occipitală se palpează cu dificultate la nivelul protuberanței occipitale.

Caracterele pulsului

Unda de puls corespunde impulsului generat de contracția ventriculului stâng, transmis prin masa de sânge pereților sistemului arterial. Secțiunea arterei în diastola ventriculară are aspect eliptic pentru ca în sistola ventriculară, corespunzător creșterii tensiunii pereților arteriali, să devină circulară, concomitent cu perceperea senzației de undă sau bătaie la palparea arterei.

Caracterele pulsului arterial sunt următoarele:

- simetria;
- sincronismul;
- volumul sau amplitudinea;
- celeritatea sau viteza de ascensiune;
- tensiunea sau duritatea;
- frecvența;
- ritmicitatea.

Simetria. În condiții normale unda de puls la arterele omonime este perfect simetrică. Unele anomalii arteriale anatomice determină o diminuare a undei de puls de partea afectată.

Sincronismul. Asincronismul undei de puls se definește ca întârzierea percepției acesteia la artera simetrică. Are întotdeauna o semnificație patologică și se însoțește obligatoriu și de asimetria pulsului.

Pulsul asincron apare în anevrismul de aortă, la arterele ce emerg în aval

de anevrism., în compresiunile arteriale realizate de tumori sau adenopatii şi în coarctaţia aortei, în care se constată o întârziere a pulsului în jumătatea inferioară a corpului, în raport cu jumătatea superioară.

Amplitudinea sau volumul pulsului este corelată presiunii sistolice şi debitului bătaie şi corespunde noţiunii de presiune de puls sau tensiune arterială diferenţială. Pulsul de volum crescut, "pulsus magnus", se constată în insuficienţa aortică, persistenţa canalului arterial, blocul atrioventricular total cu bradicardie importantă şi fistula arterio-venoasă. Situaţia opusă, caracterizată prin puls de volum redus, "pulsus parvus", se întâlneşte în stenoza aortică, stenoza mitrală strânsă, tahicardie, colaps.

Celeritatea sau viteza de ascensiune a undei de puls este dependentă de tensiunea diferenţială. Ascensiunea rapidă a undei de puls este caracteristică stărilor de hiperkinezie circulatorie : insuficienţă aortică, persistenţa canalului arterial, fistule arterio-venoase, hipertiroidism, beri-beri, boala Paget, anemii, ciroze compensate volemic. Viteza de ascensiune redusă a pulsului este caracteristică stenozei aortice.

Tensiunea undei de puls reprezintă tensiunea parietală a arterei şi se traduce prin forţa necesară pentru comprimarea arterei, având corespondent în tensiunea arterială diastolică. Se disting un puls dur, „pulsus durus", caracteristic hipertensiunii arteriale diastolice din glomerulonefrite, saturnism, gută, sarcină şi un puls moale, depresibil, „pulsus mollis" în anemii, stări febrile, insuficienţă cardiacă cu debit scăzut şi în colaps. La persoanele în vârstă, datorită proceselor de scleroză asociate cu depunerea de calciu în tunica vaselor, peretele acestora se indurează în „teavă de pipă", artera devenind incompresibilă.

Frecvenţa pulsului. În mod normal frecvenţa pulsului se situează între 60 şi 90 bătăi pe minut. Creşterea frecvenţei peste 90-100 bătăi/minut se numeşte tahicardie („pulsus frequens"), iar scăderea sub 60 bătăi/minut bradicardie („pulsus rarus"). În funcţie de ritmul cardiac obişnuit al persoanei, creşterea sau scăderea frecvenţei cu 10-20 bătăi/minut reprezintă situaţii de tahicardie sau bradicardie relativă. Creşterea temperaturii corpului determină, pentru fiecare grad, o creştere a frecvenţei cardiace cu 10-12 bătăi/minut.

Există situaţii de tahicardie şi bradicardie relativă faţă de temperatură. Tahicardia relativă în raport cu temperatura se întâlneşte în endocardite şi pericardite. Miocarditele evoluează atât cu tahicardie cât şi cu bradicardie relativă (miocardita difterică). Efortul fizic sau digestiv, emoţiile, sarcina determină creşterea frecvenţei pulsului faţă de ritmul de bază. În mod normal frecvenţa pulsului este identică cu frecvenţa cardiacă. Excepţie fac situaţiile patologice ca fibrilaţia, flutterul auricular şi extrasistolia frecventă, când bătăile ce survin după diastola scurtă nu au corespondenţă la palparea pulsului. În aceste situaţii există o deficienţă sau diferenţă de puls la înregistrarea sincronă a bătăilor cardiace şi a pulsului.

Ritmul pulsului. Succesiunea undelor de puls poate fi regulată („pulsus regularis") sau neregulată („pulsus irregularis"). Pulsul neregulat se poate

prezenta ca următoarele forme:

a) **neregularitate absolută, completă**, „pulsus irregularis perpetuus", întâlnit în fibrilaţia auriculară, flutterul auricular cu bloc neregulat şi aritmia atrială haotică;

b) cu neregularităţi intermitente, când pe fondul unui ritm regulat apar neregularităţi ca bătăi precoce (extrasistole), sau lipsa unor unde de puls („dropped beats"), ca în blocul sino-atrial intermitent, blocul AV gradul II sau extrasistolele precoce fără traducere de puls;

c) **aritmie** ce apare la intervale regulate, denumită aloaritmie, „aritmie regulată", ca în bigeminism, unde o bătaie a ritmului de bază este urmată de o extrasistolă, sau în trigeminism este urmată de două extrasistole, sau la fiecare două bătăi ale ritmului de bază urmează o extrasistolă.

În funcţie de cei 7 parametri caracteristici ai pulsului se pot deosebi următoarele **varietăţi**:

- *pulsul Corrigan „magnus et celler"* cu amplitudine mare, viteză rapidă de ascensiune şi cădere bruscă în protodiastolă, determinând hiperpulsatilitatea arterială, cu semnul caracteristic al dansului arterial observat la carotide şi humerale. În diastolă pulsul se retrage rapid, artera nefiind percepută, „puls colabant" („colapsing pulse"). Pulsul „celer et altus" (magnus) este caracteristic tuturor stărilor cu presiune diferenţială crescută ca anevrisme arterio-venoase, persistenţa canalului arterial, coarctaţia de aortă, hipertiroidism, beri-beri, boala Paget, anemii severe compensate volemic, sindroame hiperbetaadrenergice. În tahicardiile paroxistice pronunţate se constată un puls Corrigan în miniatură realizând aspectul de puls „celer et parvus";

- *pulsul parvus et tardus*, mic şi întârziat, cu celeritate lentă şi cădere lentă, realizând un puls în platou, este caracteristic stenozei aortice;

- *pulsul dicrot*, reprezintă o variantă de puls caracterizată prin accentuarea undei dicrotice (unda ce urmează incizurii catacrote de pe sfigmogramă). Apare în stările febrile, în febra tifoidă, fiind corelat cu scăderea presiunii diastolice;

- *pulsul anacrot* este generat de accentuarea undei anacrote de pe panta ascendentă a sfigmogramei, fiind întâlnit în unele stenoze aortice;

- *pulsul bisferiens* (bis-de două ori, feriere-a bate) sau pulsul dublu. Se caracterizează prin două unde sistolice palpabile (ambele survin înainte de unda dicrotă, deci în sistolă). Spre deosebire de pulsul dicrot, ce dispare la apăsarea arterei, pulsul bisferiens se accentuează. Pulsul bisferiens se întâlneşte în vasoconstricţie, stenoza aortică subvalvulară, hipertensiunea arterială severă şi în insuficienţa aortică. Se asociază cu dedublarea zgomotului I;

- *pulsul alternant*, descris de Traube în 1872, se caracterizează prin succesiunea regulată a unor unde de puls de amplitudine normală, cu unde de puls cu amplitudine redusă. Poate fi sesizat şi la inspecţia arterelor, dar cu mult mai bine la determinarea tensiunii arteriale, când sunt înregistrate alternativ două valori ale tensiunii arteriale sistolice corespunzătoare bătăilor succesive de

amplitudine diferită ale pulsului. Pulsul alternant caracterizează insuficienţa ventriculară stângă. În absenţa insuficienţei ventriculare stângi, pulsul alternant poate fi observat în tahicardiile paroxistice şi consecutiv supradozajului digitalic.

- *pulsul bigeminat („pulsus bigeminatus")* se caracterizează prin succesiunea a două unde de puls, prima de amplitudine crescută, urmată la scurt interval de a doua bătaie de amplitudine redusă şi, la un interval mai lung, de o nouă bătaie normală urmată de o bătaie de amplitudine redusă. Unda de puls de amplitudine crescută corespunde ritmului de bază, iar unda de puls de amplitudine redusă, ce-i succede acesteia la scurt interval, se datoreşte bătăii extrasistolice. Diferenţa de umplere diastolică condiţionează amplitudinea undelor de puls;

- *pulsul paradoxal („pulsus paradoxus")*. Normal amplitudinea undelor de puls scade uşor în cursul inspirului profund. În condiţii patologice amplitudinea undelor de puls poate diminua în inspir până la dispariţie, ceea ce realizează pulsul paradoxal. Pulsul paaradoxal se întâlneşte în pericardita exsudativă cu fenomene de tamponadă, în pericardita constrictivă, în simfize pleurale stângi întinse, în tumorile mediastinale cu stenoză sau obstrucţie traheală, în pneumotoraxul total, în crizele severe de astm bronşic;

- *pulsul capilar* se studiază la nivelul patului unghieal, prin apăsare uşoară a unghiei, şi la nivelul tegumentelor frunţii şi buzelor, prin compresie uşoară cu o lamă de sticlă transparentă. Prin aceste manevre se delimitează două zone: central o zonă albă, corespunzătoare teritoriului comprimat; cu capilarele golite de sânge, şi o zonă periferică, roşie, ale cărei limite variază la fiecare sistolă, determinând expansiunea zonei hiperemice către zona palidă. În stările caracterizate prin tensiune arterială diferenţială crescută ca insuficienţa aortică, persistenţa canalului arterial, tierotoxicoza, fenomenul este foarte evident.

Teste care utilizează palparea în diagnosticul sindromului de ischemie al membrelor superioare

Testul Allen este indicat în sindroamele de ischemie datorate obstrucţiei arterei radiale sau cubitale, sub articulaţia pumnului, neevidenţiate prin testele de postură şi temperatura cutanată deoarece circulaţia este supleată de artera permeabilă. Pacientul este rugat să strângă pumnul după care examinatorul comprimă între police şi indexul fiecărei mâini artera radială şi cubitală deasupra articulaţiei pumnului; apoi bolnavul este invitat să deschidă pumnul, după care se decomprimă una din artere. În situaţia în care artera decomprimată este permeabilă, coloraţia palmei se reface rapid. Dacă artera decomprimată este cea obstruată, palma va rămâne palidă până la decomprimarea arterei sănătoase.

Testul Addson. În sindroamele de traversare toraco-brahială, costo-clavicular şi de scalen anterior, accentuarea compresiunii neuro-vasculare determină dispariţia pulsului radial. Pentru provocarea compresiunii bolnavul este invitat să inspire profund, cu capul în hiperextensie şi rotaţie laterală, către partea afectată. În aceste condiţii, în prezenţa sindromului de scalen anterior sau

de defileu costo-clavicular, pulsul arterei radiale diminuă sau dispare concomitent cu perceperea în regiunea supra şi subclaviculară a unui tril şi suflu sistolic generate de compresia arterei subclaviculare.

Palparea anevrismelor şi tumorilor pulsatile. Unele tumori metastatice aparţinând hipernefromului şi carcinomului tiroidian transmit pulsaţiile vaselor proprii, pretând la confuzie cu anevrismele. Diagnosticul se stabileşte arteriografic deoarece tumora primară este adeseori de dimensiuni reduse. Prezenţa unor formaţiuni de câţiva milimetri în diametru, dureroase, roşietice, localizate la extremităţi, deseori cu sediul subunghial, este caracteristică tumorilor glomice.

Ascultaţia arterelor

În mod normal la ascultaţia arterelor carotide şi subclaviculare se aud, la fiecare ciclu cardiac, două zgomote: un zgomot sistolic datorat distensiei pereţilor arteriali, sub acţiunea sângelui ejectat în sistemul arterial, şi un zgomot diastolic datorat propagării zgomotului II de la valvulele sigmoide. Compresia uşoară cu stetoscopul determină apariţia unui suflu sistolic. La nivelul arterelor humerală, aortă şi femurală se percepe doar un zgomot sistolic la compresia uşoară şi un suflu sistolic la compresia mai accentuată. Ascultaţia arterelor se va face simetric după următorul algoritm:

- carotidele de-a lungul marginilor anterioare ale stenocleido-mastoidianului până la unghiul mandibulei, ascultaţia orbitei şi regiunii temporale;
- arterele subclaviculare în unghiul intern al foselor subclaviculare;
- arterele humerale la nivelul plicii cotului, pe marginea internă a bicepsului;
- aorta abdominală la stânga liniei ombilicoxifoidiene;
- arterele renale anterior, de-o parte şi de alta a ombilicului, şi posterior în unghiul costo-muscular bilateral;
- arterele iliace primitive în flancuri, subombilical, arterele iliace externe;
- arterele femurale în triunghiul lui Scarpa;
- arterele poplitee în spaţiul popliteu.

În condiţii patologice, la nivelul arterelor pot fi evidente două categorii de sufluri:

- propagate de la nivelul cordului;
- generate în artere.

În cadrul sufluriilor propagate de la nivelul cordului, în stenoza orificiului aortic apare un suflu sistolic rugos, separat de zgomotul I şi II, care sunt diminuate, cu propagare predominantă pe carotida dreaptă. În insuficienţa aortică se constată un zgomot sistolic intens („pistol shot") ce se propagă la distanţă pe arterele humerale, femurale („pulsus sonans"). La arterele femurale, prin aplicarea uşoară a stetoscopului, se constată prezenţa celor două sunete sistolic şi diastolic: doppel-tonul Traube. La compresiunea arterei se obţine

dublul suflu crural Duroziez. Fenomenul poate fi obținut și în alte stări hiperkinetice.

Din categoria a doua a zgomotelor cu originea în artere, în coarctația de aortă apare un suflu sistolic perceput la ascultația carotidelor și arterelor subclaviculare. În coarctația joasă suflul sistolic se percepe la nivelul aortei abdominale. Sufluri sistolice se percep la nivelul anevrismelor aortice sau arterelor mari, suflurile continui, cu accentuarea sistolică, fiind caracteristice fistulelor arterio-venoase. În ambele situații la palpare se poate percepe un tril sau freamăt sistolic.

4.17.4. EXPLORĂRI PARACLINICE

Măsurarea tensiunii arteriale se poate efectua cu ajutorul a trei metode:

- *metoda palpatorie Riva-Rocci* ce permite aprecierea exclusivă a valorilor tensiunii arteriale sistolice indicate de apariția pulsațiilor la artera radială în cursul decompresiunii progresive a manșetei aparatului de tensiune;
- *metoda ascultatorie (Korotkow)* ce dă posibilitatea măsurării tensiunii arteriale sistolice și diastolice. Tensiunea arterială sistolică este indicată de apariția zgomotelor arteriale și valoarea tensiunii diastolice de momentul dispariției lor;
- *metoda oscilometrică* permite determinarea tensiunii arteriale medii, corespunzătoare oscilațiilor de maximă amplitudine (indice oscilometric) înregistrate.

Aparatele utilizate sunt: manometru cu mercur, manometru aneroid și oscilometrul Pachon. În prezent sunt din ce în ce mai utilizate aparatele de măsurare automată a tensiunii arteriale sistolice și diastolice și a frecvenței pulsului, prevăzute cu afișaj electronic.

Tensiunea arterială are următorii parametri:

- ***tensiunea arterială sistolică (TAS),*** sau maxima, a cărei valoare este condiționată de forța de contracție a ventriculului stâng și de volumul bătaie;
- ***tensiunea arterială diastolică (TAD),*** sau minima, reprezentând tensiunea arterială din cursul diastolei ventriculare, valoarea ei fiind dependentă de rezistența periferică opusă de arborele arterial;
- ***tensiunea arterială medie (TAM),*** sau efectiva, corespunzătoare valorii presionale în artere dacă circulația ar menține un regim constant al debitului și presiunii;
- ***tensiunea arterială diferențială (TA dif.)*** sau ***presiunea de puls*** reprezentând valoarea diferenței între tensiunea arterială sistolică și tensiunea arterială diastolică.

Valorile normale ale TAS sunt cuprinse între 115-140 mm Hg iar ale TAD între 90-65 mm Hg. Valorile TAD normale ar putea fi deduse din formula TAD = TAS/2 + 10-20 mm Hg.

Oscilometria. Se utilizează oscilometrul Pachon compus dintr-o manșetă pneumatică și o pară de cauciuc, conectate cu o capsulă oscilometrică, și un

manometru ce indică valorile tensionale. Cu ajutorul unor dispozitive se poate regla poziția acului oscilometric și se poate conecta direct oscilometrul cu manșeta, excluzându-se din circuit manometrul. După realizarea unei presiuni superioare cu 1-2 cm față de TAS se decomprimă progresiv cu 0,5 cm Hg și, pentru fiecare nivel tensional, se citesc valorile amplitudinii oscilațiilor pe cadranul oscilometrului. Se efectuează un grafic înscriind pe abscisă valorile TAS și pe ordonată valoarea oscilațiilor înregistrate, de la 0 la 12. Indicele oscilometric pentru fiecare segment al membrului (brat, antebrat, jumătatea superioară și inferioară a coapsei, jumătatea superioară și inferioară a gambei) corespunde valorii maxime a oscilațiilor înregistrate și, în același timp, indică valorile tensiunilor arteriale medii înregistrate pe cadranul manometrului. Oscilometria se începe întotdeauna din 1/3 inferioară a gambei, valori egale sau superioare de 2 ale indicelui oscilometric făcând inutilă continuarea explorării în segmentele supraiacente. Normal indicele oscilometric este condiționat de tensiunea arterială, debitul circulator, rezistența periferică și elasticitatea pereților vasculari. În condiția unor artere normale sau cu leziuni incipiente valorile indicelui oscilometric sunt egale pe segmente simetrice și anume:

- gamba în jumătatea inferioară 2-2,5;
- gamba în jumătatea superioară 4-5;
- coapsa în jumătatea inferioară 5-6;
- coapsa în jumătatea superioară 7-8.

Diferența între segmentele simetrice depășind 0,5 are semnificația unei obstrucții arteriale de partea indicelui oscilometric mai mic. Evoluția stenozantă și obliterantă a arteriopatiei determină scăderea până la anularea indicelui oscilometric. Un indice oscilometric 0 indică obstrucția completă a trunchiului arterial principal. Indicele oscilometric variază în condiții normale și patologice, în funcție de o serie de factori ca: vârstă, sex, tip constituțional, elasticitatea pereților arteriali, efort fizic, expunerea la variații de temperatură a mediului ambiant, fumat, administrarea de medicamente cu acțiune vasodilatatoare sau vasoconstrictoare.

Reografia apreciază debitul circulator într-un teritoriu cu înregistrarea unor curbe asemănătoare sfigmogramei, în condiții bazale și consecutiv variațiilor de temperatură ale mediului ambiant, efortului fizic, fumatului sau acțiunii substanțelor vasodilatatoare.

Ecografia și ***eco Doppler*** permit aprecierea modificării structurii peretelui și dinamica conținutului arterial, cât și a curbelor de debit modificate de prezența stenozelor sau anevrismelor.

Metoda duplex sau eco Doppler asociază două tehnici de explorare ultrasonografică: imagerie în mod B și Doppler pulsat cu analiză de frecvență sau codaj culoare, oferind simultan o informație morfologică și hemodinamică pentru vasul studiat. Metoda permite aprecierea gradului stenozelor ca și localizarea și întinderea ocluziilor, cea ce face posibilă evitarea manevrelor invazive.

Fotopletismografia reprezintă o metodă de apreciere a vascularizației cutanate ce utilizează radiația luminoasă infraroșie.

Termometria și *termografia cutanată* reprezintă metode eficiente de evaluare a irigației cutanate, diferențele de temperatură de peste un grad între segmentele simetrice indicând o scădere cu aproximativ 30-40% a perfuziei cutanate.

Măsurarea transcutanată a presiunii O_2 la nivelul antepiciorului ($TcPO_2$) variază între 49-65 mm.Hg și permite o bună apreciere prognostică, prin corecția după administrarea diverșilor agenți farmacologici în stadiile III și IV.

Explorarea radiologică:

a) *radiografia simplă* poate evidenția calcificări vasculare mai ales la nivelul aortei abdominale și arterelor membrelor;

b)*radiografia cu substanță de contrast sau arteriografia* constituie metoda cea mai sigură în diagnosticul arteriopatiilor deoarece oferă detalii anatomice asupra axului arterial principal și a circulației colaterale. Injectarea intraarterială a substanței de contrast prin cateterismul arterial selectiv (tehnica Seldinger) se poate face manual sau cu ajutorul unei seringi automate.

Metodele de explorare radioizotopică utilizează I^{131} și Xe^{133} injectat pe cale intravenoasă, intraarterială sau cutanată, ce permit obținerea de date asupra debitului sanguin, vitezei de circulație, filtrației și reabsorbției capilare. Clearance-ul muscular cu Xe^{133} și I^{131} efectuat în condiții de repaus și efort oferă informații asupra circulației profunde în membrul ischemiat. Evaluarea circulației la nivelul zonelor de ischemie ce interesează pielea și țesutul celular subcutanat se face prin măsurarea clearance-ului cutanat cu NaI^{131} sau RISA I^{131}.

4.17.5. SEMIOLOGIA SINDROAMELOR DE ISCHEMIE PERIFERICĂ

4.17.5.1. SINDROMUL DE ISCHEMIE PERIFERICĂ ACUTĂ

Sindromul de ischemie periferică acută rezultă din obstrucția lumenului arterial prin acțiunea unor factori mecanici ca embolia și tromboza sau funcționali (spasm sau pareză).

Simptomele funcționale sunt reprezentate de durere violentă, instalată brusc, cu localizare profundă în membrul ischemiat afectat, cu caracter continuu și exacerbări însoțite uneori de sincopă sau șoc, alterarea stării generale, impotența funcțională a membrului cu senzația de răcire intensă.

Semnele obiective constau în paloare cu tentă de fildeș, răcirea tegumentelor, dispariția pulsului și a indicelui oscilometric, urmată de cianoza și gangrena progresivă, cu evoluție centripetă. În funcție de etiologie se disting trei categorii de sindroame de ischemie periferică acută:

a) prin embolie;

b) tromboză;

c) fără obliterare mecanică.

Ischemia periferică acută prin embolie are debut brutal, cu întreruperea pulsului sub locul de oprire a embolului, paloare, durere, răceală și impotență funcțională. Apare în contextul afecțiunilor emboligene:

- *embolii cruorice*: valvulopatii mitrale însoțite de fibrilație auriculară, infarct miocardic, cord mare aritmic, tromboză arterială progresivă și tromboza venoasă cu defect septal atrial;
- *embolii ateromatoase*: mobilizarea unor fragmente de aterom;
- *embolii prin fragmente valvulare și vegetații endocardice;*
- *embolii din tumori*: mixomul atrial stâng.

Ulterior emboliei se instalează o tromboză în amonte de sediul acesteia ce contribuie atât la completarea ocluziei cât și la vasoconstricția reflexă ce interesează colateralele subiacente emboliei.

Ischemia periferică acută prin tromboză debutează pe fondul unei arteriopatii cronice prin reducerea treptată a pulsului și a indicelui oscilometric.

Ischemia periferică acută fără obliterare mecanică se instalează pe fondul arteriopatiei obliterante cronice, în situația unei obliterări ce depășește 75 % din suprafața de secțiune a vasului, în următoarele condiții:

- aport insuficient de sânge: aritmii cu alură ventriculară rapidă și hipotensiune arterială;
- nevoi crescute de oxigen consecutiv eforturilor fizice; sindroamelor de furt arterial, proceselor inflamatorii sau infecțioase în teritoriul ischemiat.

4.17.5.2. SINDROMUL DE ISCHEMIE PERIFERICĂ CRONICĂ

Sindromul de ischemie periferică cronică rezultă din proliferarea endovasculară cu caracter obliterativ progresiv la care se asociază procese de tromboză locală. Sediul de predilecție este la arterele membrelor inferioare, în zonele de bifurcație, cuduri, ramificații. Procesul de obstrucție evoluează în paralel cu dezvoltarea circulației colaterale de supleere. Evoluția sindromului de ischemie periferică cronică este condiționată de echilibrul între procesele obliterative și posibilitățile de supleere oferite de circulația colaterală. În final, se ajunge la tulburări trofice și necroza ischemică, cu ulcerații și gangrenă.

Simptome funcționale

Durerea, percepută cel mai frecvent la nivelul moletului, uni sau bilateral, cu caracter de crampă, apare inițial în cursul efortului de mers, ulterior și în repaus, fiind exacerbată nocturn și calmată de poziția declivă a membrului ischemiat. Durerea poate avea sediul în coapse sau fese sau distal în musculatura plantară, având întotdeauna semnificația unei obstrucții a trunchiului arterial principal, situat deasupra sediului durerii.

Astfel, sediul durerii permite, cu aproximație, evaluarea obstrucției arteriale: durerea la nivelul bazinului, fesei, fației antero-externe a coapsei,

corespunde obstrucției arterelor iliace comune. Asociația cu impotența sexuală (tulburări de erecție cu păstrarea libidoului) și cu atrofia musculaturii membrelor inferioare corespunde obstrucției ambelor artere iliace primitive sau a aortei inferioare, realizând sindromul Leriche; durerea în gambe corespunde obstrucției arterelor femurale; durerea în plantă corespunde obstrucției arterelor gambiere. La nivelul membrelor superioare durerea apare în brațe, antebrațe sau în mână, în funcție de sediul obstrucției, iar în obstrucția carotidelor comune sau externe, în maseter și temporal. În funcție de caracterul clinic al durerii Fontaine și Leriche au individualizat următoarele stadii evolutive ale sindromului de ischemie periferică cronică:

- **stadiul I**: durerea este absentă sau condiționată de ortostatismul prelungit (3–4 ore) în poziție relativ fixă, sau de efort, manifestându-se ca senzație de greutate, durere, parestezii, oboseală sau răceală, care nu obligă însă bolnavul la întreruperea efortului; obstrucția arterială este diagnosticată clinic și prin tehnicile de explorare;

- **stadiul II**: se caracterizează prin durerea descrisă anterior sub formă de crampă interesând musculatura feselor, coapselor sau gambelor, uni sau bilateral, ce apare în cursul efortului de mers, obligând la oprire. În repaus durerea dispare în curs de 1-10 minute dând astfel posibilitatea de reluare a efortului; se disting:

  - **stadiul II a**: claudicație la o distanță mai mare de 200 m parcurși pe teren plan;
  - **stadiul II b**: claudicație ce apare sub 200 m parcurși;

- **stadiul III**: durerea prezentă în repaus, persistentă, de intensitate mare, adeseori insuportabilă, exacerbată nocturn și la ridicarea membrului inferior, este calmată parțial de poziția declivă a membrului ischemiat, ceea ce obligă bolnavul la atitudinea forțată de odihnă în poziție șezândă, cu picioarele atârnând la marginea patului;

- **stadiul IV** se caracterizează prin durere continuă, insuportabilă, neinfluențată de poziția membrului afectat și apariția tulburărilor trofice de tip ulcerație și gangrenă.

În afara durerii alte simptome subiective întâlnite frecvent în sindromul de ischemie periferică cronică, indiferent de stadiu, sunt reprezentate de parestezii ca senzații de amorțeală, furnicături, greutate și crioestezii.

Semne obiective

Atitudinea caracteristică este cu picioarele atârnând la marginea patului, în stadiul III și cu piciorul strâns lângă trunchi datorită durerii intense și senzației de răceală ce caracterizează stadiile III și IV. La inspecția tegumentelor membrului ischemiat se constată paloarea prezentă spontan sau consecutiv expunerii la frig, după efort sau ridicarea membrului ischemiat la orizontală. Eritroza se întâlnește în arteriopatiile cronice, după ortostatism sau poziția declivă a membrelor inferioare. Cianoza apare în arteriopatiile obliterante asociate cu tromboflebite sau varice și în stadiul final ce precede necroza.

Tulburările trofice

Pielea devine lucioasă, uscată, cu reducerea pilozității sau dispariția ei, unghiile devin mate, cu striații, deformate, îngroșate (pahionichie și onicogrifoză), cu creștere lentă și predispoziție la onicomicoză. Ulcerațiile apar în stadiul IV, interesând o suprafață variabilă, de la teritorii punctiforme la leziuni ce cuprind o parte a unui deget, unul sau mai multe degete. Inițial apare o coloratie violacee, apoi gri-albăstruie, care treptat devine brun închisă, neagră, cu mumificarea părților moi. În funcție de natura sindromului de ischemie periferică, necroza realizează următoarele particularități: în boala Raynaud apare ca mici zone necrotice localizate simetric la pulpa degetelor, la ambele mâini, cu eliminarea spontană a țesutului necrozat; în sindromul Raynaud asociat sclerodermiei, necroza poate interesa întreaga porțiune distală a ultimei falange; în trombangeita obliterantă, necroza apare la nivelul marginilor unghiilor, pliului de flexie și interdigital.

4.18. SEMIOLOGIA SISTEMULUI VENOS

Circulația în sistemul venos este asigurată prin conlucrarea următorilor factori: forța de vis a tergo, contracțiile musculaturii scheletice, acțiunea valvulelor (cu excepția venelor iliace și a venei cave inferioare), pulsația arterială, presiunea negativă intratoracică din cursul inspirației și presiunea negativă cu dilatarea inimii drepte în cursul diastolei.

4.18.1. FOAIA DE OBSERVATIE A UNUI BOLNAV CU AFECȚIUNE VENOASĂ

Vârsta

În copilărie sunt descoperite anomaliile venoase congenitale: hipoplazia venoasă congenitală, angioamele venoase, sindromul Klippel Trenaunay (varice, alungirea anormală a scheletului membrului interesat cu hipertrofia părților moi și angioame) și tromboflebite în cursul bolilor infecțioase (scarlatina, angina, gripa, abcese dentare, otita, mastoidita, parotidite, sinuzite, apendicite, reacții alergice).

La vârsta adultă afectarea venoasă apare în legătură cu sarcina, avortul, afecțiunile metroanexiale, colecistita, litiaza biliară și renală, hemopatiile maligne, anemiile severe, neoplaziile, colagenozele și consecutiv intervențiilor chirurgicale la nivelul micului bazin. La bătrâni, stările cașectice, neoplaziile, insuficiența cardiacă, imobilizarea la pat consecutiv fracturilor membrelor inferioare sau bazinului se complică frecvent cu tromboze profunde.

Sexul

Bolile venelor sunt mai frecvent întâlnite la femei, la care predispoziția ereditară este mai frecventă. Obezitatea și sedentarismul, sarcina, lehuzia, avorturile reprezintă factorii de risc pentru afecțiunile venoase.

Profesiunea

Afecţiunile venoase au incidenţă crescută la cei ce îşi exercită profesiunea în ortostatism static: medici stomatologi, chirurgi, frizeri, mecanici de locomotive, muncitori manuali care ridică şi poartă greutăţi, ca şi la cele sedentare: funcţionari, vatmani, conducători auto.

Motivele internării sunt reprezentate de simptomele de ordin funcţional că: durerea, modificările senzitive, tulburările trofice, la care se adaugă simptomele de ordin general.

Istoricul bolii

Debutul tromboflebitelor superficiale şi profunde este brusc, iar pentru varice insidios, cu instalarea treptată a semnelor de insuficienţă venoasă, mai întâi compensată şi ulterior decompensată, cu complicaţii locale şi la distanţă.

Antecedentele personale

Procesele inflamatorii acute sau cronice ale peretelui venos pot fi urmărea:

- bolilor infecţioase acute (gripă, pneumonie, encefalită, febră tifoidă, tifos exantematic);
- infecţiilor cronice tuberculoase;
- infecţiilor de focar dentare, rinosinusale, amigdaliene, mastoidiene, metroanexiale sau în cursul reumatismului articular acut;
- hemopatiilor: anemii severe, poliglobulii, mieloame, leucemii;
- neoplaziilor caşectizante: cancer gastric, pancreatic, bronhopulmonar;
- intervenţiilor chirurgicale, cateterismului venos, perfuziilor intravenoase cu substanţe iritante chimice (calciu clorat, vitamina C, salicilat, substanţe iodate, soluţii hipertonice), procese flebitice şi tromboflebite;
- trombangeitei obliterante, sindromului Behcet, bolilor neurologice şi musculare;
- piciorului plat, tulburărilor de statică.

Antecedentele familiale

Varicele primare apar în condiţiile predispoziţiei ereditare datorită structurii venoase deficitare, hipoplaziei valvelor sau tulburărilor de statică (picior plat).

Condiţiile de viaţă şi muncă

Profesiile executate în ortostatism static, efortul fizic intens, în special izometric (ciclişti, maratonişti) favorizează apariţia tulburărilor cu caracter spastic la nivelul venelor (claudicaţie venoasă) şi a varicelor.

Simptomele funcţionale

Durerea este maximă le nivelul teritoriului venos afectat, cu tendinţă de extindere de-a lungul traiectului venos. Uneori se manifestă ca senzaţie de greutate în membrul afectat, oboseală, parestezii. Se deosebesc mai multe tipuri:

- *durere condiţionată de ortostatism* cu dispariţie sau ameliorare la trecerea în poziţie culcată, este evocatoare pentru insuficienţa venoasă cronică consecutivă varicelor sau sindromului posttrombotic;

- *crampe musculare nocturne* - insuficienţă venoasă cronică;
- *durere continuă cu accentuare nocturnă* - tromboflebita în constituire;
- *durere cu parestezii în zona de distribuţie a unui nerv* ce persistă şi după episodul acut al tromboflebitei: neuropatie postflebitică;
- *durerea pe marginea internă a plantei* apare în tromboflebita profundă a gambei;
- *durerea provocată de flexia dorsală a piciorului pe gambă (semnul Homans) sau la percuţia crestei tibiale* indică o tromboflebită profundă a gambei.

Durerea spontană în molet şi accentuată la compresia masei musculare soleare şi la presiunea pe talon, are aceeaşi semnificaţie. În tromboflebita iliofemurală presiunea pe faţa antero-externă a coapsei sau triunghiului Scarpa declanşează o durere vie. În tromboflebita venelor poplitee şi venei femurale superficiale, durerea este declanşată de presiunea exercitată în spaţiul popliteu.

Simptome locale asociate durerii în afecţiunile venoase:

a) parestezii şi crioestezii prezente în sindromul posttrombotic;

b) pruritul datorat dermatitei şi eczemei de stază;

c) senzaţia de căldură locală şi hiperestezie întâlnită în tromboflebita acută datorată cointeresării nervilor periferici.

Simptomele de ordin general. În tromboflebitele acute apare subfebrilitatea ce se menţine timp de 10-15 zile, iar în tromboflebitele septice febra are caracter intermitent. Ambele simptome se însoţesc de frisoane şi puls discordant, cu temperatura care creşte de la o zi la alta (pulsul cătărător al lui Mahler).

Semnele fizice

Inspecţia

Examinarea bolnavului se face la lumină corespunzătoare, complet dezbrăcat, în poziţie de ortostatism, decubit dorsal, în poziţie statică şi în mers. La indivizii sănătoşi sunt vizibile doar o parte din traiectele venoase şi anume: venele feţei dorsale ale mâinii, antebraţului, ale plicii cotului, venele feţei dorsale ale piciorului, cele retro şi premaleolare. În clinostatism se observă vena jugulară externă. Atitudinea neliniştită, dominată de anxietate se constată la bolnavii cu tromboflebite profunde, în iminenţa de embolie pulmonară, sau cu boală tromboembolică în evoluţie. Faciesul ca şi starea psihică apar modificate datorită bolii de bază ce determină afecţiunea venoasă: boli infecţioase, stări de deshidratare, neoplazii, boli caşectizante, poliglobulie, anemie severă.

Tipul constituţional picnic, ca şi astenic, sunt predispuse la afecţiuni venoase, primul mai frecvent pentru varice şi tromboflebită varicoasă, al doilea pentru insuficienţa venoasă cronică. Persoanele cu obezitate dezvoltă frecvent tulburări ale circulaţiei venoase, cu apariţia tromboflebitei superficiale şi profunde. Riscul este sensibil acelaşi şi pentru persoanele denutrite, cu scăderea importantă a masei musculare însoţită de hipotonie musculară. La examenul tegumentelor, în condiţii patologice se pot obiectiva traiecte venoase noi aparţinând circulaţiei colaterale, schimbarea colorăţiei tegumentelor supraiacente

ca şi a traseelor venoase, cu apariţia de varice, edeme şi tulburări trofice. Turgescenţa venelor apare şi în condiţii normale dacă se exercită o compresie asupra traiectului venos, prin aplicarea garoului pentru punctionarea venei, sau consecutiv contracţiei izometrice şi manevrei Valsalva. Turgescenţa venelor jugulare externe reprezintă un indicator al presiunii venoase crescute, fiind caracteristică insuficienţei cardiace congestive cronice, insuficienţei ventriculare drepte, pericarditei exsudative cu lichid abundent, pericarditei constrictive, stenozei şi insuficienţei tricuspidiene, afecţiunilor congenitale cu insuficienţă cardiacă dreaptă. În mod normal, ca şi în condiţiile de creştere moderată a presiunii venoase, jugulara este mai evidentă în expir şi diminuă considerabil în cursul inspirului. În pericardita constrictivă şi mediastinopericardite accentuarea turgescenţei jugularelor are loc în inspir datorită bridelor fibroase care jenează mai mult circulaţia venoasă de întoarcere.

Steluţele venoase apar în trombozele profunde, în prezenţa circulaţiei colaterale, au diametrul între 5-7 cm. Şi, spre deosebire de steluţele vasculare rezultate prin ectazia arteriolară, sensul de scurgere al sângelui este de la periferie către centrul steluţei.

Circulaţia venoasă colaterală superficială apare în situaţia obstacolelor pe trunchiurile venoase principale: vena cavă superioară, vena cavă inferioară şi vena portă.

Circulaţia colaterală de tip cavo-cav superior

Compresiunea, tromboza prin invazia neoplazică a venei cave superioare realizează trei variante de circulaţie colaterală de tip cavo-cav superior:

a) interesarea cavei superioare deasupra locului de vărsare a venei azygos se caracterizează prin apariţia anastomozelor între venele mamară internă, intercostale şi rahidiene. Dilataţiile venoase sunt evidente în treimea superioară a toracelui, anterior, în regiunea scapulară şi rădăcina membrelor superioare, determinând staza cerebrală, cianoza pometelor, urechilor, buzelor, nasului, gâtului, umerilor şi braţelor. Consecutiv stazei limfatice concomitente apare edemul porţiunii superioare a toracelui, rădăcinii membrelor superioare, gâtului şi feţei realizând aspectul clasic de „edem în pelerină"! Datorită presiunii venoase crescute şi a hipoxiei, în teritoriul edemaţiat pot apare erupţii peteşiale;

b) interesarea cavei superioare la locul de vărsare a venei azygos antrenează staza limfatică importantă cu apariţia chilotoraxului drept şi o circulaţie de tip cavo-cav superior;

c) interesarea cavei superioare sub locul de vărsare a venei azygos determină hepatomegalie, ascită, edeme şi circulaţie de tip cavo-cav superior.

În compresiunea trunchiului brahiocefalic circulaţia colaterală interesează venele jugulare anterioare, axilare, scapulare şi mamare interne.

Circulaţia colaterală de tip cavo-cav inferior, evidentă în special în flancuri, de la regiunile inghinale la părţile laterale ale toracelui se realizează în profunzime prin dilataţia venelor azygos, intercostale, mamare interne, subcutanate abdominale, circumflexe iliace, ruşinoase şi hemoroidale. Apare în

compresiunile exercitate prin formaţiuni tumorale dezvoltate în abdomen şi micul bazin.

Circulaţia colaterală de tip porto-cav realizează derivaţia sângelui din teritoriul port, prin venele paraombilicale şi subcutanate, periombilicale, epigastrice, intercostale, mamare interne, azygos la cava superioară (tipul porto-cav superior) şi prin venele epigastrice inferioare, iliace, ruşinoase, hemoroidale, safene şi femurale către vena cavă inferioară (tipul porto-cav inferior); venele subcutanate periombilicale şi epigastrice, dilatate, prin dispoziţie radiară realizează aspectul clasic de „cap de meduză". Circulaţia colaterală de acest tip a fost descrisă în ciroza Cruveilhier Baumgarten, caracterizată prin hipoplazie congenitală a venei porte şi persistenţa anormală a permeabilităţii venei ombilicale.

Circulaţia colaterală profundă de tip porto-cav superior şi inferior în hipertensiunea portală se realizează prin vena gastrică superioară, venele esofagiene, azygos, către vena cavă superioară şi prin venele intestinale, mezenterică inferioară, hemoroidale şi ruşinoase interne către vena cavă inferioară; există, de asemenea, anastomoze la nivelul venelor renale, venelor splenice scurte cu plexul venos retroperitonial tributar sistemului cav.

Varicele cutanate sunt dilataţii venoase, neregulate în calibru, difuze, cu caracter permanent, favorizate de ortostatism. Pot apare primar, ca urmare a unei predispoziţii familiale ce asociază un tonus venos scăzut şi o dezvoltare insuficientă a aparatului valvular, sau ca varice secundare consecutiv blocajului venelor profunde prin tromboflebită, compresiunii exercitate de formaţiunile tumorale din micul bazin asupra venelor iliace sau creşterii presiunii venoase în insuficienţa cardiacă cronică congestivă. Dilataţiile varicoase pot fi:

- simple, cu sistem valvular competent şi absenţa edemului;
- cu insuficienţa aparatului valvular al venelor superficiale, dar cu vene perforante şi profunde eficiente;
- vene varicoase aparţinând varicelor secundare, cu aparat valvular distrus, complicate cu insuficienţă venoasă cronică şi ulcer de gambă.

Modificări ale coloraţiei tegumentelor

Coloraţia roşie şi edem în jurul unui cordon roşu, dur, cald şi dureros în tromboflebita superficială la debut; un aspect caracterisfic este dat de cordonul flebitic al venei axilare superficiale („flebită Mondor").

Cianoza localizată apare în ortostatism în varicele gigante şi tromboflebita profundă asociată cu tulburări ale circulaţiei arteriale ("phlegmatia coerulea dolens").

Pigmentaţia maronie ocră sau violaceu-negricioasă, realizând dermita Favre şi Chasse, cu zone purpurice, eczemă şi ulcere trofice cu localizare perimaleolară în 1/3 inferioară este frecvent întâlnită în varicele complicate cu tromboflebită şi în varicele secundare tromboflebitei profunde.

Edemul

Localizat la faţă, gât, umeri şi porţiunea superioară a toracelui, edemul

"în pelerină" este caracteristic compresiunilor venei cave superioare. Localizat unilateral la membrul superior, umăr, porțiunea superioară și laterală a toracelui caracterizează obstrucția pe trunchiul brahio-cefalic. Edemul localizat în jumătatea inferioară a corpului apare în compresiunile și trombozele venei cave inferioare sau ale venelor iliace. Edemul ce interesează întreg membrul inferior corespunde trombozelor axului ilio-femural. Edemul tromboflebitic este un edem de stază prin blocarea drenajului venos, stază cu hipertonie venoasă și inflamație prin interesarea peretelui venos și al limfaticelor. Este un edem dur, ușor elastic, care nu lasă godeu. În tromboflebita superficială, edemul este minim și localizat numai în jurul cordonului venos flebitic. Edemul tranzitoriu ce apare la nivel maleolar și în porțiunea dorsală a piciorului în a doua jumătate a zilei, după ortostatism, cu remisiune în cursul nopții, este caracteristic sindromului posttrombotic al insuficienței venoase cronice ce rezultă din blocajul venei tibiale posterioare.

Modificările trofice sunt localizate frecvent în 1/3 inferioară a gambei la bolnavii cu insuficiență circulatorie venoasă cronică. Interesează pielea și fanerele, țesutul celular subcutanat și structurile profunde și includ următoarele modificări:

- *atrofia cutanată*, caracterizată prin piele subțiată, pergamentoasă, lucioasă, induratie cartonoasă, lipsită de pilozitate, cu zone de atrofie albă și rețea fină de venule ectaziate, zone purpurice, dermatită pigmentară și eczemă;
- *ulcerul varicos* apare ca o plagă superficială, atonă, contur regulat, margini îngroșate, ușor sângerânde, fund neregulat, presărat cu muguri cărnoși, sângerânzi, acoperit de exsudat purulent. Vindecarea se face cu cicatrice atrofică. Atrofia musculaturii și osteoporoza sunt întâlnite în fazele tardive ale insuficienței venoase cronice.

Palparea

Cu ajutorul acestei metode se apreciază starea tegumentelor, țesutului celular subcutanat, prezența edemului și indurației dermice, tonusul venos, direcția de circulație a sângelui în vene și colateralele venoase dezvoltate de supleere, ca și competența sistemului valvular endovenos.

Prezența unui traiect venos superficial, reliefat, ce se dilată în ortostatism, prezentând pe alocuri boselure este caracteristică venelor varicoase. Pentru determinarea sensului drenajului venos, la nivelul circulației colaterale, vena observată se comprimă la mijlocul ei cu ajutorul indexului ambelor mâini, apoi, menținându-se compresiunea, se deplasează un index pe traiectul venei la câțiva centimetri. Capătul venos care devine turgid indică sensul în care are loc drenajul venos.

Prezența unui traiect venos indurat, roșu, cu edem al țesutului celular perivenos și căldură locală se constată în tromboflebita superficială a membrelor superioare, inferioare, mamare externe (flebita Mondor) și a venelor abdominale. Edemul este cu atât mai accentuat și dureros cu cât procesului flebitic i se asociază limfangita.

Probe de explorare venoase efectuate cu ajutorul palpării

Proba Trendelenburg apreciază competența sistemului venos superficial, profund și al comunicantelor. Bolnavul în decubit dorsal ridică membrul inferior cercetat la verticală, pentru golirea sistemului venos. În această poziție se aplică un garou la nivelul 1/3 medii sau inferioare a coapsei pentru a comprima safena internă. Cu ajutorul policelui examinatorul comprimă crosa safenei externe, în spațiul popliteu, extern de linia mediană și la 2-3 cm. deasupra plicii genunchiului, blocând astfel fluxul venos din femurala profundă. Se ridică apoi bolnavul în ortostatism, menținându-se cele două compresiuni timp de 15 secunde. În insuficiența venelor perforante sau profunde se observă o umplere a venei safene sub garou, în insuficiența venoasă severă umplerea venelor superficiale realizându-se imediat. Se dă apoi drumul garoului. O umplere rapidă a varicelor arată insuficiența venei safene. Umplerea lentă a venelor arată o venă safenă competentă. Dacă se menține compresiunea timp de 35 secunde, în ortostatism, umplerea rapidă și completă venoasă indică o insuficiență a venelor perforante. Repetarea probei cu aplicarea etajată a garoului poate stabili nivelul perforantelor incompetente. Decomprimarea safenei externe, cu menținerea compresiunii pe safena internă, permite stabilirea insuficienței safenei externe. Pentru cercetarea competenței venei safene externe se aplică un garou la rădăcina coapsei, bolnavul fiind în decubit dorsal, cu membrul inferior ridicat la 90°, blocându-se refluxul prin safena internă. Bolnavul este ridicat apoi în ortostatism. Umplerea rapidă a venelor superioare ale gambei indică incompetența venei safene externe.

Proba Perthes. Bolnavul în ortostatism, cu garou aplicat la rădăcina coapsei, face 20 de genoflexiuni sau merge timp de 1 minut. Se observă pachetele varicoase: dispariția varicelor arată o circulație normală și competența valvulară a venelor profunde și perforantelor; mărirea de volum a varicelor și apariția durerii arată incontinența sau obstrucția venelor profunde și venelor perforante.

Proba Delbet-Macquot. Bolnavului în ortostatism i se aplică un garou deasupra genunchiului pentru oprirea circulației venoase superioare, după care este invitat să execute câțiva pași. Reducerea volumului varicelor, consecutiv acestei manevre, indică insuficiența circulației venoase superficiale, cu perforante eficiente și permeabilitatea normală a venelor profunde. Menținerea varicelor la același volum indică un deficit mixt al venelor superficiale și perforantelor. Accentuarea varicelor și apariția durerii indică insuficiența venoasă profundă. Pentru determinarea permeabilității venelor profunde se utilizează curent două probe:

a) compresiunea cu ajutorul unui bandaj elastic este bine tolerată în situația unei circulații venoase profunde corecte și prost tolerată, însoțindu-se de durere intensă, în condiția drenajului profund insuficient;

b) după aplicarea unui garou în 1/3 inferioară a coapsei, pentru compresia safenei interne, bolnavul în decubit dorsal își ridică membrul inferior

la verticală. Dacă venele profunde şi comunicantele sunt permeabile, venele superficiale se vor goli. Ambele probe vor fi efectuate înainte de indicarea curei chirurgicale a varicelor.

Proba Schwartz-Heyardal combină palparea cu percuţia, verificând competenţa valvulelor safenei interne. Se aplică indexul şi mediusul pe varicele gambei şi cu indexul celeilalte mâini se percută uşor crosa safenei. Perceperea şocului percutor la nivelul varicelor arată insuficienţa valvulară a safenei interne.

Palparea trilului venos indică prezenţa unui anevrism arterio-venos sau a unui regim circulator hiperdinamic, întâlnit în anemiile severe când trilul se palpează la nivelul venelor jugulare externe.

Ascultaţia venelor

În anemiile severe şi în alte sindroame hiperchinetice, la nivelul jugularelor se poate percepe un suflu sistolic, continuu, comparat cu zgomotul de vârtelniţă sau drâmbă, cu maximum de intensitate în diastolă, care este accentuat de apneea postinspiratorie, manevra Valsalva şi întoarcerea capului în direcţia opusă venei ascultate. Zgomotul este perceput mai bine în poziţia şezândă a bolnavului, la nivelul venei jugulare externe drepte. În anevrismele arterio-venoase şi fistula arterio-venoasă se percepe un suflu continuu, cu accentuare sistolică.

4.18.2. EXPLORAREA PARACLINICĂ A SISTEMULUI VENOS

Determinarea presiunii venoase se poate realiza prin metode indirecte, clinice, cu caracter orientativ.

Metoda Lewis apreciază presiunea venoasă după nivelul la care se constată turgescenţa venei jugulare externe la un individ în poziţie semişezândă sau ortostatism. În condiţiile unei presiuni venoase normale, punctul flebostatic se află în spatele articulaţiei sterno-claviculare sau în fosa suprasternală, jugulara fiind colabată. În insuficienţa cardiacă dreaptă, pericardite exsudative, pericardite constrictive, compresiunea sau tromboza cavei superioare, venele jugulare sunt turgide şi în ortostatism, turgescenţa interesând întregul traiect al jugularei externe de la claviculă la gonion. Măsurând numărul de centimetri corespunzător nivelului turgescenţei faţă de articulaţia sterno-claviculară se apreciază presiunea venoasă ca suma acestora la valoarea normală de 12 cm. apă.

Metoda Gartner. Bolnavul este aşezat în decubit dorsal sau în poziţie semişezândă, cu braţul drept coborât sub nivelul inimii astfel încât venele feţei dorsale a pumnului şi mâinii devin turgide, medicul îi ridică lent braţul cu antebraţul şi mâna întinse până la nivelul la care venele feţei dorsale ale mâinii bolnavului se colabează, situaţie ce corespunde în mod normal cu atingerea punctului flebostatic atrial. În condiţia creşterii presiunii venoase, venele colabează la un nivel superior atriului, presiunea venoasă fiind egală cu distanţa în centimetri între punctul în care s-a obţinut colabarea şi nivelul atriului drept.

Metoda May apreciază presiunea venoasă în funcţie de turgiditatea

venelor sublinguale, la bolnavul în poziţie ortostatică sau semişezândă. În condiţia de presiune venoasă normală, venele sunt colabate. Creşterea presiunii venoase peste 15 cm. apă determină turgescenţa venelor sublinguale.

Metoda de determinare directă sau sângerândă utilizează manometrul Claude sau un sistem piezoelectric. Bolnavului, în decubit dorsal pe un plan dur, orizontal, relaxat, în repaus timp de 15 minute, i se puncţionează o venă la plica cotului cu un ac mai gros, heparinat şi după ce s-a îndepărtat garoul şi s-a lăsat să se scurgă sânge pe ac, se racordează la manometrul Claude. Valorile normale ale presiunii venoase astfel măsurate variază între 4-12 cm. apă. Presiunea venoasă este crescută în toate venele în insuficienţa cardiacă cronică congestivă, insuficienţa ventriculară dreaptă, stenoza tricuspidiană, maladia Ebstein, insuficienţa tricuspidiană, pericardita exsudativă, hemopericard, pericardita constrictivă, mixom atrial drept, creşterea volemiei. Presiunea venoasă crescută regional, în teritoriul cavei superioare, se constată în tromboza cavei superioare şi compresiunea acesteia. Presiunea venoasă crescută în teritoriul cavei inferioare apare consecutiv trombozelor venei cave inferioare şi vaselor iliace primitive.

Măsurarea timpului de circulaţie. Tehnicile moderne utilizează injectarea de izotopi radioactivi. În insuficienţa cardiacă congestivă, insuficienţa ventriculară dreaptă, pericardite, se constată o creştere a timpului de circulaţie. Obstacolele venoase localizate se caracterizează prin creşterea regională a timpului de circulaţie.

Măsurarea circumferinţei membrelor oferă posibilitatea să se determine prezenţa şi evoluţia edemului congestiv asociat tromboflebitei profunde. Se va măsura circumferinţa gambei sau coapsei, comparativ, la acelaşi nivel, luându-se ca reper extremitatea distală a maleolei externe sau interne.

Măsurarea durerii la compresiune. Cu ajutorul manşetei unui tensiometru aplicare la nivelul unde se presupune tromboza, se exercită progresiv compresiunea, prin umflarea manşetei, până la apariţia durerii. Se repetă manevra şi la membrul opus în aceeaşi regiune. Presiunea la care apare durerea este mai mică la membrul afectat.

Explorarea radiologică

1. Radiografia simplă permite studiul inimii, vaselor marii circulaţii, circulaţiei pulmonare, cu evidenţierea anomaliilor congenitale ale venelor cave şi azygos, dilataţiilor dobândite, fleboliţilor calcari, ca şi a osteoporozei consecutive insuficienţei venoase cronice.

2. Examenul baritat al esofagului şi stomacului permite evidenţierea varicelor esofagiene şi gastrice caracteristice sindromului de hipertensiune portală.

3. Flebografia se realizează prin injectarea substanţei de contrast în vena teritoriului studiat: vena cefalică sau bazilică, vena cavă superioară sau inferioară, prin intermediul cateterismului brahial sau femural, o venă de pe faţa

dorsală a mâinii pentru membrul superior şi vena premaleolară internă pentru membrul inferior. Imaginile obţinute permit evidenţierea traiectelor venoase superficiale şi profunde, starea valvulelor, a venelor perforante, a prezenţei şi extinderii obstrucţiilor cât şi a gradului de supleere realizat de colaterale.

Examene complementare

- Electrocardiograma arată modificări tipice în embolia pulmonară şi hipertensiunea venoasă. În embolia pulmonară axa QRS deviază la dreapta, apar unde P de aspect pulmonar, R înalt, cu ST subdenivelat şi unde T negative în precordialele drepte, ST subdenivelat şi unde T negative în DII, DIII, aVF consecutiv creşterii importante a presiunii în artera pulmonară şi în cavităţile drepte.
- Examenul fundului de ochi arată modificări caracteristice pentru staza cronică venoasă în compresiunea sau tromboza venei cave superioare, prin creşterea presiunii venoase la nivelul venei centrale a retinei, din insuficienţa cardiacă cronică şi cordul pulmonar cronic decompensat, realizând aspectul tipic descris de Haţieganu şi Vancea: staza cu dilatare venoasă, coloraţie roşu închis a retinei: edem retinian şi edem papilar.
- Endoscopia permite vizualizarea varicelor esofagiene, gastrice, duodenale.
- Rectoscopia poate evidenţia hemoroizi, dilataţii venoase ale venelor hemoroidale ce apar primar sau secundar sindroamelor de hipertensiune portală sau tumorilor dezvoltate la nivelul colonului descendent şi rectului.
- Biopsia venoasă este indicată în flebitele superficiale ce însoţesc trombangeita obliterantă şi în formaţiunile tumorale de origine vasculară în vederea precizării naturii lor maligne sau benigne.

4.19. SEMIOLOGIA LIMFATICELOR

Circulaţia limfatică are rolul de a recupera proteinele plasmatice filtrate de peretele capilar sanguin în interstiţiu. De aceea limfaticele au un endoteliu cu permeabilitate selectivă şi suprafaţă superioară capilarelor sanguine. Vasele limfatice mai mari prezintă valvule şi comunică cu sistemul venos la diferite nivele. Presiunea în circulaţia limfatică variază de la 2-5 mm.Hg în repaus la 10-20 mm.Hg în efort. Presiunea creşte consecutic obstrucţiilor de origine inflamatorie sau blocajului parazitar sau neoplazic al ganglionilor.

FOAIA DE OBSERVATIE A UNUI BOLNAV CU AFECTIUNE A VASELOR LIMFATICE

DATELE DE ORDIN GENERAL

Vârsta. Prezenţa la naştere sau în copilărie a creşterii de volum a pleoapei, buzelor sau limbii constituie elemente evocatoare pentru limfedemul congenital, limfedemul precoce, limfangiomul simplu sau chistic. La adult se întâlnesc:

a) limfedemul inflamator primar;

b) limfedemul secundar infecţiei, traumatismelor, bolii Hodgkin, metastazelor ganglionare, compresiunilor.

La bărbaţii în vârstă edemul unilateral al membrului inferior reprezintă un indiciu pentru staza limfatică datorată metastazelor ganglionare provenind de la cancerul de prostată.

Sexul

Limfangita şi celulita, limfedemul asociat inflamaţiei, apar cu frecvenţă egală la ambele sexe, spre deosebire de limfedemul precoce cu frecvenţă mai mare la sexul feminin.

Profesiunea

Condiţiile de viaţă şi de muncă nu dau relaţii deosebite în raport cu patologia limfatică. Proveniența sau şederea bolnavului în ţări tropicale cu endemie de filarioză poate constitui o cauză de afectare a limfaticelor membrului inferior cu dezvoltarea elefantiazisului.

Motivele internării sunt reprezentate de simptomele limfangitei, celulitei, limfedemului, care se manifestă ca durere locală, căldură, prurit, edem caracteristic şi, uneori, febră şi frisoane.

Istoricul bolii

Cu excepţia afecţiunilor limfatice congenitale în care simptomatologia caracteristică stazei limfatice şi deformării regionale se manifestă de la naştere sau în copilărie, afecţiunile limfatice dobândite au debutul şi evoluţia paralele cu ale bolii de bază.

Antecedentele personale

În prima parte a ciclului menstrual şi în cursul graviditătii limfedemul se accentuează. Unele boli generale ca: gripa, pneumonia, febra tifoidă, malaria se complică cu celulite, limfangite şi edem limfatic. Inflamaţiile locale, plăgile, erupţiile cutanate cu conţinut lichidian, stafilocociile şi streptocociile cutanate, eczema pot determina celulite, limfangite şi adenopatii.

Afecţiunile maligne, limfofile dau metastaze în ganglionii limfatici care se măresc de volum, devin duri, cu tendinţă la conglomerare, aderenţă la planurile subiacente şi limfedemul regiunii tributare limfatic. Limfedemul apare şi consecutiv adenectomiilor întinse sau iradierii ganglionare. În cancerul mamar operat este caracteristic limfedemul membrului superior. Hemopatiile maligne, leucozele acute şi cronice, limfoamele hodgkiniene şi nehodgkiniene, mielomul multiplu, limfangiopatia angioimunoblastică, reacţiile alergice, infecţiile cronice specifice (luetică şi tuberculoasă) determină afectare limfoganglionară caracteristică.

Antecedentele familiale

Limfedemul cu caracter congenital (simplu, cavernos şi chistic) hipoplazia şi aplazia sistemului limfatic ca şi limfedemul congenital ereditar (boala Milroy) asociat polidactiliei, sindactiliei şi malformaţiilor palatului constituie afecţiuni ale limfaticelor cu transmitere autosomal dominantă sau recesivă.

Simptome funcționale

Durerea provocată de celulită, limfangită și adenite se manifestă ca jenă, tracțiune, usturime, durere cu caracter pulsatil, continuă, exacerbată de efort și căldură, ameliorată de repaus și poziția de drenaj procliv a membrului afectat. Local se constată eritem. La acestea se adaugă ca simptome generale frisonul și febra. În metastazele ganglionare durerea apare izolată, fără simptomele locale și generale amintite. Senzația de greutate și disconfort în membrul afectat apare în inflamații și în limfedemul masiv. Pruritul este asociat stazei limfatice accentuate la care se adaugă sau nu grefă micotică sau bacteriană.

Examenul fizic

Inspecția

Tipul constituțional și starea de nutriție sunt afectate în limfangiectazia intestinală, însoțită de sindrom de malabsorbție și gastroenteropatie exsudativă. Prezența limfedemului, edem dur ce nu lasă amprentă digitală, de culoare palidă, dând aspectul de "șoric" tegumentului, datorită porilor mult reliefați, determină deformarea extremităților. Asocierea limfangitei și celulitei adaugă eritemul și căldura locală. În limfedemul congenital se constată creșterea disproporționată a dimensiunilor unui membru în raport cu celălalt. Asocierea cu limfangiomul cavernos determină modificări frecvente de volum și formă la nivelul membrelor superioare, buzelor, feței, pleoapelor. Caracteristic limfedemului sunt variațiile de volum legate de influențe hormonale, accentuându-se premenstrual și în cursul sarcinii. Ortostatismul, efortul fizic, procesele inflamatorii vor determina creșterea de volum a limfedemului, repausul la pat și poziția de drenaj procliv al membrului afectat aducând ameliorarea lui. Variațiile de volum sunt mai evidente în limfedemul precoce. În această formă se constată asocierea cu chilotoraxul recidivant și unghiile galbene (sindromul unghiilor galbene). Prezența pe suprafața zonei de limfedem a papulelor cu aspect de nevi de culoare roșie este revelatoare pentru limfangionul simplu. Prezența unei macule de culoare roșie-purpurică în zona de limfedem caracterizează limfangiosarcomul. În limfangita acută și celulită tegumentele au coloratie roșie sau striuri roșii iar în forma cronică a limfangitei coloratia este roșie-vișinie. Limfedemul asociat insuficienței cardiace are coloratia roșie-violacee.

În limfedemul cronic apar limfangiectazii ca vezicule sau formațiuni tubulare translucide, reliefate, de culoare rozie. În limfangiomul cavernos circumscris, formațiunile veziculare sunt grupate în jurul cicatricilor.

Limfangiectaziile chistice, caracteristice limfangiomului chistic, sunt localizate latero-cervical, axilar, pelvin, inghinal sau sacrat, de obicei de partea stângă a corpului. Limfedemul cronic se complică cu tulburări trofice, ulcerații, infecții supraadăugate și limfangiosarcom. Ulcerația ia naștere pe seama unor macule roșii, purpurice care se necrozează și, ulterior, se acoperă cu crustă. Apariția de vezicule mici, însoțite de descuamație, localizate interdigital se observă în limfedemul complicat cu tricofiție.

BIBLIOGRAFIE

1. Axford J., *Medicine*, Blackwell Science Ltd., 1996
2. Bariety M., Bonniot R., *Sémiologie Médicale*, Masson, 1981.
3. Bates B., *A Guide to Physical Examinations and History Taking*, V_1, Ed. I.B. Lippincott, 1991, 1996.
4. Bennett I.C., Plum F., *Cecil Textbook of Medicine*, W.B. Saunders Company, 1996.
5. Berger M., *Kompendium der Klinischen Untersuchung*, Schattauer Verlag, 1992.
6. Bomford, Mason Swash *Hutchinson's Clinical Methods*, Bailliere Tindall, 1975.
7. Bouloux P.M., *Self Assessment Picture Medicine*, vol. 1, 2, 3, 4, Mosby Wolfe, 1997.
8. Dancău Gh., *Semiologia aparatelor respirator și cardiovascular*, Ed. Didactică și Pedagogică, București, 1981.
9. De Gowin & De Gowin's, *Diagnostic Examination*, Sixth Edition Revised by Richard L. De Gown, 1996, Mc Graw Hill inc.
10. Dimitriu C.C., *Semiologie și Propedeutică medicală*, București, 1953.
11. Dugdale D.C., Eisenberg S.M., *Medical Diagnostics*, 1991, W.B. Saunders Comp.
12. Epstein I.E., *Cardiac auscultation*, Butterworth Heinemann; 1991.
13. Fobes Jackson, *Color Atlas and Text of Clinical Medicine*, 2nd Edition, Moshy Wolfe, 1997.
14. Friedman H.H., *Problem Oriented Medical Diagnosis*, 1992, Little Brown and Company U.S.A.
15. Gligore V., *Semiologie medicală*, Ed. Didactică și Pedagogică, București, 1977.
16. Georgescu D, *Semiologie medicală*, Editura Național, 1999.
17. Georgescu D., *Dicționar de Semiologie Medicală*, Editura Național, 2000.
18. Georgescu M., *Semiologie Medicală*, Editura Didactică și Pedagogică, București, 1998, Ediția a II-a.
19. Harrison's *Principles of Internal Medicine*, Mc Graw Hill, 11-th Ed., 1987.

20. Hegglin R., *Diagnosticul diferențial al bolilor interne*, Ed. Medicală, 1969.
21. Hope R.A., Longmore J.M., Moss H.A.P., Warrens A.M., *Oxford Handbook of Clinical Medicine*, II Ed. Oxford University Press, 1982.
22. Ionescu D., Dumitrache C., *Semiologia bolilor endocrine*, Ed. Medicală, București, 1983.
23. Kumar Clark, *Clinical Medicine*, Bailliere Tindall, 1990, 1991.
24. Lungu I., Stanciu C., *Semiologie Medicală*, Iași, 1986.
25. Mangione S., *Physical Diagnosis Secrets*, Harley & Belfus inc. 2000.
26. Mogoș Gh., *Mică enciclopedie de boli interne*, Ed. Științifică și Enciclopedică, București, 1988.
27. Negoiță C., Vlaicu R., Dumitrașcu D., *Clinica Medicală*, Ed. Didactică și Pedagogică București, 1984.
28. Păun R. (sub redacția), *Tratat de Medicină Internă*, Ed. Medicală, București, 1983.
29. Popescu A.E., *Semiologie anatomo-clinică, biochimică, fiziopatologică*, Ed. Medicală, București, 1988.
30. Smith S.D., *Field Guide to Bedside Diagnosis*, Lippincott Williams&Wilkins, 1999.
31. Stanciu C., *Curs de Semiologie Medicală*, I.M.F. Iași, 1990.
32. Streian C., *Afecțiunile aparatelor respirator și cardiovascular*, Ed. Didactică și Pedagogică, București, 1990.
33. Strat C., Mardare M., Popescu N., Rusu G., *Semiologie Medicală*, Iași, 1964.
34. Stanciu C., *Semiologie Medicală de Bază*, vol. I și II, Ed. Junimea Iași, 1989.
35. Swash M., *Hutchinson's Clinical Methods*, Bailliere Tindall, 1992, London.
36. Talley M., Connor S., *Clinical Examinations*, Oxford, 1992, Blacweel Scientific Publications.
37. Willms L.J., Lewis I., *Introduction to Clinical Medicine*, Williams & Wilkins, Baltimore, 1991.

ANEXE

FIGURI

PRINCIPALELE CONSTANTE BIOLOGICE

MODIFICĂRI OBIECTIVE LA EXAMENUL OCHILOR

RELIEFAREA PLEOAPEI INFERIOARE prin grăsime hermială

EDEM PERIORBITAL

PTOZA CU ÎNGUSTAREA FANTEI PALPEBRALE: paralizia nervului III

FANTA PALPEBRALĂ MĂRITĂ: hipertiroidism

ECTROPION: căderea pleoapei inferioare

ENTROPION: întoarcerea spre interior a pleoapei inferioare

PINGUECULA: formațiuni nodulare de culoare gălbui ale conjunctivei bulbare

XANTELASMA: plăci galben portocalii datorate depunerilor lipidice

EPITELOM BAZOCELULAR

SALAZION: nodul alb pe marginea pleoapei: inflamația cronică a glandelor Meibomius

ORJELET: inflamația glandelor sebacee ale pleoapei

DACREOCISTITA: inflamația sacului nazo-lacrimal

GERONTOXON

PTERIGIUM: îngroşare a conjunctivei bulbare ce poate acoperi corneea

CONJUNCTIVITA

OCHIUL ROŞU prin interesarea corneii, irită acut sau glaucom

HEMORAGIE SUBCONJUNCTIVALĂ

MODIFICĂRI OBIECTIVE LA EXAMENUL RETINEI

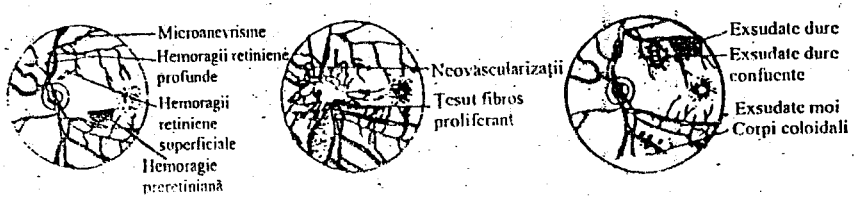

STRUCTURA UNGHIEI NORMALE

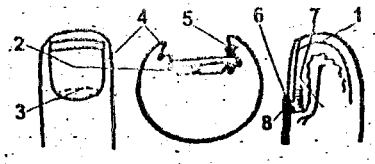

1 - Limbul ungheal
2 - Patul ungheal (coloraţie normală-roz)
3 - Lunula (albă)
4 - Repliu cutanat
5 - Şanţul ungheal
6 - Cuticula
7- Matrice
8 - Rădăcina

HIPERELASTICITATEA (NORMALĂ) A ZONEI MATRICEALE

MODIFICĂRI PATOLOGICE ALE UNGHIILOR

Leziunea marginii libere prin onicofagie

Unghie casantă (onicorhexis)

Unghii cu striaţii longitudinale

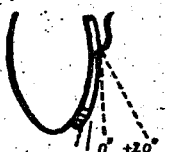

Unghie în „sticlă de ceasornic"

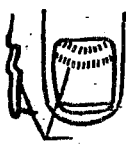

Unghie cu şanţuri transversale (linii Beau)

Coilonichie

Onicomadezã

Pahionichie

Leuconichia

Melanoniche liniară longitudinală

Sindromul unghiilor galbene

Liniile lui Mess-Reynolds sau Aldridge (linii albe transversale)

Liniile Muehrke (linii albe paralele)

Unghii divers colorate (verzi, maro, albastru-cenuşii, negre)

Lunula de culoare roşie (insuficienţa cardiacă)

Lunula de culoare albastră (boala Wilson)

Linie roz la extremitatea liberă cu pat ungheal alb (unghii Terry)

Bandă roz la extremitatea liberă separată de lunulă printr-o linie albă (unghii Lindsay)

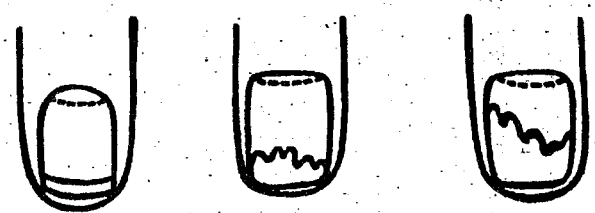

Unghie normală şi onicoliză în grade variate (uşoară, moderată, severă)

Hemoragie subungheală în aşchie

Angiectazii subunghеale (telangiectazie hemoragică Rendu-Osler-Weber şi tumoră glomică)

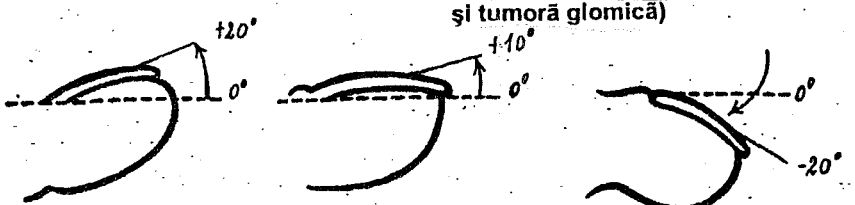

EVOLUȚIA MODIFICĂRILOR UNGHEALE ÎN HIPOCRATISMUL DIGITAL:

- Normal: axul unghiei cu axul degetului fac un unghi < 20° iar raza de curbură a unghiei este mare
- Stadiul I (moderat): scăderea unghiului sub 20°
- Stadiul II (sever): scăderea unghiului sub O° şi curbura are rază mică

PROGRESIA MODIFICĂRILOR UNGHEALE ÎN ENDOCARDITA INFECȚIOASĂ SUBACUTĂ



MODIFICĂRI PATOLOGICE LA EXAMENUL MÂINII

ARTROZA HEBERDEN

ARTROZA BOUCHARD

ARTRITA REUMATOIDĂ

POLIARTRITA CRONICĂ EVOLUTIVĂ

DEGET ÎN BUTONIERĂ

DEGET ÎN GÂT DE LEBĂDĂ

CHIST SINOVIAL
(articulația radiocarpiană)



CONTRACTURA DUPUYTREN



DEGET ÎN TRĂGACI

ATROFIA EMINENTEI TENARE
(interesarea nervului median)

EPICONDILITA

ARTRITA

BURSITA OLEOCRANIANĂ

NODULI REUMATOIZI

MODIFICĂRI PATOLOGICE LA EXAMENUL PICIORULUI ŞI COLOANEI VERTEBRALE

ARTRITA GUTOASĂ

HALUX VALGUS

DEGET ÎN CIOCAN

CALUS

ULCER NEUROTROFIC

PICIOR VAR BILATERAL

CURBURILE COLOANEI

NORMALĂ

LORDOZA LOMBARĂ

RECTITUDINE LOMBARĂ

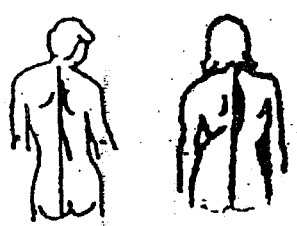

SCOLIOZA

CIFOZA

CIFOSCOLIOZA

Palparea contracturii muşchilor temporali

Reflexul comeean

Reflexul oculo-cefalic 



Palparea contracturii muşchilor maseteri

Reflexul fotomotor

Mişcarea ochilor în sens opus mişcării capului 

FLEXIA ŞI PRONAŢIA



Testarea forţei muşchiului dinţat anterior

Reflexul bicipital (C5-C6)

Reflexul tricipital (C6-C7)

Reflexul stilo-radial

Reflexele abdominale T8-T9, T10, T11-T12

Reflexul rotulian L2-L3-L4

Reflexul achilian 

REFLEXUL CUTANAT PLANTAR (L5-S1)

Normal

Răspunsul Babinski

Obţinerea clonusului piciorului

TESTAREA SENSIBILITĂŢII PROFUNDE CONŞTIENTE

Manevra Jendrasek 

Simţul vibrator, utilizând un diapazon 128-250 Hz 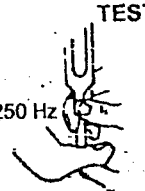

Simţul mioartrokinetic

SENSIBILITATEA SUPERFICIALĂ

Identificarea unui număr pe palmă

Determinarea distanţei minime de percepere a două înţepături

Asterixis, flexii bruşte ale mâinii

DERMATOAME

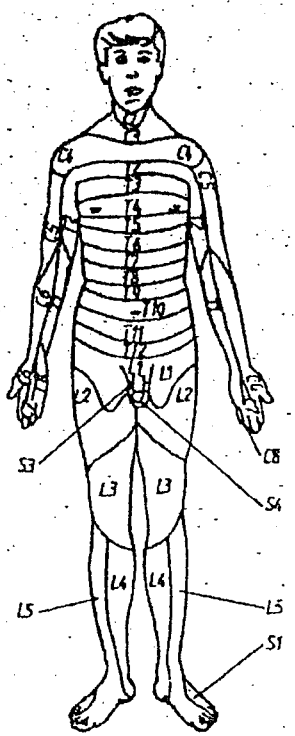

ANTERIOR

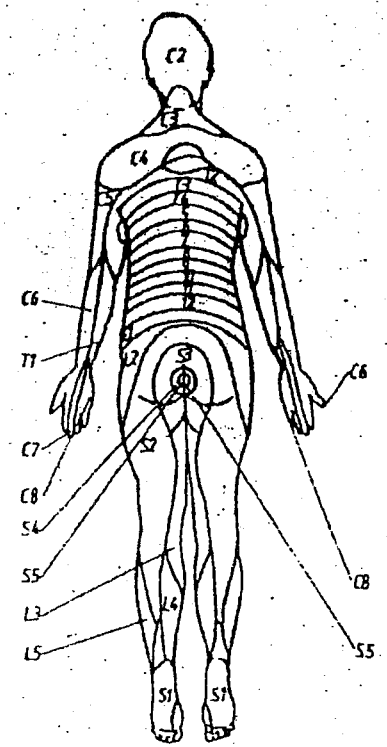

POSTERIOR

DISTRIBUȚIA DEFICITULUI SENZ...
ÎN LEZIUNILE NERVILOR PERIFERICI

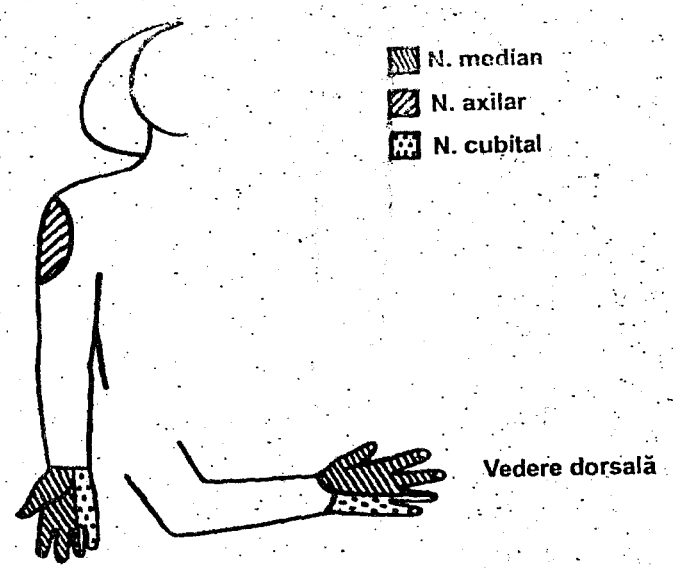

DERMATOAMELE SENZORIALE ALE MEMBRULUI SUPERIOR

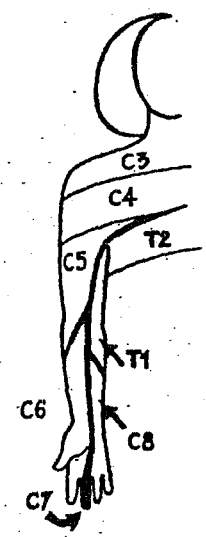

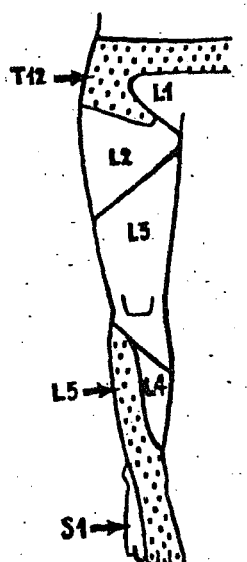

DERMATOAMELE SENZORIALE ALE MEMBRULUI INFERIOR

MODIFICĂRI PATOLOGICE ALE PLEOAPELOR ŞI PUPILELOR

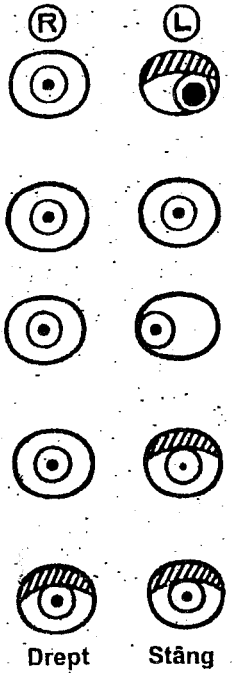

Paralizia n. III stâng	Midriază ptoză latero-infero deviaţiaţie
Paralizia n. IV	Diplopie la privirea în jos
Paralizie stângă de n. VI	Imposibilitatea abducţiei ochiului stâng
Sindrom Horner stâng	Ptoză Miozã
Miastenia gravis, miopatii	Ptoză bilaterală

DEFECTELE CÂMPULUI VIZUAL

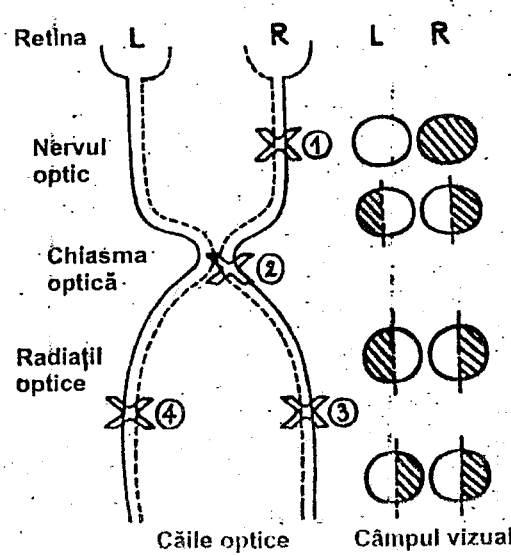

Întreruperea n. optic (pierderea vederii ochiului drept)

Leziuni chiastmatice (ex. tumori pituitare) Hemianopsie bitemporală

Leziunile radiaţiilor optice drepte Hemianopsie homonimă stângă

Leziunile radiaţiilor optice stângi (hemianopsia homonimă stângă)

ANATOMIA REFLEXULUI DE TUSE

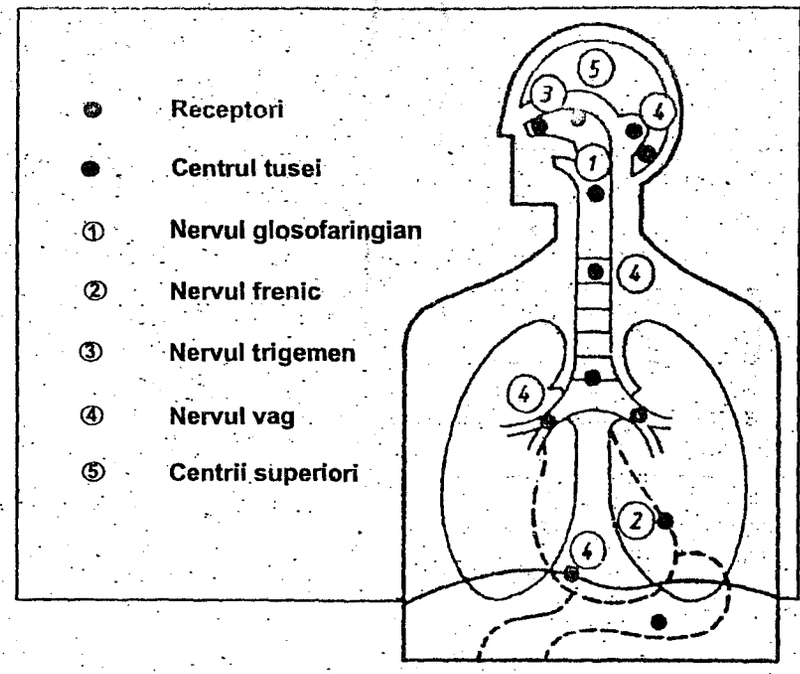

RECEPTORI	*CĂI AFERENTE*	*CENTRUL TUSIGEN*	*CĂI EFERENTE*
	Nervii		*Nervii vagi (mușchi netezi ai căilor aeriene)*
• *Faringe*	*IX*		
• *Sinusuri paranazale*	*V*		
• *Trompa Eustachio*	*X*		
• *Stomac*	*X*		
• *Pericard*	*Frenic*		
• *Diafragm*	*Frenic*		
• *Pleura*	*X*		
		BULB RAHIDIAN	
Căile respiratorii			
• *Nas*	*V*		*Frenic și alți nervi motori (mușchi striați respiratori și diafragm)*
• *Laringe*	*X*		
• *Trahee*	*X*		
• *Bronșii*	*X*		
Centrii superiori			

DIAGNOSTICUL ETIOLOGIC AL TUSEI

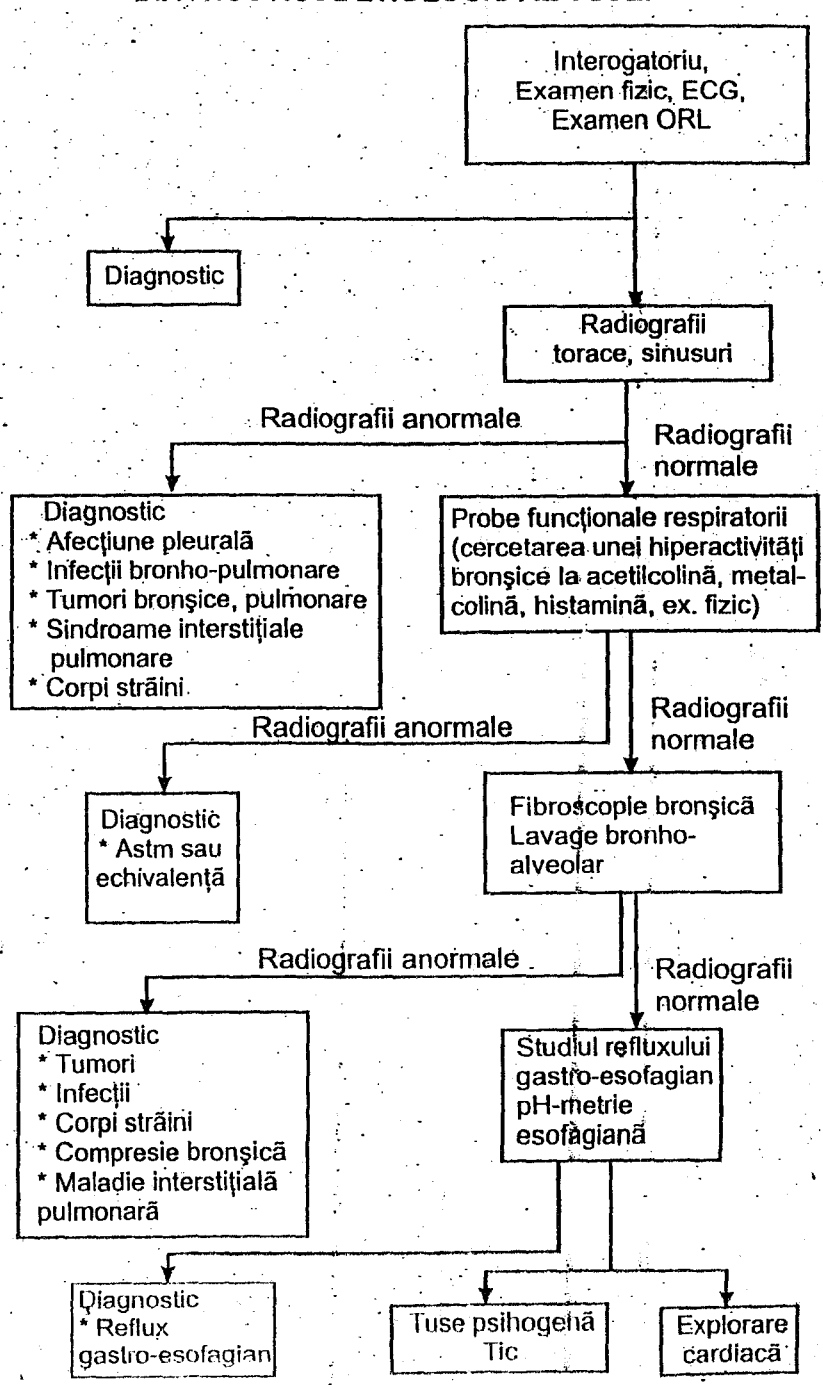

MODIFICĂRI LA EXAMENUL TORACELUI

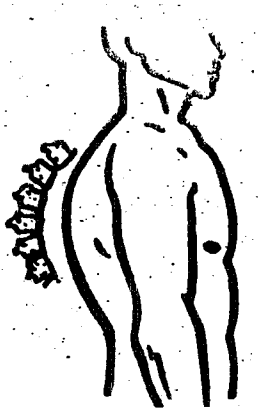

Torace emfizematos



Torace cu cifozã angularã

Lordozã lombarã

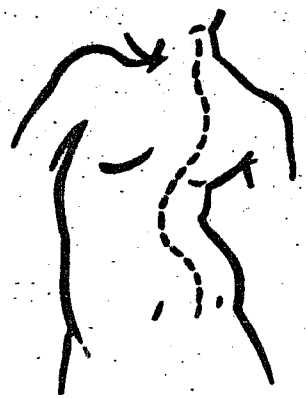

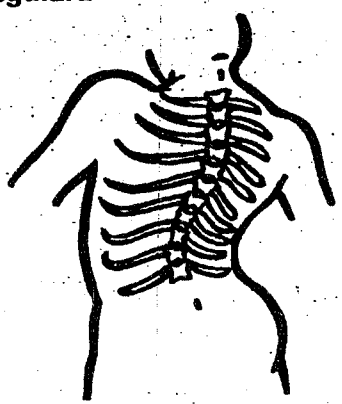

Cifoscoliozã

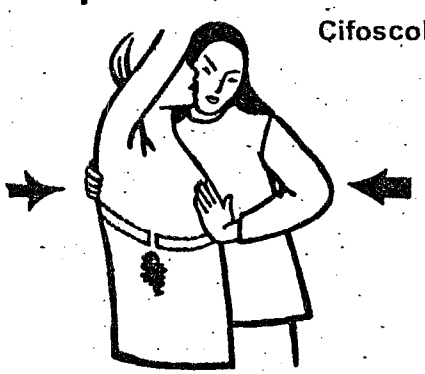

Testul de compresiune toracicã pentru fracturã costalã

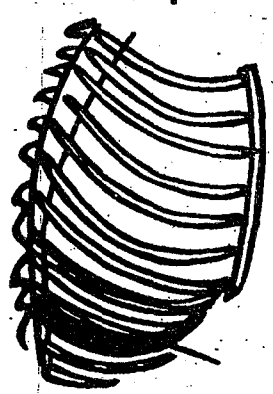

Coasta X flotantã

MODIFICĂRI PATOLOGICE LA EXAMENUL TORACELUI

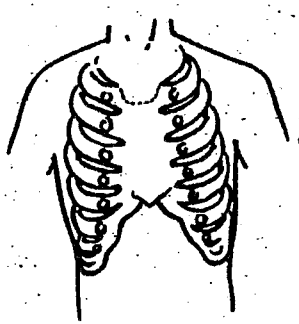

Mătănii costale rahitice

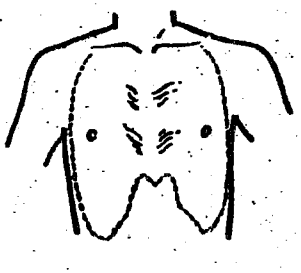

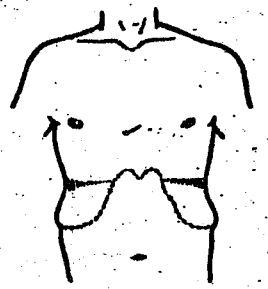

Şanţ Harrison

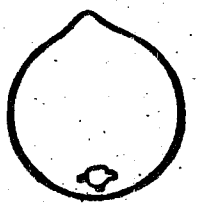

Stern în carenă

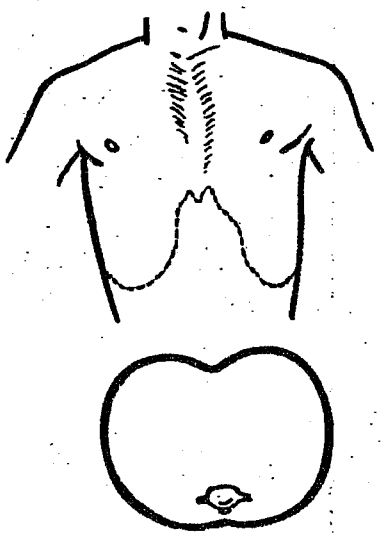

Torace infundibuliform
(„de pantofar")

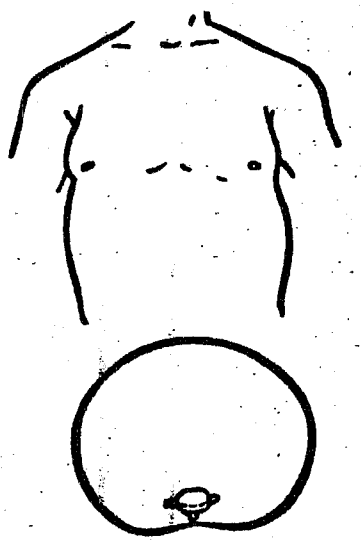

Torace „în butoi"

PROIECȚIA SEGMENTELOR PULMONARE LA SUPRAFAȚA TORACELUI

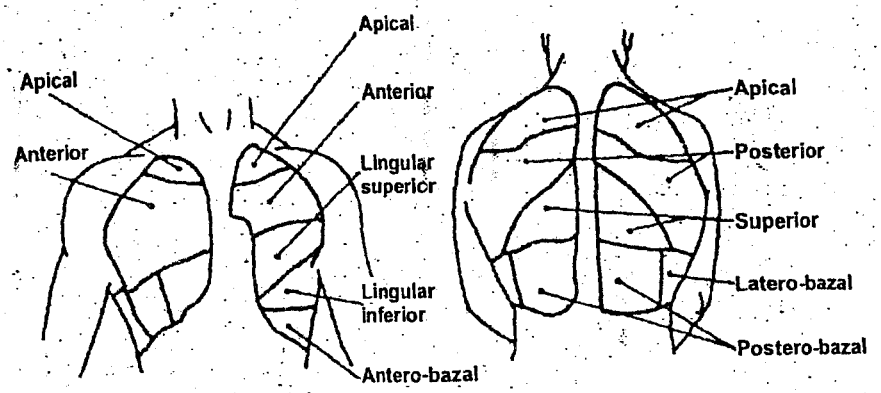

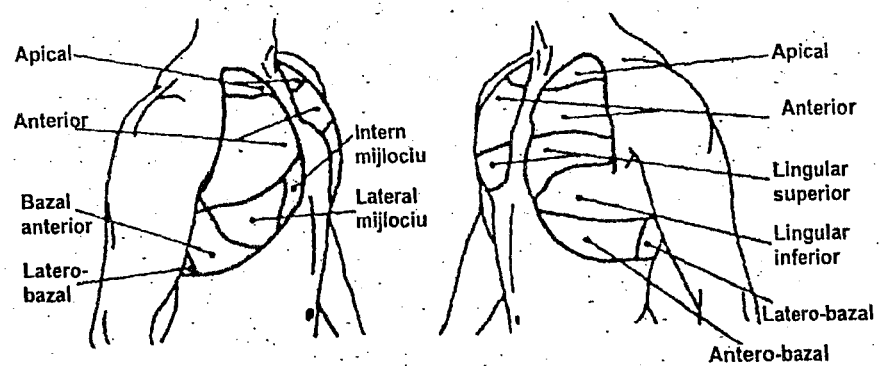

PROIECȚIA LATERALĂ, ANTERIOARĂ ȘI POSTERIOARĂ A SCIZURILOR ȘI LOBILOR PULMONARI

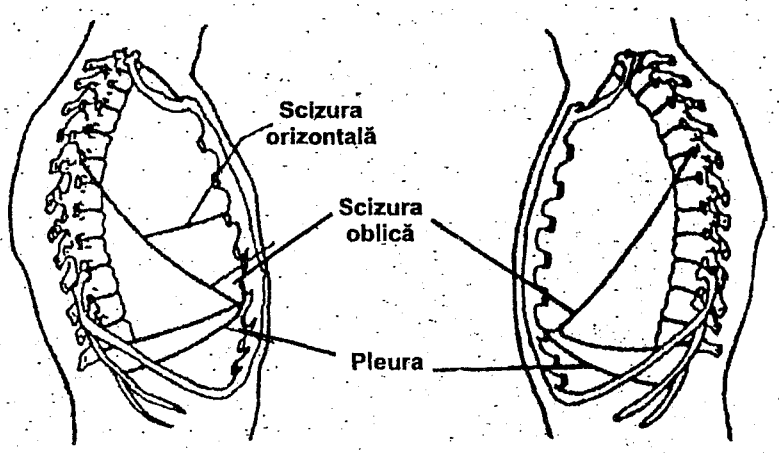

LATERAL DREAPTA LATERAL STÂNGA

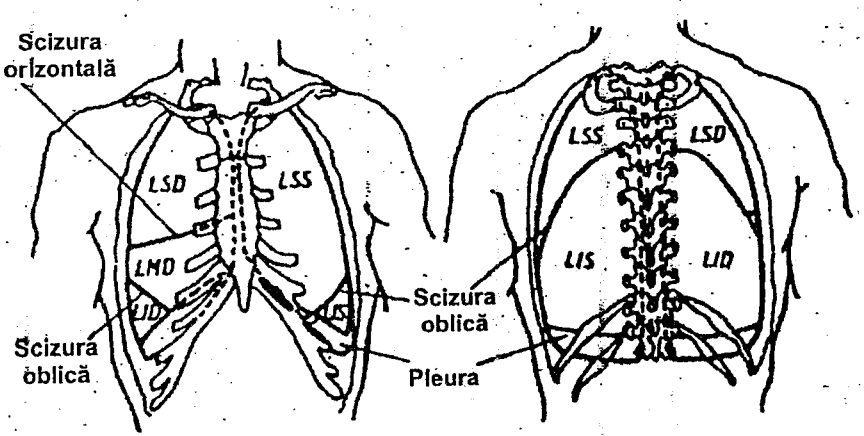

ANTERIOR POSTERIOR

RADIOGRAFIA TORACICĂ ÎN INCIDENȚA ANTERO-POSTERIOARĂ ȘI LATERALĂ

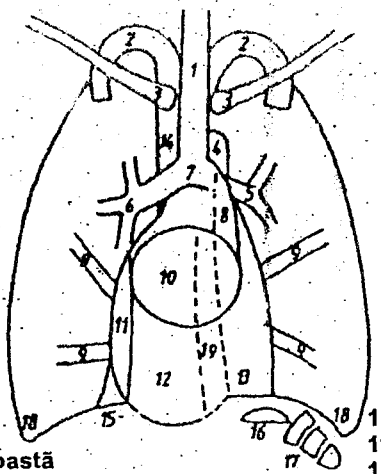

1. Traheea
2. Prima coastă
3. Clavicula
4. Buton aortic
5. Artera pulmonară stângă
6. Artera pulmonară dreaptă
7. Carina (bifurcația traheală)
8. Trunchiul pulmonarei
9. Venele pulmonare
10. Atriul stâng
11. Atriul drept
12. Ventriculul drept
13. Ventriculul stâng
14. Vena cavă superioară
15. Vena cavă inferioară
16. Camera cu aer a stomacului
17. Flexura splenică a colonului
18. Unghiurile costo-frenice
19. Aorta descendentă

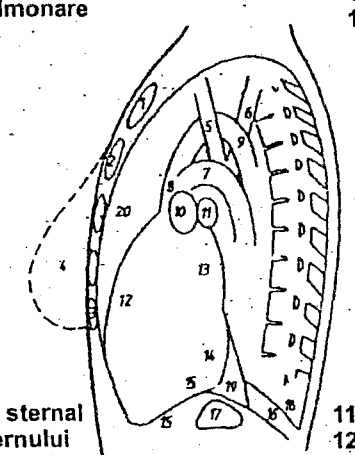

1. Manubriul sternal
2. Corpul sternului
3. Xifoidul
4. Umbra sânului
5. Traheea
6. Scapula
7. Artera pulmonară stângă
8. Aorta ascendentă
9. Arcul aortic
10. Artera pulmonară dreaptă
11. Bronșita principală stângă
12. Ventriculul drept
13. Atriul stâng
14. Ventriculul stâng
15. Diafragmul drept
16. Diafragmul stâng
17. Camera cu aer a stomacului
18. Unghiul costo-frenic
19. Vena cavă inferioară
20. Spațiul clar retrosternal

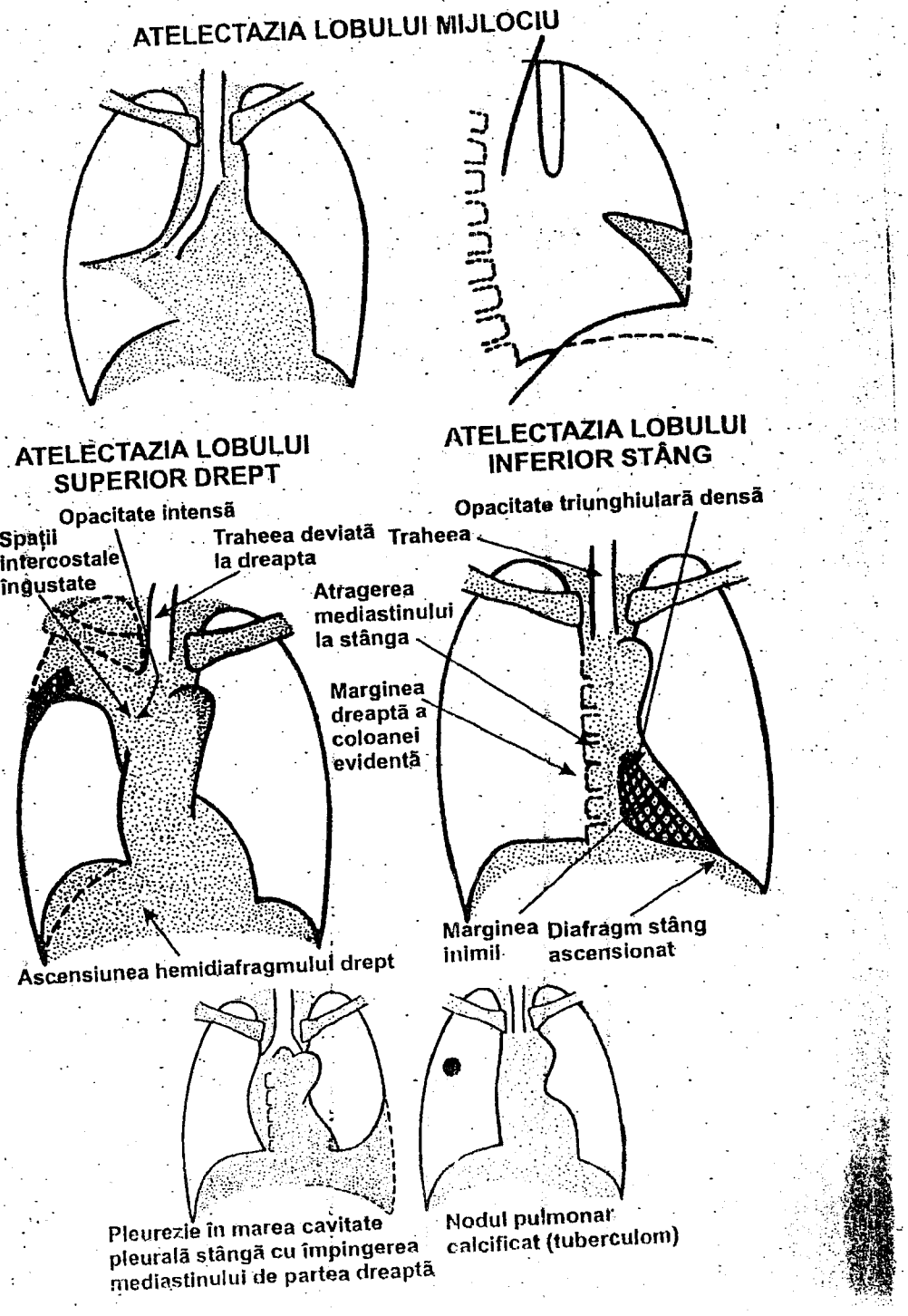
ATELECTAZIA LOBULUI MIJLOCIU
ATELECTAZIA LOBULUI SUPERIOR DREPT
Opacitate intensă
Spații intercostale îngustate
Traheea deviată la dreapta
Ascensiunea hemidiafragmului drept
ATELECTAZIA LOBULUI INFERIOR STÂNG
Opacitate triunghiulară densă
Traheea
Atragerea mediastinului la stânga
Marginea dreaptă a coloanei evidentă
Marginea inimii
Diafragm stâng ascensionat
Pleurezie în marea cavitate pleurală stângă cu împingerea mediastinului de partea dreaptă
Nodul pulmonar calcificat (tuberculom)

FIBROBRONHOSCOPIA

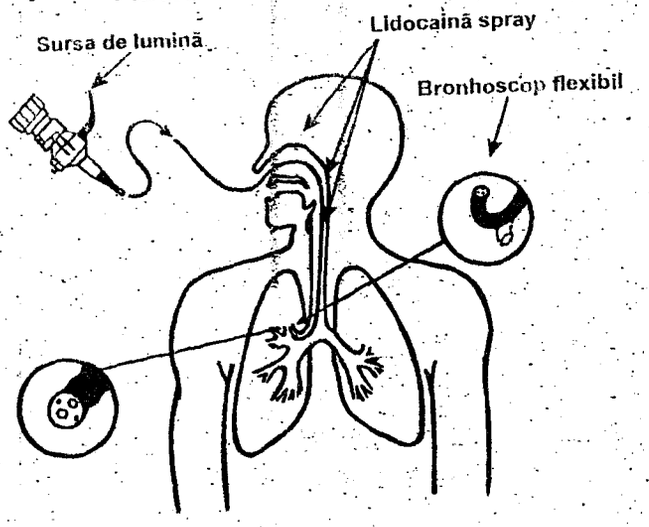

ASPECTUL BRONHOSCOPIC

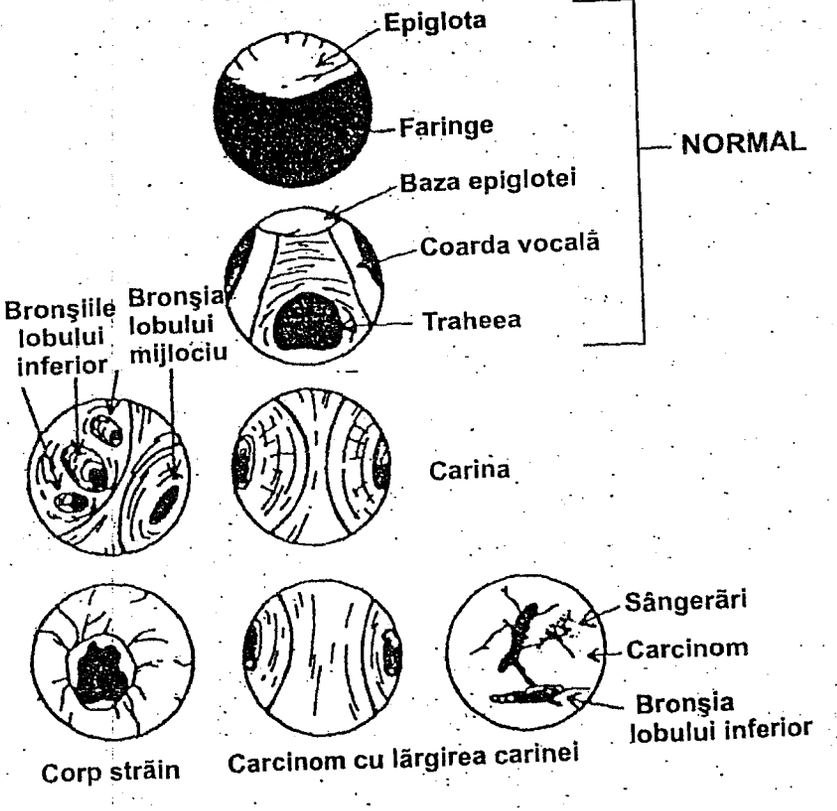

MODIFICĂRI ALE VOLUMELOR ŞI CAPACITĂŢILOR PULMONARE ÎN SINDROAMELE OBSTRUCTIVE ŞI RESTRICTIVE

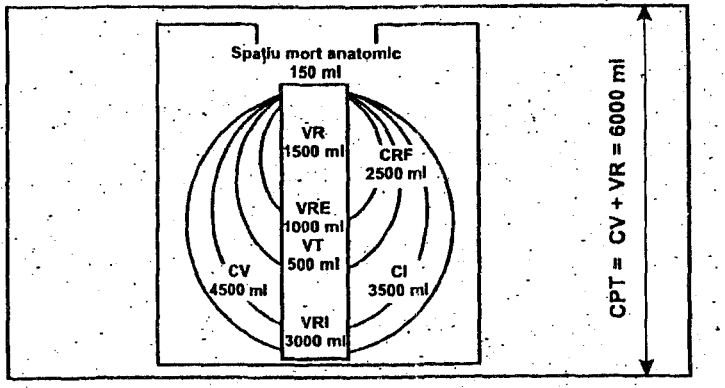

Volume şi capacităţi pulmonare

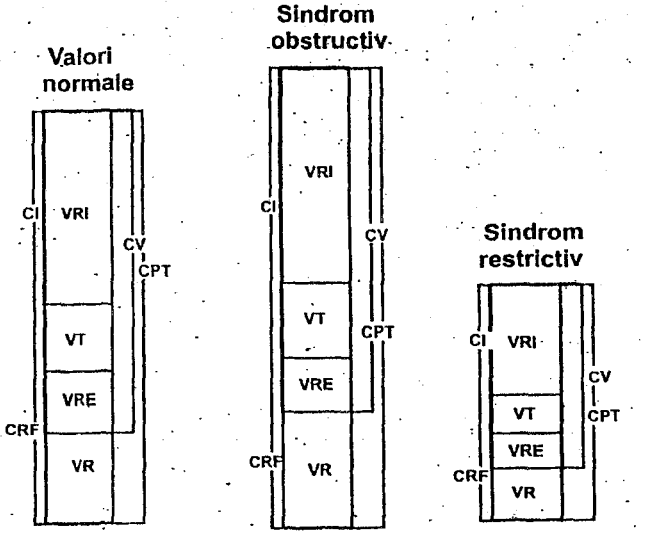

CI = Capacitate inspiratorie
VRE = Volum de rezervă expiratorie
VRI = Volum de rezervă inspiratorie
VR = Volum rezidual
CV = Capacitate vitală
VT = Volum obişnuit
CRF = Capacitate reziduală funcţională
CPT = Capacitate pulmonară totală



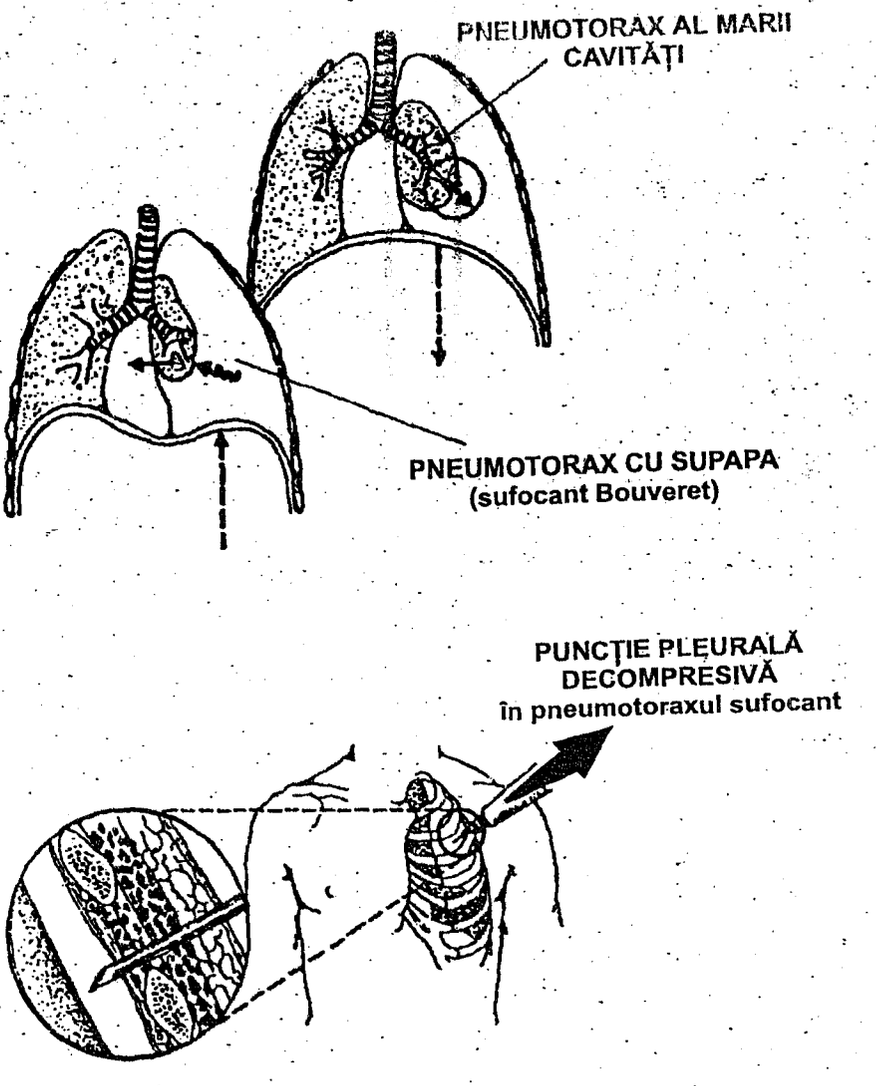
PNEUMOTORAX AL MARII CAVITĂȚI
PNEUMOTORAX CU SUPAPA
(sufocant Bouveret)
PUNCȚIE PLEURALĂ DECOMPRESIVĂ
în pneumotoraxul sufocant

DURERI TORACICE DE ORIGINE CARDIO-VASCULARĂ

Localizarea tipică şi iradierea durerii coronariene

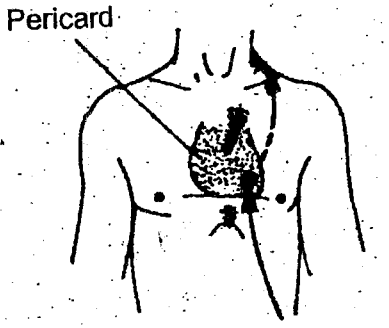

Durerea toracică în pericardită

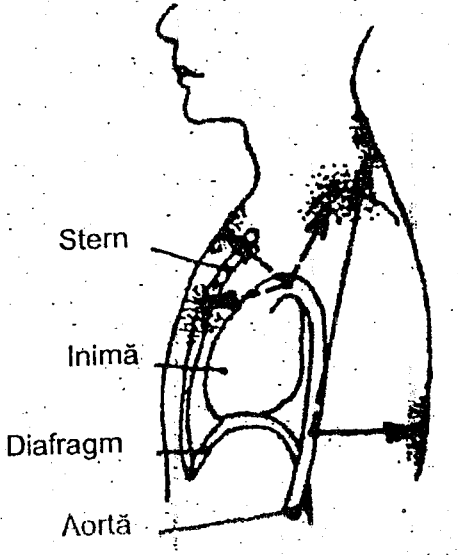

Durerea toracică în anevrismul disecant al aortei

DURERI TORACICE DE ORIGINE CARDIO-VASCULARĂ

Localizarea tipică şi iradierea durerii coronariene

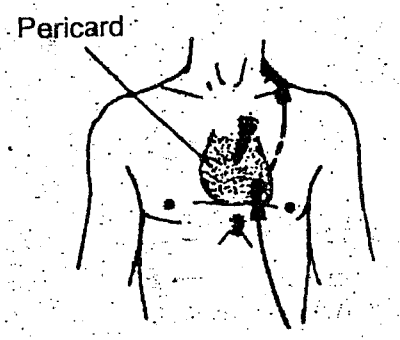

Durerea toracică în pericardită

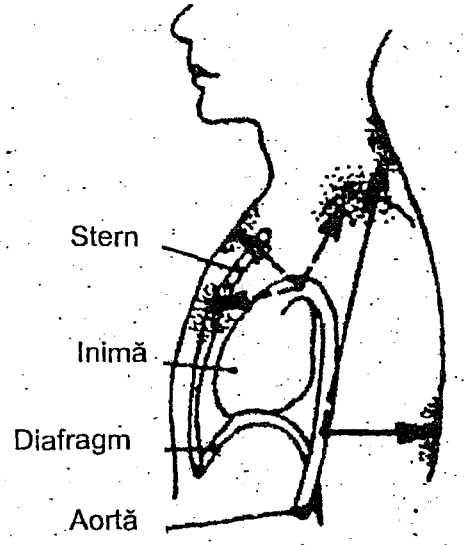

Durerea toracică în anevrismul disecant al aortei

LOCALIZAREA ANATOMICĂ A VALVULELOR INIMII ŞI FOCARELE DE ASCULTAŢIE

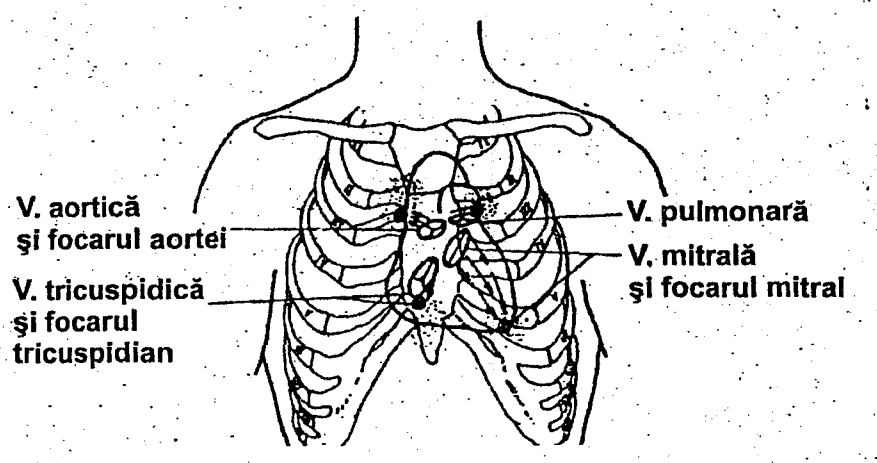

CLASIFICAREA CARDIOMIOPATIILOR

	Normal	Dilatativă	Hipertrofică	Restrictivă
Sistolă	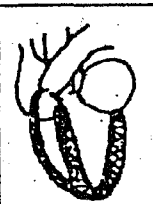	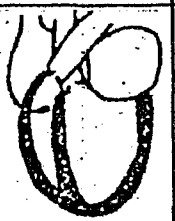		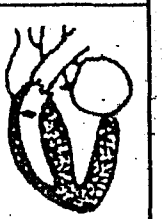
Diastolă		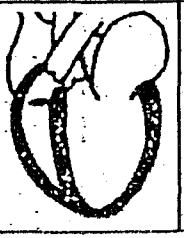		

ASPECTUL CORONAROGRAFIC NORMAL ÎN DIFERITE INCIDENȚE RADIOLOGICE

INCIDENȚA ANTERO-POSTERIOARĂ

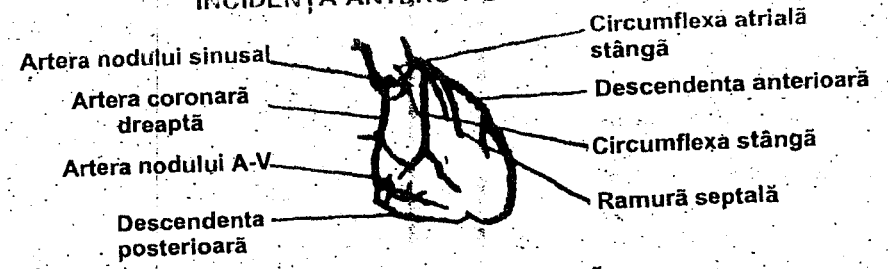

INCIDENȚA LATERALĂ



INCIDENȚA OBLIC - ANTERIOARĂ DREAPTĂ (OAD)

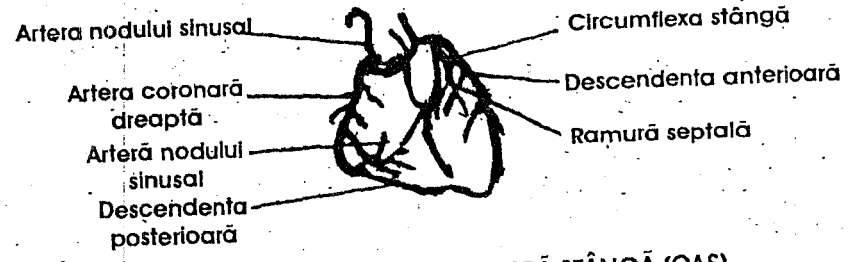

INCIDENȚA OBLIC - ANTERIOARĂ STÂNGĂ (OAS)



TAMPONADA CARDIACĂ

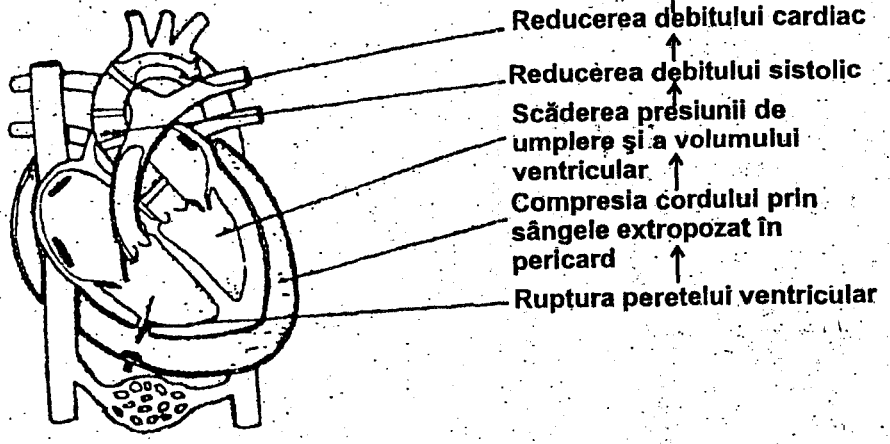

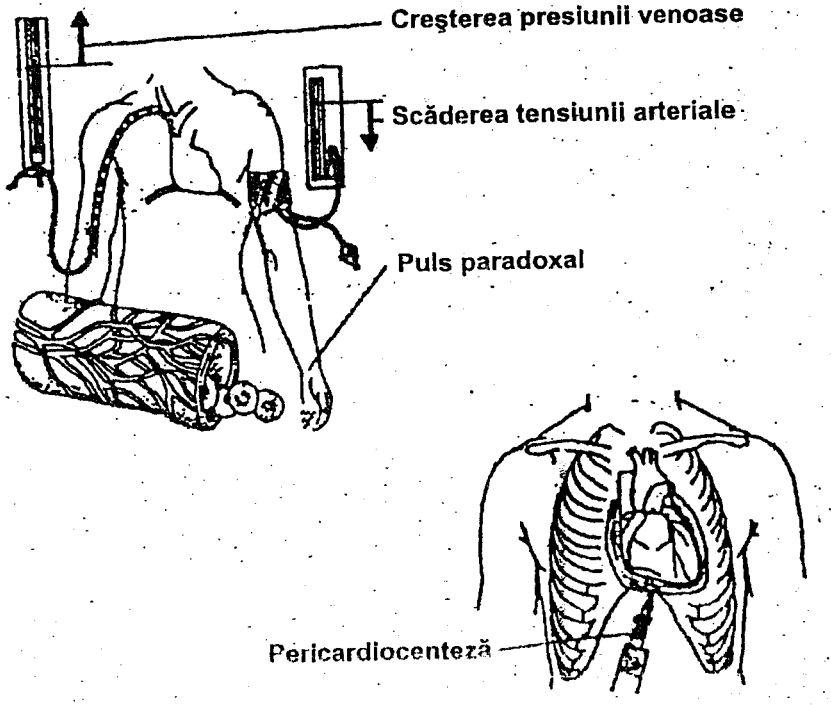

IMAGINEA RADIOLOGICĂ NORMALĂ DE FAȚĂ ȘI DE PROFIL ȘI CALCULAREA INDICELUI CARDIOTORACIC

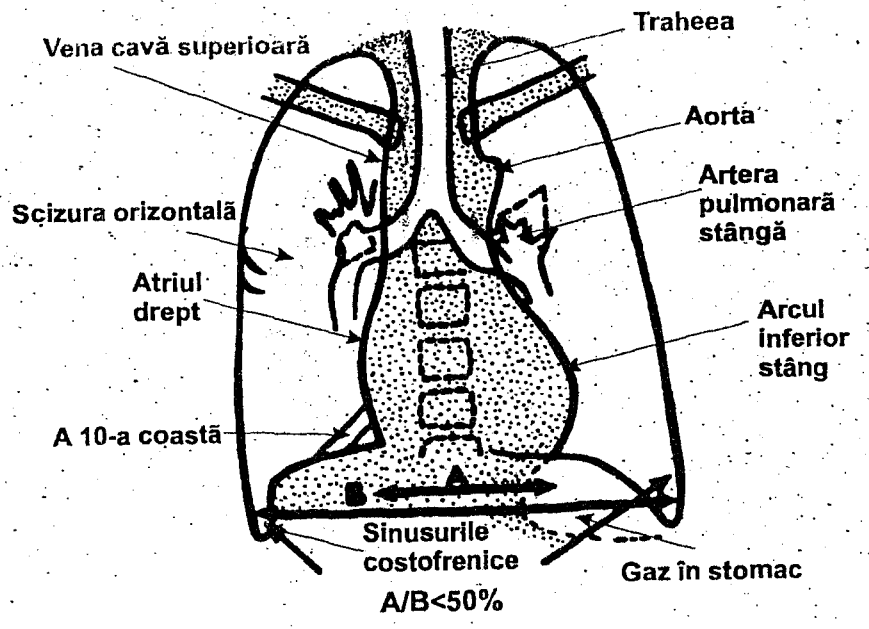

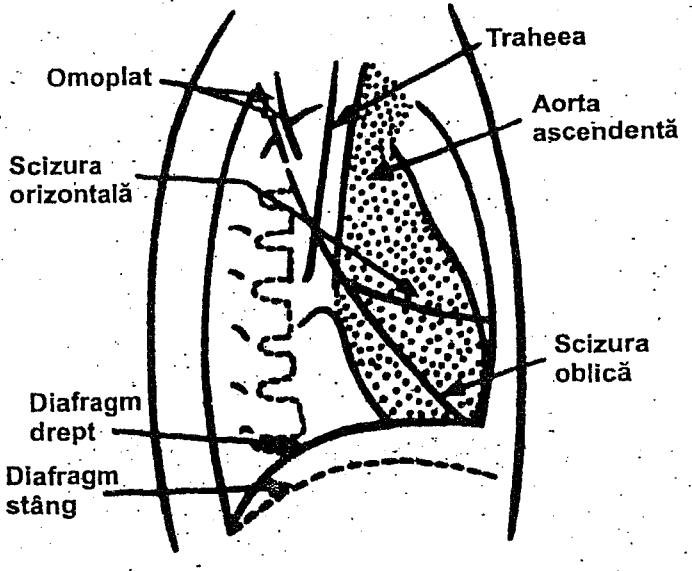

REMODELAREA VENTRICULARĂ ÎN INFARCTUL MIOCARDIC

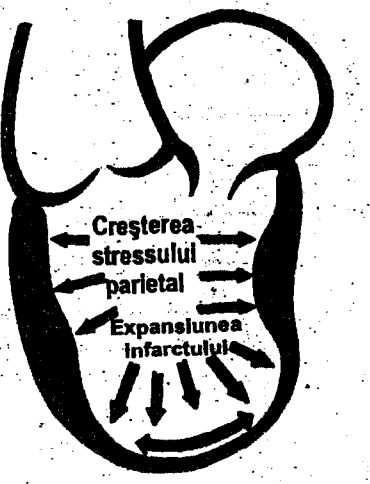

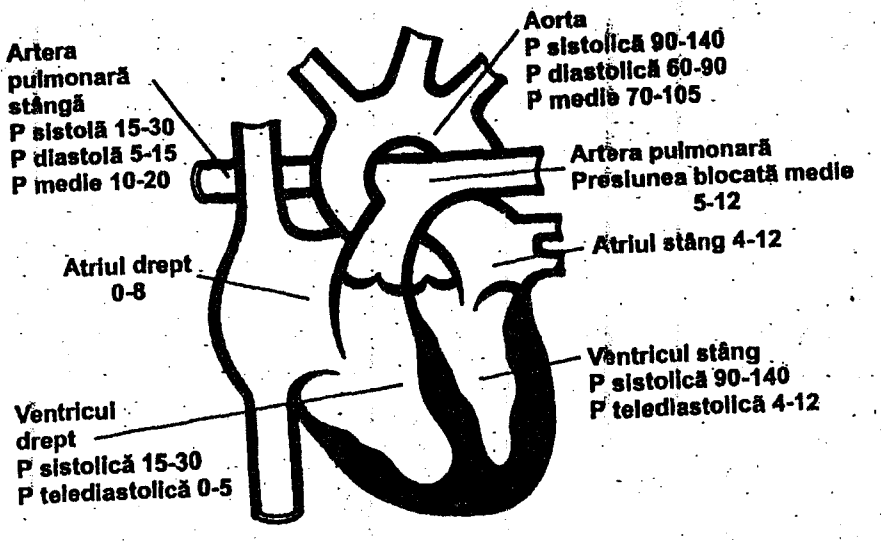

CORDUL NORMAL CU VALORILE
PRESIONALE NORMALE (mm HG)

ASPECTE ELECTROCARDIOGRAFICE PATOLOGICE

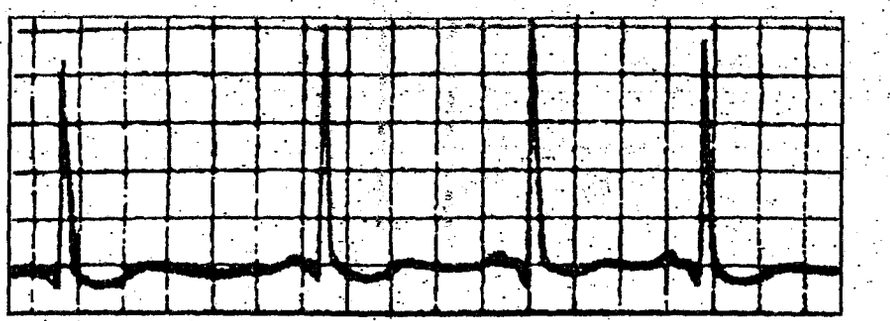

ARITMIE SINUSALĂ

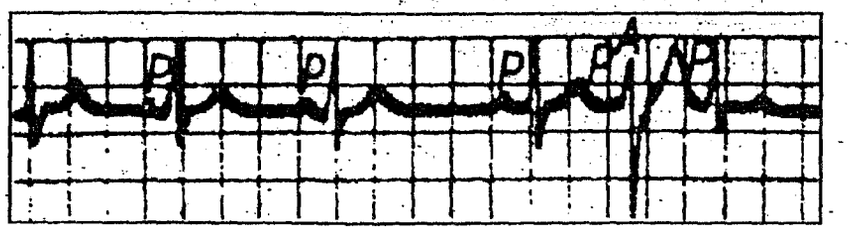

EXTRASISTOLĂ ATRIALĂ INTERPOLATĂ CU
CU CONDUCERE VENTRICULARĂ ABERANTĂ

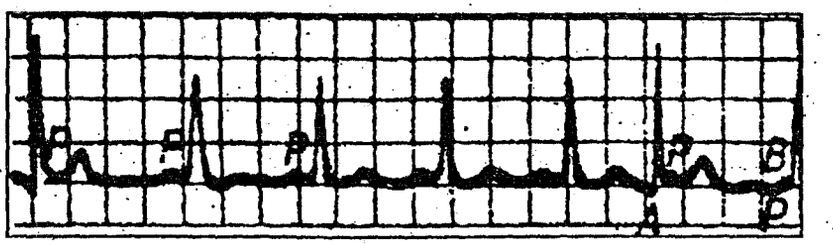

EXTRASISTOLĂ JONCȚIONALĂ (A) ȘI BĂTAIA DE SCĂPARE
JONCȚIONALĂ (B)

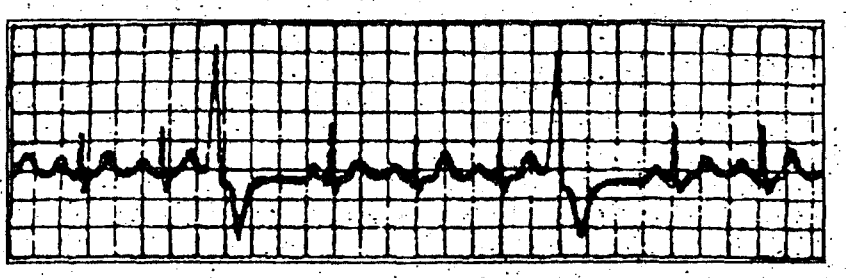

EXTRASISTOLE VENTRICULARE

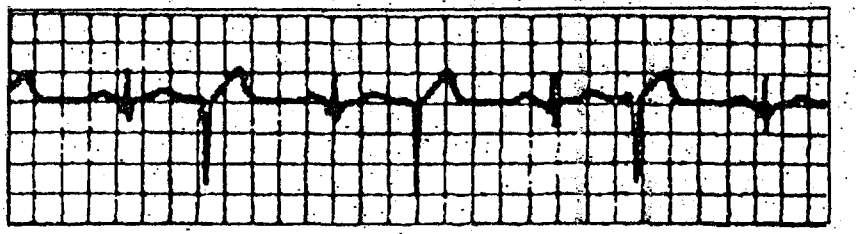

EXTRASISTOLE VENTRICULARE BIGEMINATE

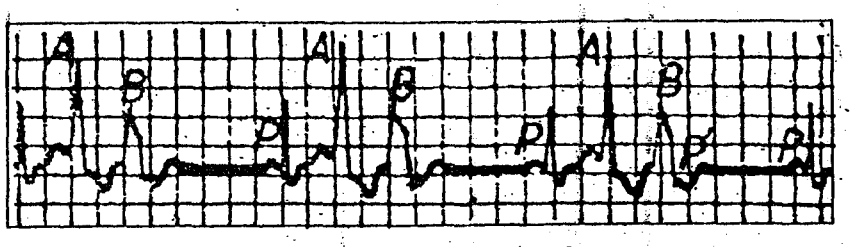

EXTRASISTOLE VENTRICULARE REALIZÂND TRIGEMINISM.
BĂTAIE SINUSALĂ URMATĂ DE DOUĂ EXTRASISTOLE A ŞI B.

EXTRASISTOLA B ARE UN COMPLEX VENTRICULAR MAI LARG.
P' - UNDĂ BLOCATĂ

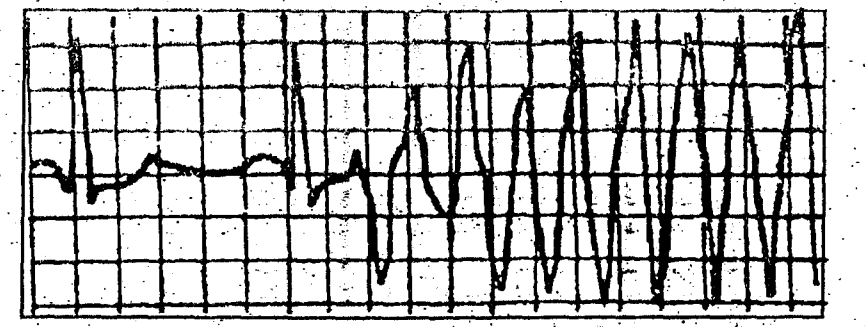

TAHICARDIE PAROXISTICĂ VENTRICULARĂ INIȚIATĂ
DE FENOMENUL R/T

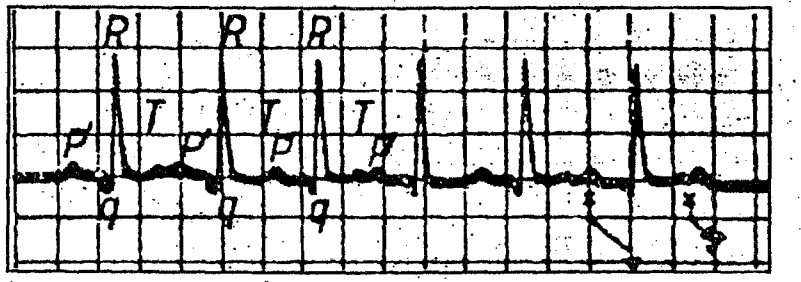

TAHICARDIE PAROXISTICĂ SUPRAVENTRICULARĂ
(ATRIALĂ CU CONDUCERE 1/1)

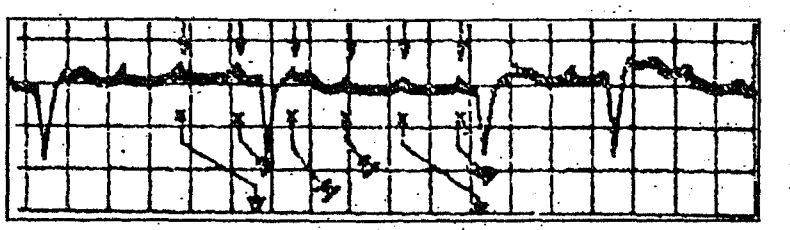

TAHICARDIE ATRIALĂ CU BLOC A-V VARIABIL

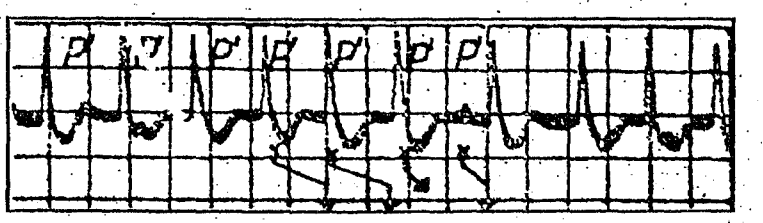

TAHICARDIE ATRIALĂ HAOTICĂ (MULTIFOCALĂ) CU
UNDE P CU CONFIGURAȚII VARIATE

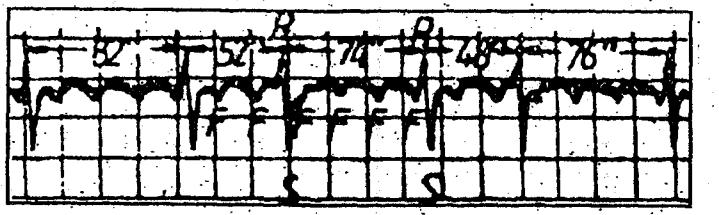

FLUTTER AURICULAR CU BLOC VARIABIL 2/1 ŞI 4/1

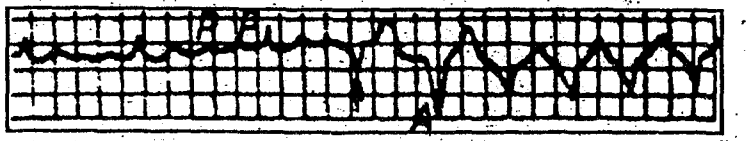

FLUTTER AURICULAR URMAT DE TAHICARDIE VENTRICULARĂ

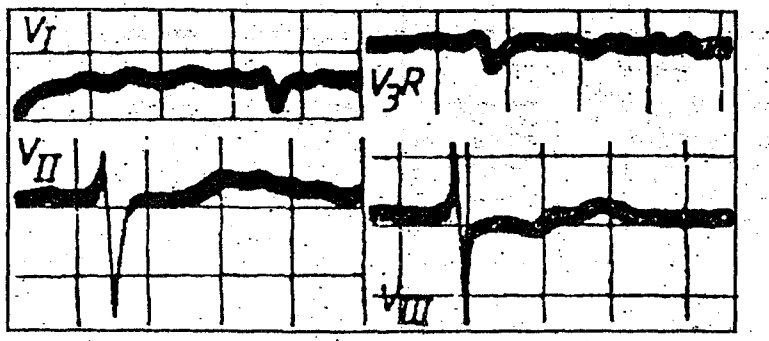

FIBRILAŢIE ATRIALĂ

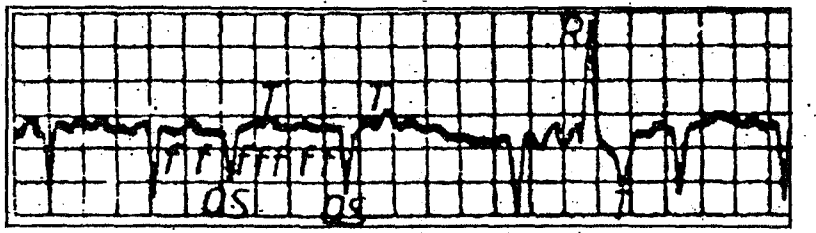

FIBRILAŢIE ATRIALĂ CU O CONDUCERE VENTRICULARĂ ABERANTĂ(R)
ŞI SIMULÂND O EXTRASISTOLĂ VENTRICULARĂ

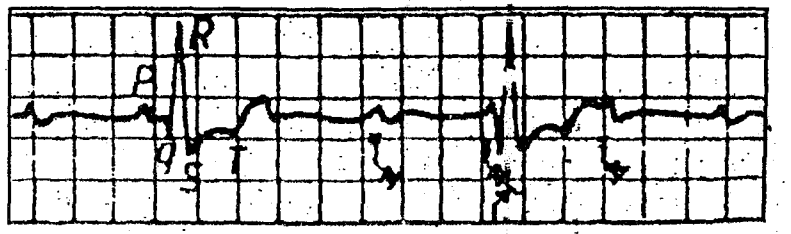

RITM IDIOVENTRICULAR DE SCĂPARE

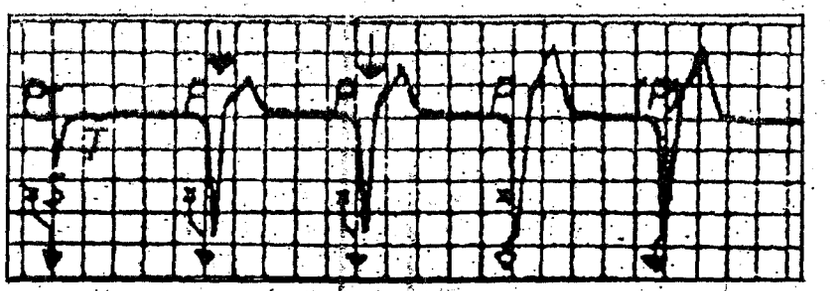

TAHICARDIE VENTRICULARĂ NEPAROXISTICĂ APĂRUTĂ PE FONDUL UNEI BRADICARDII SINUSALE.
DISOCIAȚII A-V CU UNDE P ÎNCORPORATE ÎN DIVERSE PORȚIUNI ALE COMPLEXELOR QRS.
SĂGEȚILE INDICĂ BĂTĂILE DE FUZIUNE



TAHICARDIE PAROXISITICĂ VENTRICULARĂ
CU FRECVENȚA 120/MIN.
RITM SINUSAL, DISOCIAȚIE A-V,
CAPTURI VENTRICULARE (A) ŞI BĂTĂI DE FUZIUNE (B).

MODFIFICĂRILE KALIEMIEI ŞI ECG

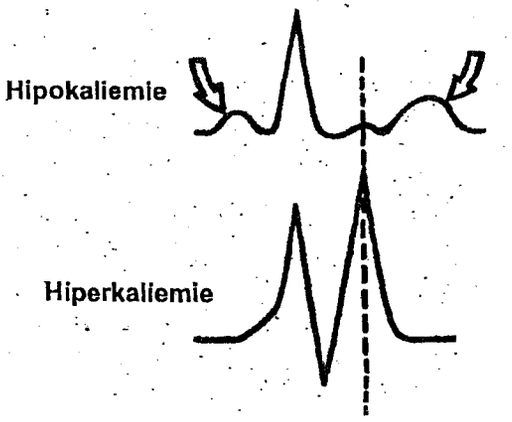

BLOCURILE CARDIACE

Bloc AV gradul I (toate undele P sunt urmate de complex QRS)



Bloc AV gradul II tip Mobitz I (cu perioade Luciani Wenckebach)

Bloc AV gradul II tipul Mobitz II

Absența unei bătăi - pauză

Bloc AV gradul III (B AV complet): disociație completă; undele P nu respectă nici o relație cu complexele QRS

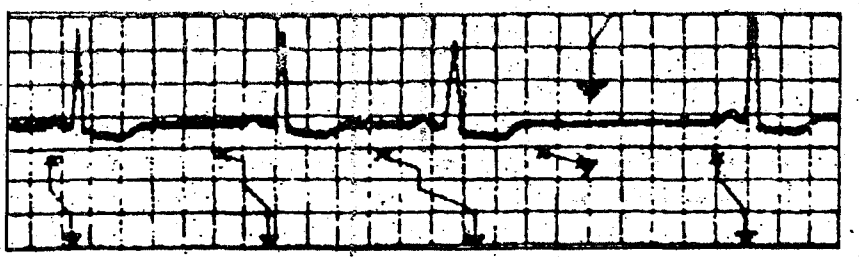

BLOC S-A TIP WENCKEBACH.
BRADICARDIE SINUSALĂ CU SCURTAREA PROGRESIVĂ
A INTERVALULUI P-P ÎNAINTEA UNEI PAUZE

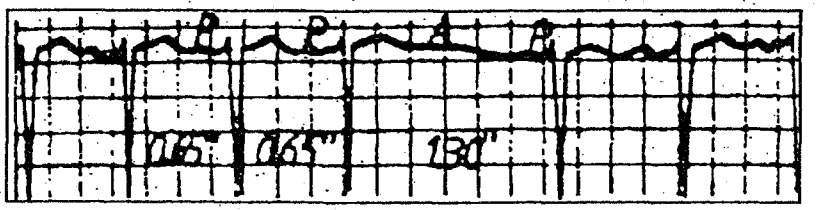

BLOC S-A GRADUL II TIP II
CU APARIȚIA UNOR CICLURI CU DURATA
DUBLĂ FAȚĂ DE CEA NORMALĂ

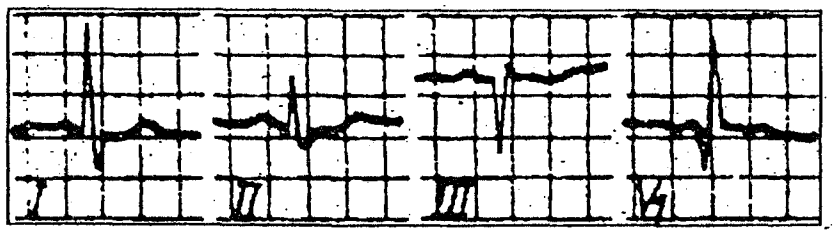

BLOC DE RAMURĂ DREAPTĂ

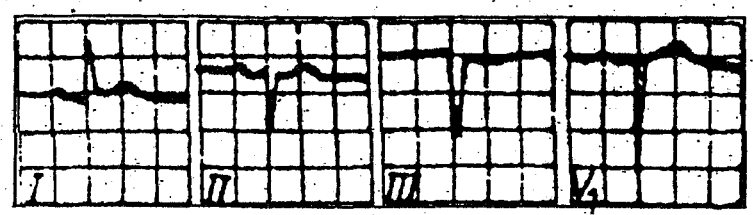

HEMIBLOC ANTERIOR STÂNG

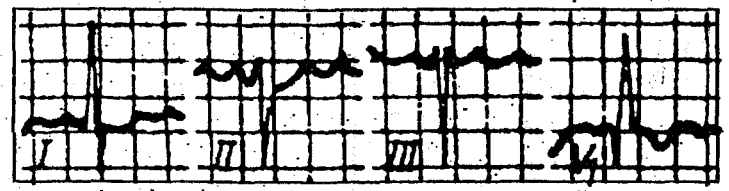

BLOC DE RAMURĂ DREAPTĂ CU HEMIBLOC ANTERIOR STÂNG

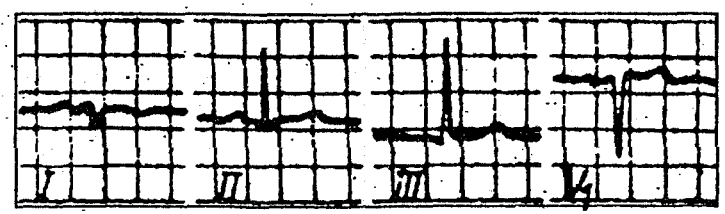

HEMIBLOC POSTERIOR STÂNG

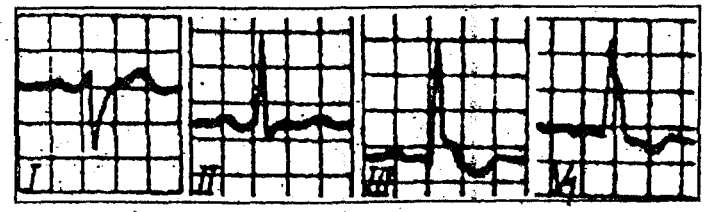

BLOC DE RAMURĂ DREAPTĂ CU HEMIBLOC POSTERIOR STÂNG

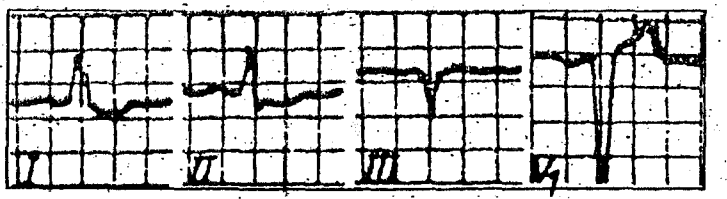

BLOC DE RAMURĂ STÂNGĂ

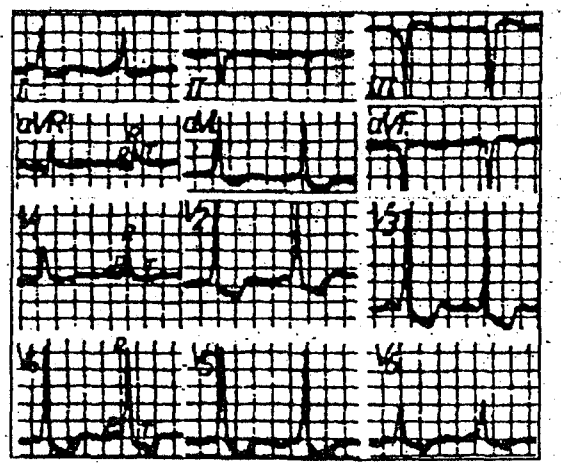

UNDA DELTA-
- SINDROMUL WPW

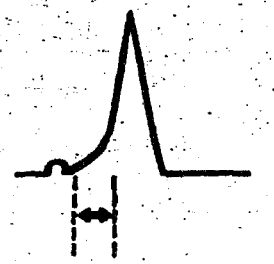

SINDROM WOLFF-PARKINSON-WHITE





SINDROM LOWN-GANONG-LEVINE

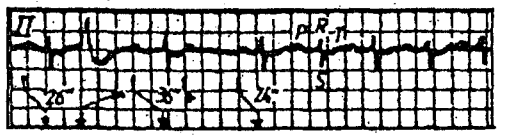

CONDUCERE FACILITATĂ. RITM SINUSAL CU BLOC A-V GRADUL I ŞI EXTRASISTOLE VENTRICULARE MONOFOCALE. STIMULUL ECTOPIC VENTRICULAR INTRĂ ÎN NODULUL A-V PRIN CONDUCERE RETROGRADĂ PRODUCÂND ALUNGIREA INTERVALULUI P-R URMĂTOR

VALORI BIOLOGICE NORMALE

VALORI HEMATOLOGICE NORMALE

Parametri	Bărbaţi	Femei
Hematocrit (%)	40-52	38-48
Hemoglobina (g/dl)	13,5-16	12-14
Globule roşii (x 10^6 celule/mm^3)	4,6-6,2	4,2-5,4
Reticulocite (%)	0,6-2,6	0,4-2,4
VEM (μ^3) HEM (pg) CHEM (g/dl)	82-98 27-32 32-36	82-98 27-32 32-36
Globule albe (x 10^3 celule/mm^3)	4,5-11	4,5-11
Neutrofile segmentate (x 10^3 celule/mm^3) (%)	1,8-7,7 40-60	1,8-7,7 40-60
Eozinofile (x celule x 10^3 / mm^3) %	0-0,5 0-5	0-0,5 0-5
Bazofile (x celule x 10^3 / mm^3) %	0-0,2 0-1	0-0,2 0-1
Limfocite (celule x 10^3 / mm^3) %	1-4,8 20-45	1-4,8 20-45
Monocite (celule x 10^3 / mm^3) %	0-0,8 2-6	0-0,8 2-6
Trombocite (celule x 10^3 / mm^3)	150-350	150-350

PARAMETRII COAGULĂRII

Timpul de sângerare	3,5-7,5 minute
Retracţia cheagului	30-60 minute complet 24 h, uzual în 6 h
Timpul de coagulare (Lee-White) tuburi de sticlă tuburi siliconate	 5-15 minute 20-60 minute
Timpul de liză al euglobulinei	120-240 minute
Produşi de degradare ai fibrinei	< 10 µg/ml
Fibrinogen	200-400 mg/ml
Timpul parţial de tromboplastină activată	20-30 S
Timpul de protrombină	11-14 S
Timpul de trombină	10-15 S

VALORI SERICE NORMALE

Parametri	
Acid uric	M: 3,5-7 mg / dl F: 2,5-5,7 mg / dl
Aldolaza	1,6 UI / L
Alfa 1- antitripsina	200-500 mg / dl
Amoniemia	11-35 µmol / L
Amilază	< 120 U / L
Antigenul carcino embrionar	< 2,5 µg / L
Bilirubină (totală)	0,2-1,1 mg %
Bilirubină (directă)	< 0,3 mg %
Calciu	8,7-10,6 mg / dl
Complement C_3	55-120 mg / dl
Complement C_4	14-51 mg / dl
Ceruloplasmina	15-60 mg / dl
Clor	95-105 mEg / L (mmol/L)
Colesterol total	200-230 mg / dl
Colesterol - LDL	100-130 mg / dl
Colesterol – HDL	35-60 mg / dl
Cupru	100-200 µg / dl
Creatinfosfokinaza - fracția MB	20-200 UI / L 0-5 %
Creatinina	0,7 – 1,3 mg / dl
Capacitatea de legare a fierului	250-400 µg / dl
Electroforeza proteinelor Albumina Alfa – 1 Alfa – 2 Beta Gama	 3,5-5,5 g/dl (50-60%) 0,2-0,4 g/dl (4,2-7%) 0,5-0,9 g/dl (6,8-12%) 0,6-1,1 g/dl (9-15%) 0,7-1,7 g/dl (13-21%)
Fosfataza acidă	2,5-12 UI / L
Fosfataza alcalină	35-125 UI / L
Folați	1,9-14 ng / ml
Fier	40-150 µg / dl
Fosfor anorganic	2-4,3 mg/dl
Gamma – glutamil – transpeptidaza Femei Bărbați	 9-31 UI / L 12-38 UI / L
Gastrina	60-200 pg / ml

Glucoza	70 – 110 mg / dl
Haptoglobina	100 – 300 mg / dl
Hemoglobina glicozilată	4,4-6,3 %
Imunoglobuline Ig G Ig A Ig M Ig D	 700-1500 mg / dl 70-400 mg / dl 30-250 mg / dl 0-40 mg / dl
Insulină à jeun	6-26 µU/ml
LDH	20-220 UI / L
Leucinaminopeptidaza	30-55 UI / L
Lipaza	4-24 UI / L
Magneziu	1,5-2,5 mEq / L
5 - Nucleotidaza	0,3-3,2 U. Bodansky
Osmolaritatea serică	278-305 mOsm / kg
Potasiu	3,5-5,2 mEq / L
Proteine totale	6-8,3 g / dl
Sodiu	135 –145 mEq / L
Trigliceride	< 160 mg / dl
Transferină	3,2-3,9 mg / dl
Uree	20-50 mg / dl
VSH	6-12 mm/h

VALORILE URINARE NORMALE

Aciditate	20-40 mEq / 24 h
Acid uric	80-976 mg / 24 h
Amilază	35-260 U Somogyi / h
Bilirubina	absentă
Calciu	250-300 mg / 24 h
Clor	120-240 mEq / 24 h
Coproporfirine	50-250 µg / 24 h
Creatinina	1-1,6 g / 24 h
Fosfor	0,8-2 g / 24 h
Glucoza	16-300 mg / 24 h
Hemoglobina	nedectabilă
Osmolaritate	50-1200 mOsm / L
Proteina Bence-Jones	absentă
pH	4,6-8
Porfobilinogen	0-2,4 mg / 24 h
Potasiu	25-100 mEq / 24 h

Proteine	*10-150 mg / 24 h*
Sodiu	*130-260 mEq / 24 h*
Urobilinogen	*0,05/3,5 mg / 24 h*
Uroporfirine	*10-30 µg / 24 h*

GAZOMETRIA SÂNGELUI

pH	*7,40 ± 0,02*
Pa O_2	*95 ± 5 mm Hg*
Pa CO_2	*40 ± 2 mm Hg*
Sa CO_2	*97-98%*
HCO_3	*24-26 mEq / l*

Tiparul: GRAND PVD

Bulevardul Metalurgiei 4A * IASI
Tel./Fax: 032-23.14.88, 22.26.39

Apărut: 2001
Format: 70x100 (1/16)
Coli tipo: 60
Bun de tipar: 21.11.2001

FOAIE DE OBSERVAȚIE ȘI INVESTIGAȚIILE DE LABORATOR ALE GLANDELOR ENDOCRINE*

C. EȘANU

Contactul cu pacientul trebuie să-l orienteze pe student sau endocrinolog către diagnosticul corect, (confirmat prin investigații de laborator) și aplicarea celui mai eficace tratament care să ducă la vindecare, remisie sau ameliorare.

Tehnica examenului clinic endocrin necesită cunoștințe temeinice de semiologie, hormonologie, metabolism, farmacologie etc.

Foaia de observație a pacientului endocrin va fi redactată după ce examenul clinic a parcurs întreaga filieră, de la inspecție la examenul pe glande și după ce s-a stabilit diagnosticul clinic.

1. **Date generale.** Numele și prenumele (inițiale), vîrsta (la copii, ani și luni), locul nașterii, domiciliul (dacă provine din regiune endemică), locul de muncă profesia, funcția și vechimea la locul de muncă actual, incapacitate de muncă cu pensionare medicală (de la ce vîrstă).

2. **Motivele internării,** sub formă de simptome și semne, vor fi menționate în sensul sugerării diagnosticului clinic.

De exemplu, în cazul unei acromegalii, la motivele internării se vor menționa: artralgii de la 30 ani, cefalee de la 31 ani, macrosomia extremităților de la 32 ani, amenoree de la 33 ani etc.

3. **Istoricul bolii.** Se vor menționa simptomele și semnele de debut și apoi evoluția lor în timp, folosindu-se ca reper vîrsta cronologică a pacientului.

De exemplu, în cazul unei insuficiențe hipofizare postpartum debutul la vîrsta de 24 ani după o naștere hemoragică și colaps. Din primele zile pacienta a observat prezența agalactiei, astenie și adinamie, paliditatea tegumentelor, scădere în greutate etc.

Se va menționa la ce vîrstă s-a pus diagnosticul clinic corect și la ce nivel al asistenței medicale (dispensar, spital, clinică). Se va menționa de asemenea dacă tratamentele aplicate au indus sau nu o ameliorare a tabloului clinic. În cadrul istoricului bolii se vor menționa și eventuale erori de diagnostic și tratament. Evoluția bolii va fi menționată pînă în momentul examinării pacientului,

---

* Investigațiile de laborator prin metode RIA ale HGH, GnRH, LH, FSH, PRL, ACTH, TSH, T_4, T_3, insulinemiei, testosteronului, hormonului paratiroidian, estradiolului, progesteronului, AMPc-ului, urinar, cortizolului, aldosteronului și angiotensinei au fost efectuate în Laboratorul de endocrinologie moleculară și endocrinologia reproducerii umane al Clinicii Universitare, Institutul de Endocrinologie „C. I. Parhon".

4. În cadrul **antecedentelor personale** se vor menționa afecțiunile mai importante și la ce vîrstă au apărut. Se vor evidenția afecțiunile implicate în etiologia bolii endocrine.

De exemplu: tbc (boala Addison), tiroidectomie (mixedem), suprarenalectomie (sindrom Nelson) etc.

5. În cadrul **antecedentelor heredocolaterale** se vor menționa cele mai importante afecțiuni ale părinților, fraților, precum și transmiterea unei boli endocrine cu caracter familial.

6. **Examenul somatic general.** Se va consemna aspectul clinic prin inspecția întregului corp și aspectul somatic comparativ cu vîrsta cronologică (microsomie hipofizară sau tiroidiană), cu raportul între extremități și trunchi (armonic sau dizarmonic) hipotrofia sau hipertrofia staturală, aspectul eunucoid, macrosomie de tip acromegalic, starea hiperponderală cu topografia generalizată sau faciotronculară a țesutului adipos, starea normo- sau hipoponderală, menționîndu-se excesul sau deficitul ponderal. Se va descrie amănunțit aspectul feței.

De exemplu, facies palid ca în insuficiența hipofizară, facies hipochinetic palid și infiltrat ca în mixedem, facies rotund pletoric depresiv ca în boala Cushing, facies hiperchinetic emotiv cu ochi exoftalmici ca în boala Graves, facies hirsut ca în sindromul de hiperandrogenizare pubertară la fată.

Tot la examenul somatic general vor fi consemnate culoarea, îngroșarea sau atrofia pielii pe față și corp.

De exemplu, pielea îngroșată și ridată ca în acromegalie, palidă și atrofiată ca în insuficiența hipofizară, carotenică și infiltrată ca în mixedem.

Primul aspect al pacientului evidențiat prin inspecție poate sugera diagnosticul clinic.

De exemplu, microsomia hipofizară, microsomia tiroidiană cu cretinism, microsomia dizarmonică a sindromului Turner, macrosomia acromegalică, macrosomia cu gigantism, insuficiența hipofizară a adultului, eunucoidismul hipopogonadotrop, mixedemul adultului, boala Graves, boala Cushing, obezitatea, boala Addison etc.

7. **Examenul pe aparate (visceral):** pulmonar, cardiac și vascular, digestiv, renal. Se vor menționa numai simptomele și semnele prezente, care vor fi relatate detaliat la examenul endocrin în corelație cu glanda afectată (corelațiile endocrino-viscerale).

8. **Examenul clinic endocrin** va fi prezentat sub formă de simptome și semne la fiecare glandă endocrină începînd cu hipotalamusul, hipofiza și apoi glanda predominant afectată, celelalte glande fiind prezentate în dinamica evoluției sindromului endocrin.

8.1. Examenul clinic hipotalamic *va evidenția prezența foamei (foamea imperioasă), anorexie, setea accentuată, scăderea sau absența setei, poliurie în litri/24 ore sau oligurie, hipotermie sau hipertermie, stare hiperponderală cu hiperdezvoltarea țesutului adipos (obezitate), stare hipoponderală (slăbire accentuată, stare precașectică sau cașectică), hipersomnie sau insomnie. Leziunile hipotalamice pot induce apariția unor boli ca diabetul insipid, insuficiența hipofizară globală (nanism pituitar, insuficiență pituitară a adultului), hipogonadismul hipogonadotrop, cu infantilism sexual și aspect eunucoid al scheletului, hipotiroidia și mixedemul hipotalamic (terțiar), tumora hipofizară prolactinică cu sau fără amenoree și*

galactoree, tumoarea hipofizară hipersomatotropă (acromegalie), tumoarea hipofizară hipercorticotropă (boala Cushing, sindromul Nelson).

Investigațiile de laborator ale funcțiilor hipotalamice *în caz de diabet insipid (insuficiență de vasopresină):*

— bilanțul hidric. Se determină volumul de lichide ingerat în 24 ore și volumul urinar în 24 ore (în litri), precum și densitatea. (Se pot determina volumul urinar/oră și densitatea.) În diabetul insipid poliuria poate varia între 6—20 l/24 ore cu o densitate de 1000—1010 în funcție de prezența rezervei de secreție a vasopresinei;

— testul deprivării de lichide. Se cîntărește pacientul înainte de începerea testului (ora 7), apoi se interzice ingestia oricărui lichid și se măsoară volumul urinar în ml și densitatea după fiecare oră. Dacă volumul urinar scade și densitatea crește în timpul testului se demonstrează prezența rezervei de vasopresină. Persistența poliuriei și a densității scăzute evidențiază absența rezervelor de vasopresină. Testul deprivării de lichide va fi întrerupt cînd pacientul adult a scăzut în greutate 5%, iar copilul cu 3%, pentru a se preveni starea de colaps în absența rezervei de vasopresină;

— determinarea osmolarității serului evidențiază valori normale de 286±4 mOsmoli/kg. În diabetul insipid osmolaritatea serului devine mai mare de 295 mOsmoli/kg și cea urinară mai mică de 300 mOsmoli/kg;

— dozarea vasopresinei serice prin metode RIA evidențiază un nivel între 0,5—5 pg/ml. Nivelul vasopresinei serice crește în timpul testului deprivării de lichide pînă la 20—30 pg/ml. Nivelul vasopresinei serice la persoanele normale prezintă un ritm circadian cu valori mai crescute noaptea;

— testul la vasopresină sau adiuretin (desmopresin) induce scăderea volumului urinar și creșterea densității pînă la normalizarea în diabetul insipid lezional (central) și nu evidențiază efect antidiuretic în diabetul insipid nefrogen (lipsa receptorilor).

8.2. Examenul clinic hipofizar *se va referi la cefalee, vertij, acufene, tulburări vizuale (acuitate, cîmp vizual). Se vor descrie ritmul, localizarea, intensitatea, durata, felul cum este percepută cefaleea de către pacient. Vor fi menționate cefaleea indusă de sinuzita acută sau cronică, cefaleea cu aspect de migrenă, cefaleea nevralgică occipitală, acufenele.*

Examenul somatic prin inspecție va consemna detaliat microsomia cu aspect de nanism sau hipotrofie staturală comparativ cu dezvoltarea somatică a vîrstei cronologice, macrosomia cu aspect acromegalic, hipertrofia staturală și gigantismul.

Vor fi descrise aspectul semiologic al tegumentului (palid, uscat, atrofiat), lipsa de dezvoltare sau căderea părului pubian și axilar în insuficiența hipofizară, îngroșarea și ridarea tegumentului cu hipersecreția glandelor sebacee și sudoripare în acromegalie.

Se va menționa clinic insuficiența gonadală, tiroidiană sau corticosuprarenală secundară în caz de certitudine sau suspiciune.

Investigațiile de laborator *(specifice sau nespecifice) se vor referi la morfogramă, radiografia de fosă pituitară, examenul acuității vizuale, cîmp vizual, fund de ochi, investigațiile hormonale hipofizare bazale și dinamice (stimulare și supresie) pentru HGH, prolactină. Hormonul somatotrop (HGH) cu valori bazale între 1—10 ng/ml ora 8.*

Dintre testele de stimulare (aprecierea rezervei de HGH) se folosesc în nanismul hipofizar, hipotrofia staturală, insuficiența hipofizară:

— testul cu arginină în perfuzie (0,5 g/kg corp) timp de 30 minute, normal apare o creștere a HGH cu cel puțin 7 ng/ml (la 30—60 minute) față de valoarea bazală;

— *testul cu insulină i.v. (1 U/20 kg corp) în nanismul hipofizar și insuficiența hipofizară a adultului. Normal apare o creștere de cel puțin 7 ng/ml la 30—60 minute față de valoarea bazală;*

— *dozarea HGH în timpul somnului (la 60—120 minute de la instalarea somnului profund); HGH crește în condiții normale cu cel puțin 7 ng/ml față de valoarea bazală;*

— *efortul fizic standardizat (timp de 5—15 minute) produce o creștere a HGH cu cel puțin 7 ng/ml față de valoarea bazală;*

— *testul de stimulare cu RH—HGH (GRF), care se administrează i.v. în doză de 2 μg/kg corp, induce o creștere a HGH de la 2—5 ng/ml la 20—30 ng/ml la 30—60 minute de la administrare.*

Dintre testele de supresie (inhibiție) a HGH care se folosesc în acromegalie, gigantism, hipertrofie staturală:

— *testul cu somatostatin 200 μg i.v. care induce o scădere a HGH pînă la normalizare (sub 10 ng/ml) la 30—60 minute de la administrare în acromegalie;*

— *testul oral de toleranță la glucoză cu 75 g (OGTT) induce în mod normal o scădere a HGH sub 5 ng/ml la 30—60 minute după administrare. Paradoxal în acromegalie poate apărea o creștere a HGH concomitent cu creșterea glicemiei. Se pot depista toleranța inadecvată la glucoză (IGT) sau diabetul zaharat, valori ale glicemiei peste 140 mg/dl bazal și peste 200 mg/dl la 2 ore.*

Dozarea bazală a prolactinei evidențiază valori crescute în micro- sau macroadenomul prolactinic; peste 100 ng/ml (valori medii de 232±25 ng/ml), comparativ cu valorile normale (10—20 ng/ml). Valori ale prolactinei între 20—60 ng/ml apar în sindromul hiperprolactinic funcțional (reactiv) după tratamentul cu inhibitori ai sistemului dopaminergic (clorpromazină, imipramină, haloperidol etc.).

Dintre testele de supresie a prolactinei se folosește testul cu bromocriptină (2,5 mg oral) care induce o scădere semnificativă a prolactinei în tumoarea prolactinică în unele cazuri pînă la normalizare (sub 20 ng/ml) cu menținerea efectului supresor pînă la 24 ore. Concomitent cu scăderea prolactinei, după testul cu bromocriptină se observă o creștere amplă a LH și mai puțin a FSH. Dintre testele de stimulare a prolactinei se folosește testul cu TRH (200—400 μg i.v.) care induce o creștere a prolactinei peste dublul valorii bazale, atît în condiții normale cît și în adenomul prolactinic.

Investigațiile celorlalți hormoni hipofizari vor fi menționate la glandele endocrine reglate de hipofiză.

8.3. Examenul clinic tiroidian *constă în primul rînd din inspecția feței pacientului, glandei tiroide, tegumentelor, examenul cardiac, vascular, al suferințelor subiective (simptomelor).*

● *În mixedemul congenital de la naștere pînă la 3 luni se remarcă faciesul infiltrat, palid (carotenic), nas turtit la bază, ochii depărtați (hipertelorism), cu fantele palpebrale micșorate (edem palpebral), macroglosie cu limba care protruzionează din cavitatea bucală, greutate la supt, hernie ombilicală, extremități scurte, iar plînsul sugarului evidențiază o voce răgușită. De la 3 luni la 1 an se observă întîrziere în creșterea staturală și în dezvoltarea inteligenței (aspect de cretin), nu vorbește, nu înțelege mesajul vorbit, prezintă un rîs afectiv. Vîrsta osoasă (radiografia de mînă) este mult întîrziată; fontanelele nu se închid.*

● *În mixedemul adultului se evidențiază fața infiltrată, letargică, mimica hipochinetică, inertă, tegumentul palid (carotenic), vocea răgușită, vorbirea lentă (bradilalie). Pacientul este extrem de friguros, tegumentele sînt uscate, infiltrate, aspre, reci. În caz de mixedem iatrogen se observă cicatricea operatorie la baza gîtului sau se evidențiază în antecedente tratamentul cu ^{131}I.*

• *În guşa endemică, de la naştere se poate evidenţia aspectul de cretin endemic (forma clinică mixedematoasă sau neurologică), cu întîrzierea accentuată în dezvoltarea psihomotorie şi somatică.*

La copil, adolescent şi adult se remarcă guşa difuză de diverse mărimi (vezi gradele guşii endemice), care poate deveni uni- sau plurinodulară din decada a doua şi a treia de viaţă. În caz de guşă mare sau voluminoasă se vor evidenţia tulburările de compresiune (fonatorii, respiratorii, deglutiţie, vasculare).

• *În boala Graves se evidenţiază exoftalmia evolutivă şi eventualele complicaţii, guşa mică, mijlocie sau mare, tahicardie permanentă (AV peste 90/min), fibrilaţie atrială şi insuficienţă cardiacă la persoanele peste 50 ani. Ca simptome în boala Graves se remarcă labilitatea emotivă accentuată, astenia, insomnia etc.*

• *Nodulul tiroidian unic necaptant ridică suspiciunea de carcinom tiroidian. Rar un nodul unic se evidenţiază ca adenom toxic tiroidian (intens captant) cu simptome şi semne de tirotoxicoză (tahicardie, tremurătură, transpiraţii, slăbire accentuată în greutate).*

Pentru investigaţiile de laborator

• *în caz de mixedem primar se vor evidenţia:*

— *creşterea valorilor TSH peste 15 μU/ml;*

— *scăderea T_4 (sub 5 μg/dl) sau a T_3 (sub 80 ng/dl);*

— *scintigrafia tiroidiană nu va evidenţia prezenţa ţesutului tiroidian prin captarea ^{131}I, iar în cazul disgeneziei tiroidiene apare o mică arie de captare la baza limbii;*

— *în mixedemul congenital vîrsta osoasă este mult întîrziată;*

• *în caz de tirotoxicoză investigaţiile de laborator evidenţiază:*

— *valori crescute ale T_4 (peste 12 μg/dl), ale T_3 (peste 220 ng/dl), ale PBI peste 8 μg/dl;*

— *valorile TSH apar sub 1 μU/ml sau nedozabile prin efectul supresiv al T_4 şi T_3;*

— *nodulul toxic tiroidian poate evidenţia valori crescute ale T_3 cu valori normale ale T_4 (tirotoxicoza T_3);*

• *în caz de guşă endemică:*

— *apare o scădere a raportului T_4/T_3 prin scăderea T_4 şi creşterea T_3 din cauza insuficienţei aportului de iod;*

— *o creştere moderată a TSH;*

• *în carcinomul tiroidian biopsia prelevată prin puncţia cu ac fin evidenţiază aspect celular de carcinom folicular, papilar sau anaplastic.*

8.4. Examenul clinic corticosuprarenal *se referă la simptomele şi semnele tabloului clinic al sindromului Cushing, sindromului adrenogenital, hirsutismului pubertar, insuficienţei corticosuprarenale primare (boala Addison, insuficienţa corticosuprarenală, postsuprarenalectomie), insuficienţei corticosuprarenale secundare (hipocorticotropă), hipercortizolismului reactiv cu striuri roşii din evoluţia obezităţii.*

• *În sindromul Cushing apare faciesul astenic depresiv rotund, congestiv (roz la nivelul oaselor malare), cu paliditate perioralş şi perinazală, aşa-numitul „facies hipercortizolic". Obezitatea prezintă o topografie tronculară şi la rădăcina membrelor inferioare şi superioare cu atenuarea adipozităţii spre partea distală a extremităţilor. Tegumentul este atrofiat, aspru, fragil la traumatisme mici (frecvente echimoze), cu striuri roşii (purpurice), roz sau violacee, de diverse mărimi (pînă la*

aspectul de flacără), situate pe abdomen, şolduri, rădăcina membrelor. Striurile apar mai frecvent între 15—35 ani şi rar la pacienţii peste 40 ani. Se evidenţiază de asemenea, osteoporoza (manifestată clinic prin dureri osoase), atrofia musculară, astenia, adinamia, dereglarea ritmului somnului (insomnie) prin dispariţia ritmului circadian al cortizolului.

● *În sindromul adrenogenital la fetiţă, de la naştere se remarcă aspectul de intersexualitate (labioscrot, clitoromegalie pînă la aspect de penis decalotabil, orificiu perineal unic prin persistenţa sinusului urogenital), realizînd tabloul clinic de virilizare congenitală care evoluează pînă la vîrsta de 8—10 ani cu hipertrofie statural, iar la vîrsta pubertăţii cu hipotrofie statural şi fenotip masculin.*

● *În sindromul adrenogenital la băiat, de la naştere apare aspectul de macrogenitosomie (mărirea de volum a penisului şi scrotului) cu testicule nedezvoltate. Tabloul clinic evoluează cu aspectul de pseudopubertate precoce (dezvoltarea penisului, scrotului pînă la G_5, a părului pubian pînă la aspectul de P_4—P_5, cu androgenizarea vocii, cu testiculi mici (prepubertari). Pînă la vîrsta de 8—10 ani se dezvoltă somatic ca hiperstatural, iar de la această vîrstă ca hipostatural.*

● *Sindromul de hirsutism pubertar la fetiţă apare o dată cu pubertatea (8—18 ani) prin dezvoltarea părului pe faţă (buza superioară, submentonier, bărbie, preauricular), suprapubian, pe extremităţi, cu seboree şi acnee, fără apariţia semnelor de virilizare (hipertrofie clitoridiană, îngroşarea vocii etc.), cu dezvoltarea normală a tractului genital, menţinerea ritmului menstrual fiziologic, cu dezvoltarea normală a glandei mamare. Hirsutismul pubertar poate fi şi de origină ovariană. Dacă secreţia de androgeni este mai crescută pot apărea dereglarea ritmului menstrual, perioade de amenoree şi tract genital hipotrofic.*

● *În boala Addison se evidenţiază astenie, adinamie, hipotensiune arterială accentuată în ortostatism, hiperpigmentare cu aspect melanic, anorexie, tranzit intestinal încetinit, slăbire în greutate. Se va menţiona obligatoriu prezenţa în antecedente a insuficienţei corticosuprarenale acute (scăderea tensiunii arteriale pînă la precolaps sau colaps).*

● *În insuficienţa corticosuprarenală iatrogenă (postsuprarenalectomie) se va evidenţia, pe lîngă hipotensiunea arterială, cu decompensare pînă la colaps, hiperpigmentarea cu aspect melanic mult mai intens decît în boala Addison şi eventuala simptomatologie a sindromului tumoral hipofizar (cefalee, diminuarea acuităţii vizuale, edem, paliditate sau atrofie papilară).*

● *În insuficienţa corticosuprarenală secundară (hipocorticotropă) se remarcă, pe lîngă astenie, adinamie, hipotensiune arterială cu decompensare pînă la colaps, căderea părului pubian şi axilar pînă la dispariţie, depigmentarea, atrofia tegumentelor cu aspect de paliditate accentuată (ceroasă).*

În hipercortisolismul reactiv din obezitate se evidenţiază faciesul rotund uşor vultuos şi striuri abdominale roşii, cele de pe şolduri şi rădăcina membrelor sînt mai superficiale şi cu dimensiuni mai mici.

Investigaţiile de laborator *ale corticosuprarenalei vor fi recomandate în funcţie de specificul sindromului sau bolii:*

— *cortizolul plasmatic cu valori medii normale de 12 μg/dl (RIA) sau 16 μg/dl (fluorescent) la ora 8 şi scăderea cu peste 50% (sub 6μg/dl la ora 20), (menţinerea ritmului circadian). Valori scăzute sub 7 μg/dl (RIA) apar în insuficienţa corticosuprarenală şi peste 20 μg/dl RIA în sindromul Cushing cînd dispare şi ritmul circadian;*

— *17 OH—CS urinari/24 ore cu valori normale între 3—12 mg/24 ore. Valori sub 3 mg/24 ore apar în insuficiența corticosuprarenală și peste 12 mg/24 ore în sindromul Cushing;*

— *17 CS urinari/24 ore cu valori normale între 8—15 mg/24 ore. Valori sub 8 mg/24 ore apar în insuficiența corticosuprarenală și peste 15 mg în sindromul adrenogenital, sindromul Cushing și peste 12 mg/24 ore în hirsutismul pubertar;*

— *ACTH plasmatic (RIA) cu valori normale între 60 pînă la 100 pg/ml la ora 8. La ora 20 nivelul circulant scade cu peste 50% (sub 30—50 pg/ml la ora 20) (menținerea ritmului circadian) care dispare în sindromul Cushing;*

— *testul de stimulare a ACTH (rezervele de ACTH) prin combinația CRH 1 μg/kg greutate i.v. + LVP 10 unități i.m. induce o creștere a ACTH plasmatic (RIA) de la 60 pg/ml pînă la 150—200 pg/ml la 30 minute de la administrare. Combinația celor doi hormoni hipotalamici are efect maxim asupra stimulării ACTH la om;*

— *testul de supresie cu dexamethasone (1 mg oral între orele 22—24 cu dozarea cortizolului în dimineața precedentă și a doua zi la ora 8) induce la persoanele normale o scădere a cortizolului plasmatic RIA sub 5 μg/dl, iar în sindromul Cushing nivelul cortizolului plasmatic nu scade sub 10 μg/dl;*

— *testul de supresie cu dexamethasone (4 mg oral administrat între orele 22—24 cu dozarea cortizolului în dimineața precedentă și a doua zi la ora 8) induce o scădere a cortizolului sub 2 μg/dl la persoanele normale și nu scade cu 50% în sindromul Cushing cu tumoare adrenală sau ACTH ectopic;*

— *testul de supresie cu dexamethasone (1 mg/24 ore oral) în sindromul adrenogenital induce o supresie a 17 CS urinari sub 5 mg/24 ore, după 2 zile de administrare;*

— *testul de stimulare cu $ACTH_{1-24}$ 1 mg i.m. cu dozarea cortizolului plasmatic (după 24 ore) și 17 OH CS urinari/24 ore după administrare induce o creștere pînă la de trei ori comparativ cu valorile bazale normale (aprecierea rezervelor de cortizol). În insuficiența corticosuprarenală primară (boala Addison) valorile bazale ale cortizolului sînt sub 7 μg/dl și 17 OH CS urinari sub 3 mg/24 ore și nu se dublează după administrarea de ACTH (reducerea rezervei cortizolice);*

— *dozarea aldosteronului plasmatic sub ingestie normală de sodiu 100—150 mEq/24 ore) evidențiază la persoanele normale un nivel între 5—25 ng/dl și 5—20 μg/24 ore în urină. Valori crescute ale aldosteronului apar în hiperaldosteronismul primar și secundar;*

— *angiotensina I RIA evidențiază valori între 1,20—1,60 ng/ml/oră la persoanele normale și valori crescute de 16 ng/ml/oră în hipertensiunea arterială cu hiperactivitatea sistemului renină-angiotensină.*

8.5. Examenul clinic ovarian *evidențiază de la naștere organe genitale externe feminine. În perioada pubertății (8—18 ani) se va evidenția dezvoltarea glandei mamare (B_1—B_5), dezvoltarea părului pubian (P_1—P_5), maturarea organelor genitale externe maturarea tractului genital evidențiat prin examen ginecologic, apariția primei menstre, evoluția ciclului menstrual ritmic. Între 18 și 40 ani se va evidenția menținerea ritmului menstrual, numărul de sarcini, lipsa apariției sarcinii după 2 ani de căsătorie cu viață sexuală normală, apariția menopauzei (anul ultimei menstre) între 45—55 ani. Examenul glandei mamare prin inspecție și palpare va evidenția micromastia, macromastia, sindromul premenstrual (mastodinii, mastalgii, displazie mamară zonală, chistică, nodulară). După vîrsta de 40 ani prezența unei zone displazice (nodulară, placard), de obicei unilaterală, nedureroasă*

ridică suspiciunea de carcinom mamar care trebuie diagnosticat înainte de apariția metastazei ganglionilor din zonele adiacente (lateromamare, preaxilare și axilare).

Examenul clinic va pune în evidență tabloul clinic de pubertate precoce, pubertate întîrziată, sindromul Turner, insuficiență ovariană a femeii adulte, menopauză, sindromul ovarului polichistic, hirsutism ovarian.

Examenul clinic va fi completat cu examenul ginecologic (tușeu rectal sau vaginal) pentru aprecierea troficității tractului genital și urmărirea curbei temperaturii bazale timp de cel puțin un ciclu menstrual (28 zile), cu aspectul bifazic (normal) sau monofazic (prin dispariția ovulației și scăderea secreției de progesteron).

Investigațiile de laborator ale ovarului se referă atît la funcția de reglare (GnRH, LH, FSH), cît și la funcțiile hormonale ale ovarului (estradiol, progesteron), ținînd cont de ciclul menstrual (ovarian) de 28 zile:

— nivelul seric RIA al estradiolului este de 100 pg/ml din prima zi a ciclului menstrual pînă în a șaptea zi, cînd începe să crească progresiv, atingînd un vîrf de 400 pg/ml în ziua a 13-a a ciclului (vîrful preovulatoriu), scăzînd apoi brusc în a 14-a zi a ciclului la un nivel de 150 pg/ml și apoi crescînd ușor pînă la 200 pg/ml în ziua a 21-a a ciclului, scăzînd brusc sub 100 pg/ml în ziua a 28-a a ciclului;

— nivelul seric RIA al progesteronului este sub 1 ng/ml din prima zi a ciclului pînă în ziua a 14-a (momentul ovulației), cînd începe să crească treptat atingînd nivelul maxim de 15 ng/ml în ziua a 21-a; apoi începe să scadă treptat pînă în ziua a 28-a a ciclului, cînd ajunge la un nivel de 2 ng/ml;

— nivelul seric RIA al LH este în jurul valorii de 20 mUI/ml în prima zi a ciclului, înregistrînd o creștere foarte moderată pînă în a 13-a zi (25 mUI/ml), crescînd brusc la valori între 50 și 120 UI/ml în ziua a 14-a (vîrf care induce ovulația), apoi scade brusc pînă la 30 mUI/ml, continuînd să scadă pînă la nivelul de 15 mUI/ml care se menține de-a lungul fazei luteale a ciclului cu o ușoară tendință de creștere în a 27-a — a 28-a zi a ciclului pînă la 20 mUI/ml. După menopauză LH crește în jurul valorii de 100 mUI/ml și se menține la acest nivel pînă la vîrsta de 90 ani;

— nivelul seric RIA al FSH este în jurul valorii de 10 mUI/ml în primele 3 zile ale ciclului; crește concomitent cu dezvoltarea foliculului ovarian pînă la 15 mUI/ml în ziua a 7-a; scade moderat din nou pînă la 10 mUI/ml în zilele 12—13 ale ciclului, apoi crește brusc pînă la 25—30 mUI/ml în ziua a 14-a și scade brusc, din a 15-a zi a ciclului menținîndu-se ușor sub nivelul de 10 mUI/ml de-a lungul întregii faze luteale a ciclului, cu o ușoară tendință de creștere în a 27-a — a 28-a zi. După menopauză FSH crește în jurul valorii de 140 mUI/ml și se menține la acest nivel pînă la vîrsta de 90 ani;

— nivelul seric RIA al GnRH este în jurul valorii de 20—25 pg/ml în faza foliculară a ciclului, crescînd pînă la un nivel de 55—60 pg/ml în ziua a 14-a a ciclului și apoi revenind la nivelul valorii de 20 pg/ml în faza luteală a ciclului. După menopauză GnRH crește în jurul valorii de 45 pg/ml și se menține la acest nivel pînă la vîrsta de 90 ani;

— testul de stimulare cu GnRH (200 μg i.v.) induce la femeia cu ciclu menstrual o creștere a LH de 3—4 ori la 30—60 minute comparativ cu valorile bazale și de două ori ale FSH. În insuficiența ovariană hipogonadotropă creșterea LH și FSH după stimularea cu GnRH demonstrează că leziunea este la nivelul hipotalamusului, iar lipsa creșterii LH și FSH după stimularea cu GnRH indică leziunea la nivelul hipofizei;

— investigațiile hormonale de rutină ale ovarului se fac prin dozarea gonadotropilor totali în urina de 24 ore în ziua a 14-a a ciclului (valori normale 20—30 u.ș. — unități șoarece —/24 ore), a estrogenilor (valori normale 20—30 μg/24 ore) și a pregnandiolului în urina de 24 ore în ziua a 21-a a ciclului (valori normale 3—5 mg/24 ore).

8.6. Examenul clinic testicular evidențiază chiar de la naștere organe genitale externe masculine (prezența testiculelor în scrot), penis cu deschiderea orificiului uretral la nivelul glandului penian, scrot normal conformat.

În perioada copilăriei 1—8 ani testiculele, scrotul, penisul se dezvoltă foarte lent. În această perioadă cît mai timpuriu posibil se va diagnostica criptorhidia (prezența testicului pe traiectul canalului inghinal, care nu coboară în bursa scrotală prin diverse manevre). Nu trebuie confundat testiculul retractil (flotant) cu criptorhidia, care se găsește frecvent la copil în extremitatea distală a canalului inghinal și care revine ușor în bursa scrotală prin ușoara apăsare a canalului inghinal cu marginea cubitală a mîinii stîngi. Se vor menționa aspectul normal al penisului, deschiderea uretrei, existența fimozei.

În perioada pubertății (8—18 ani) examenul clinic genital va menționa prezența testiculelor în bursa scrotală, dezvoltarea testiculelor (stadiile G_1—G_5 după Tanner) prin măsurarea diametrului longitudinal în cm sau a volumului cu ajutorul orhidometrului Prader în ml, aprecierea consistenței, dezvoltarea, plicaturarea și pigmentarea scrotului, dezvoltarea penisului longitudinal și în circumferință (stadiile G_1—G_5), dezvoltarea părului pubian (stadiile P_1—P_6 după Tanner).

Examenul clinic general și anamnestic va consemna existența aspectului somatic eunucoid, dezvoltarea părului corporal și la nivelul feței, îngroșarea și maturarea vocii, dezvoltarea musculaturii, sexualizarea psihică (erotizarea), prezența erecțiilor nocturne, iar după căsătorie, fertilitatea, dificultăți în realizarea actului sexual (tulburări ale erecției și ejaculării).

Investigațiile de laborator se vor referi la funcțiile testiculare (spermatogeneza și hormonogeneza) sau la reglarea funcțiilor testiculare (dozarea GnRH, LH, FSH, testele de stimulare și supresie gonadotropă).

— spermograma prelevată prin masturbare sau act sexual întrerupt (după 4 zile de repaus sexual) consemnează la bărbatul fertil un volum al ejaculatului de 2—5 ml, un număr de spermatozoizi de 60—120 milioane/ml, motilitatea și formele normale peste 70%. Anormal se pot evidenția azoospermie, oligospermie (spermatozoizi sub 30 milioane/ml), astenospermie (motilitatea spermatozoizilor sub 50%), necrospermie (lipsa motilității spermatozoizilor);

— nivelul seric RIA al testosteronului este în timpul pubertății normale de 1—2 ng/ml în G_1, 2—3 ng/ml în G_2, 5—6 ng/ml în G_3, 11—12 ng/ml în G_4 și 12—13 ng/ml în G_5. La bărbatul adult, din decada a treia și a patra de vîrstă nivelul testosteronului este în medie de 7—10 ng/ml, iar la bărbatul vîrstnic, din decada a șaptea și a opta scade la 1,5—2,5 ng/ml.

— nivelul seric RIA al LH în timpul pubertății normale este de 4—5 mUI/ml în G_1, de 8—9 mUI/ml în G_2 și G_3, de 13—15 mUI în G_4 și de 20—25 mUI în G_5. La bărbatul adult, din decada a treia și a patra nivelul LH este de 20—22 mUI/ml, iar la bărbatul vîrstnic, din decada a șaptea și a opta crește moderat pînă la 27—30 mUI/ml;

— nivelul seric RIA al FSH în timpul pubertății normale este de pînă la 1 mUI/ml în G_1 și G_2, 2—3 mUI/ml în G_3, 9—10 mUI/ml în G_4 și 11—14 mUI/ml în G_5. La bărbatul adult, din decada a treia și a patra nivelul FSH este de 7—9 mUI/ml, iar la bărbatul vîrstnic, din decada a șaptea și a opta crește moderat pînă la 14—18 mUI/ml;

— *nivelul seric al GnRH este în timpul pubertății normale de 18—20 pg/ml în G_1 și G_2, 23—25 pg/ml în G_3 și G_4, 30—35 pg/ml în G_5. La bărbatul adult, din decada a treia și a patra nivelul GnRH este de 25—30 pg/ml, iar la bărbatul vîrstnic, din decada a șaptea și a opta scade la nivelul de 12—14 pg/ml;*

— *testul de stimulare cu GnRH (200 μg i.v.) induce la bărbatul normal, din decada a patra o creștere a LH de la 20 mUI/ml la 62 mUI/ml la 30 minute cu menținerea nivelului de 40 mUI/ml pînă la 180 minute, iar la bărbatul vîrstnic, din decada a șaptea stimularea cu aceeași doză de GnRH induce o creștere a LH de la 23 mUI/ml la 60 mUI/ml la 30 minute, cu menținerea nivelului de 25—30 mUI/ml pînă la 180 minute, cu un răspuns mai lent;*

— *testul de stimulare cu GnRH (200 μg i.v.) induce la bărbatul din decada a patra o creștere a FSH de la 8 mUI/ml la 15—20 mUI/ml la 30—60 minute cu scăderea sub nivelul bazal după 120 minute. La bărbatul vîrstnic, din decada a șaptea creșterea FSH după stimularea cu GnRH este mai lentă și la un nivel mai scăzut;*

— *dozarea gonadotropilor din urina de 24 ore prin metoda biologică (creșterea în greutate a corpului uterin la șoricioaica prepubertară) evidențiază valori sub 5 u.ș. pînă la 8 ani, valori între 10—25 u.ș. în stadiul G_5 și la bărbatul adult.*

8.7. Examenul clinic al pancreasului endocrin *se referă la simptomele și semnele obezității în diabetul zaharat, sindromul hipoglicemic și sindromul hipoponderal (insuficiența enteroinsulară).*

● *În cazul pacientului obez de la inspecție se vor menționa excesul ponderal în kg față de masa medie normală, topografia adipozității, fața rotundă, șorț abdominal, prezența varicelor, edemelor și tulburărilor trofice ale tegumentului la nivelul membrelor inferioare. Se vor menționa debutul obezității (obezitatea hiperplazică cu debut pînă la 18—20 ani, obezitatea hipertrofică cu debut după 20 ani), caracterul foamei, preferințele și obiceiurile alimentare (foame de stres, preferință pentru pîine, cartofi, prăjituri, prînzul unic etc.).*

● *Sindromul hiperinsulinic se manifestă prin dezvoltarea excesivă a țesutului adipos, prin foame accentuată, stări hipoglicemice, întîrzierea apariției sațietății în timpul ingestiei alimentare. Prezența diabetului zaharat noninsulinodependent — prin foame imperioasă, sete permanentă, poliurie diurnă și nocturnă. Se va menționa sindromul hipercortizolic (obezitate cu topografie predominant faciotronculară, facies pletoric, striuri active pe abdomen, șolduri, hipertensiune arterială). Se vor menționa de asemenea dereglarea ritmului menstrual, tulburările de dinamică sexuală la bărbat, scăderea sau lipsa erotizării, macrosomia fetală (prezența hiperglicemiei în timpul sarcinii), precum și prezența hipotiroidiei (astenie, scăderea puterii de muncă fizică și intelectuală și a inițiativei, somnolență, toleranță scăzută la frig, constipație).*

În cazul pacientului cu diabet zaharat insulinodependent (cetoacidozic) nediagnosticat se vor menționa scăderea ponderală accentuată (10—20 kg) într-un timp scurt (3, 6, 12 luni) cu diminuarea țesutului adipos și a masei musculare, polidipsie și poliurie permanentă (ziua și noaptea), expir cu miros de acetonă în absența postului prelungit, astenie. Confirmarea suspiciunii de diabet zaharat insulinodependent apare după dozarea glicemiei (valori bazale peste 300 mg/dl). Stările de stres (febră, traume psihice, traumatisme, arsuri etc.) pot precipita apariția comei diabetice. În timpul stărilor de stres hipersecreția de cortizol, GH, catecolamine, în absența sau insuficiența secreției de insulină induc lipoliză masivă, cetoacidoză, hipergluconeogeneză, cu accentuarea hiperglicemiei, deshidratare, hiperosmolaritate, comă și colaps.

• *Sindromul hipoglicemic (prin insulinom, insuficiență corticosuprarenală, insuficiență pituitară, supradozarea insulinei în tratamentul diabetului zaharat) se manifestă prin somnolență, vertij, transpirații, frison, lipotimii, uneori convulsii și comă.*

În cazurile de hipotrofie ponderală accentuată pînă la stare precașectică, cu reducerea țesutului adipos și muscular, se vor menționa anorexia, scăderea toleranței alimentare sau uneori foamea accentuată cu ingestie normală sau crescută de alimente. Creșterea ponderală pe seama țesutului adipos nu apare chiar în cazul supraalimentării pacientului.

Investigațiile de laborator *ale funcțiilor pancreasului endocrin sînt orientate spre:*

— dozarea glicemiei de bază la ora 7 după postul de peste noapte. Valorile normale ale glicemiei dozată prin metoda cu fericianidă (Hoffman) este de 90±1 mg/dl cu limite între 81 și 95 mg/dl;

— dozarea insulinemiei prin metoda RIA evidențiază la persoanele normoponderale fără diabet zaharat un nivel de 9±1 μU/ml. Nivelul bazal al insulinemiei crește de 3—4 ori față de normal în obezitate și scade pînă la valori nedozabile în IDDM;

— după recomandările OMS (1980) testul OGTT se face cu 75 g la adult și 1,75 g/kg/corp greutate ideală la copil. Se consideră că o persoană are diabet zaharat cînd valoarea bazală a glicemiei depășește 140 mg/dl, sau la 2 ore, depășește nivelul de 200 mg/dl.

8.8. Examenul clinic paratiroidian *se referă la prezentarea tabloului clinic al hipoparatiroidismului (tetania paratireoprivă, tetania cronică idiopatică, spasmofilia) și hiperparatiroidismul (sindromul hipercalcemic).*

• *În cazul tetaniei paratireoprive și al tetaniei idiopatice va fi descrisă criza de tetanie manifestată prin anxietate, palpitații, parestezii la nivelul feței și extremităților care devin din ce în ce mai intense, crampe musculare, apoi spasm maseter cu imposibilitatea de deschidere a gurii, spasm carpal și pedal, uneori stridor laringian, bronhospasm cu dispnee care favorizează alcaloza. Contractura din criza de tetanie este simetrică, conștiența pacientului este păstrată. Rar pot apărea convulsii, în special, la copii. Contractura de tetanie hipocalcemică poate dura 15—30 minute și cedează la administrarea lentă de calciu gluconic 10% i.v. (20—30 ml). Durerile musculare persistă cîteva ore după încetarea crizei.*

Criza de tetanie poate fi indusă prin hiperpnee provocată. Între crizele de tetanie se pot evidenția iritabilitate, depresie, spasmofilie manifestată prin creșterea excitabilității neuromusculare (prezența semnului Chvostek și Trousseau, hiperreflectivitate osteotendinoasă), vise terifiante. Dinții prezintă numeroase carii, există o dezvoltare defectuoasă a emailului, iar la copii se evidențiază întîrziere în erupția dentară, hipoplazie dentară, numeroase carii. Apariția cataractei este o manifestare importantă a hipoparatiroidismului.

• *În hiperparatiroidism se vor menționa astenie musculară, cefalee severă, anorexie, greață, vărsătură, constipație, prurit prin depozitarea cutanată a fosfatului de calciu, hipertensiune arterială prin leziuni renale, deformări și dureri osoase generalizate, mai accentuate la nivelul degetelor, fracturi frecvente după traumatisme minore.*

Investigațiile de laborator *utilizate în confirmarea diagnosticului clinic al unei boli paratiroidiene:*

— calcemia normală (9—11 mg/dl sau 4,5—5,5 mEq/l) este scăzută în tetanie și crescută în hiperparatiroidism;

— *calcemia ionică normală (4—5 mg/dl sau 2—2,5 mEq/l) este scăzută în hipoparatiroidism;*

— *fosforemia normală (2,5—4,5 mg/dl) este crescută în hipoparatiroidism și scăzută în hiperparatiroidism;*

— *calciuria are următoarele valori normale pe 24 ore: 3 mg/kg corp, greutate ideală la bărbat și 4 mg/kg corp greutate ideală la femeie; este crescută în hiperparatiroidism și scăzută în hipoparatiroidism;*

— *fosfaturia normală este de 1000 mg/24 ore; este crescută în hiperparatiroidism și scăzută în hipoparatiroidism;*

— *magnezemia normală variază între 1,5—2,5 mEq/l; scăderea sub limita inferioară induce tetania hipomagnezemică.*

— *nivelul hormonului paratiroidian (PTH) seric RIA prezintă valori medii normale de 2,7 mUI/ml; este foarte crescut în hiperparatiroidism și insuficiența renală cronică cu uremie depășită și nedozabil în tetania paratireoprivă. Poate prezenta valori normale sau moderat crescute în tetania idiopatică (lipsă de receptivitate);*

— *eliminarea urinară normală de AMPc este 5 μmoli/g creatinină; este crescută în hiperparatiroidism;*

— *fosfataza alcalină normală este între 2—4,5 unități (Bodanski) la adult și 3—13 unități la copil; este mult crescută în hiperparatiroidism.*

— *nivelul calcitoninei (CT) serice RIA, la persoane normale este 50 pg/ml. În carcinomul medular tiroidian calcitonina serică crește peste 200 pg/ml la 2—5 minute după administrarea de pentagastrin (0,5 μg/kg corp i.v. în 10—15 secunde);*

— *EMG evidențiază în hipoparatiroidism descărcări de unde (dublete, triplete, multiplete repetitive).*

— *radiografia osoasă evidențiază în hiperparatiroidism un proces de intensă osteoliză, cu subțierea tăbliei osoase, numeroase geode, dispariția laminei dura la nivelul arcadelor dentare, iar la nivel renal bazinetele apar opacifiate prin calcinoză masivă;*

— *ECG în hiperparatiroidism evidențiază o scurtare a segmentului S—T, reducerea intervalului Q—T, bradicardie, bloc de gr. I.*

8.9. Examenul clinic al medulosuprarenalei *se referă la prezentarea tabloului clinic al feocromocitomului și sindromului hipercatecolaminic funcțional.*

• *Semne și simptome atribuite hipersecreției de catecolamine: hipertensiune arterială paroxistică sau permanentă, hipotensiune posturală, transpirații, criză de paliditate sau congestie, palpitații, tahicardie, cefalee, anorexie, scădere în greutate, tremurături, labilitate emotivă, anxietate, constipație, poliurie 1—2 litri după criză.*

• *În sindromul hipercatecolaminic funcțional, pe lîngă simptomatologia menționată mai sus, care poate fi mai atenuată, mai apar starea hipoglicemică, spasmofilia pînă la criză de tetanie, sindromul premenstrual, hipotiroidia, insomnia, visele terifiante, iar catecolaminele sînt moderat crescute comparativ cu feocromocitomul și numai în timpul crizei.*

Investigațiile de laborator *utilizate în confirmarea diagnosticului de feocromocitom:*

— *adrenalina (epinefrina) urinară cu valori normale între 10—70 μg/24 ore iar în plasmă 0,05 μg/l;*

— *noradrenalina (norepinefrina) urinară cu valori normale între 0—20 μg/24 ore, iar în plasmă 0,2 μg/l;*

— *acidul vanilmandelic urinar cu valori normale între 1,8—9 mg/24 ore;*

— *catecolaminele totale plasmatice (valori normale < 1 μg/l);*

— *scintigrafia adrenală cu ^{131}I-19-colesterol vizualizează tumoarea medulosuprarenală (feocromocitomul);*

— *testul la fentolamină (regitină) 1 mg i.v. induce în feocromocitom o scădere a tensiunii arteriale sistolice după 4 minute cu cel puțin 35/25 mmHg, care poate persista 2—3 ore;*

— *testul la tiramină (0,5 mg pînă la 2 mg i.v.) induce în feocromocitom o creștere a tensiunii arteriale sistolice după 45—60 secunde, între 20 și 80 mmHg.*

9. După stabilirea diagnosticului clinic, confirmat prin investigațiile de laborator, trebuie recomandat tratamentul specific (hormonal) sau nespecific (nehormonal). La prescrierea tratamentului se vor folosi medicamentele hormonale sau nehormonale cele mai eficace cu denumirea exactă și specificarea dozei zilnice și a ritmului de administrare a dozelor fracționate.

Capitolul 10

CONSTANTE BIOCHIMICE ŞI FUNCŢIONALE

10.1. CONSTANTE BIOCHIMICE ÎN SÂNGE, PLASMĂ ŞI SER

Parametrul	Unităţi convenţionale	Factor conversie	Unităţi SI
1	2	3	4
Acizi aminaţi, plasmă	3,5—5,5 mg/100 ml	1,4	2,5—4,05 mmol/l
Acizi graşi liberi, plasmă	12—16 mg/100 ml	—	0,4—0,6 mmol/l
Acid uric, sânge	6—7 mg/100 ml	0,0168	375—416 µmol/l
Adrenalină, plasmă	0,2—1,0 µg/l	183	1,09—5,46 ng/l
Adrenocorticotrop hormon (ACTH), plasmă	10—18 pg/l	1,0	2—18 ng/l
Alcool, sânge total	0—0,20 g/l		
Aldolaza, ser	4,6 US (Sibley)/ml		
	0,5—3,1 UI/ml (25°C)	1,0	0—130 nmol/l
Alfafetoproteina, ser	2—15 ng/ml		
Amilaza, ser	60—180 US (Somogyi)		13—53 nmol/l
	32 UW (Wohlgemuth)		
	300—2000 UI/ml (37°C)		
Amoniac, plasmă	25—80 µg/100 ml	0,554	15—55 µmol/l
Angiotensina II, plasmă	1—2,5 ng/ml/h		
Bicarbonat, ser	23—29 mEq/l	1,0	23—29 mmol/l
Bilirubina, ser			
Directă	0,1—0,4 mg/100 ml	17,1	1,7—6,8 µmol/l
Indirectă	0,2—0,7 mg/100 ml		3,4—12 µmol/l
Totală	0,3—1,1 mg/100 ml		5,1—19 µmol/l
Calciu, ser			
Total	9,0—11,0 mg/100 ml	0,50	2,25—2,75 mmol/l
	4,5—5,5 mEq/l		
Ionizat	4,25—5,25 mg/100 ml		1,05—1,30 mmol/l
	2,1—2,6 mEq/l		
Carboxi-Hb, sânge	5% din Hb totală		
Ceruloplasmina, ser	23—44 mg/100 ml	0,062	1,5—2,9 µmol/l
Clor, ser	350—370 mg/100 ml	1,0	95—105 mmol/l
	95—105 mEq/l		
Colesterol, ser			
Total	180—250 mg/100 ml	0,0259	3,9—6,7 mmol/l
Esterificat	60% din total		
Colinesteraza, ser	0,5—1,3 UI/ml (25°C)	—	1,2—3,9 KU/l
Creatinina, ser	0,5—1,2 mg/100 ml	88,4	35—106 µmol/l
Creatin-fosfokinaza (CPK), ser			
Bărbaţi	0—50 UI/ml (30°C)	1,0	0,08—0,58 mmol/l
Femei	0—30 UI/ml (30°C)		0,08—0,42 mmol/l
Crioglobulina, ser	0—20 mg/100 ml		
Cupru, ser			
Bărbaţi	70—140 µg/100 ml	0,157	11—22 µmol/l
Femei	85—155 µg/100 ml		13—24 µmol/l

1	2	3	4
Fibrinogen, plasmă	200—400 mg/100 ml	0,0293	5,9—11,7 µmol/l
Fier, ser		5,585	16,1—21,9 µmol/l
Bărbaţi	90—140 µg/100 ml		14,3—21,5 µmol/l
Femei	80—120 µg/100 ml		
Fluor, ser	110 µg/100 ml		1,3—2,3 mmol/l
Fosfat anorganic, ser	4—7 mg/100 ml		
	1—1,5 mEq/l		
Fosfataza, ser		1,0	
Acidă	<11 UI/ml (37°C)		<11 µmol/l
	0,4—2 UB (Bodanski)		
	1—5 UKA (King—Armstrong)		
Alcalină	20—48 UI/ml (37°C)	1,0	20—48 µmol/l
	2—4 UB		
	5—13 UKA		
Fosfolipide, ser	150—250 mg/100 ml	0,323	1,94—3,23 mmol/l
Glucoză, plasmă ser	70—115 mg/100 ml	0,0555	3,89—6,38 mmol/l
	(Hagedorn—Jensen)		
	80—100 mg/100 ml		4,44—5,55 mmol/l
	(Somogyi—Nelson)		
			140—200 mU/10⁹ eritrocite
Glucozo-6-fosfat dehidrogenaza (G-6-PDH), ser	100—200 mg/100 ml	0,155	16—31 µmol/l
Haptoglobina, ser			
Iod, ser			
Iod legat de proteine (ILP)	3,5—8 µg/100 ml	0,0788	0,28—0,63 µmol/l
Iod liber	3 µg/100 ml		
Iod total	7—11 µg/100 ml		
Iodocaptarea	20—30%		>40% = hipertiroidie
			<5% = hipotiroidie
Lactat-dehidrogenaza (LDH), ser			
Totală	150—450 U.W. (Wroblevski)/ml	1,01	<200 mU/ml
Izoenzime: LDH_1	22—27% din total	0,1	0,22—0,27 din total
LDH_2	30—46% din total		0,30—0,46 din total
LDH_3	14—29% din total		0,14—0,29 din total
LDH_4	5—11% din total		0,05—0,11 din total
LDH_5	2—11% din total		0,02—0,11 din total
Lipaza, ser	0—1,5 NaOH n/10 (Cherry—Crandall)		0—1,5 UCC
	500—700 mg/100 ml	0,01	5—7 g/l
Lipide totale, ser			
Lipidograma, ser		0,01	
Fracţiuni: α 1	25—35% din total		0,25—0,35 din total
pre-β	10—20% din total		0,10—0,20 din total
β	50—60% din total		0,50—0,60 din total
Magneziu, ser	1,9—2,4 mg/100 ml	0,50	0,75—1,25 mmol/l
	1,5—2,5 mEq/l		
Met-Hb, sânge	0—0,3% din Hb total		
Noradrenalină, plasmă	0,5—1,5 µg/l	169,2	2,96—8,87 nmol/l
Osmolaritate, ser	285—295 mOsm/l		
pH, sânge arterial	7,35—7,45		7,35—7,45
Plumb, sânge	<30—40 µg/100 ml	20,7	<1,45 µmol/l
Potasiu, ser	14—20 mg/100 ml	1,0	3,5—5,0 mmol/l
	3,5—5,0 mEq/l		
Proteine, ser			
Totale	6,0—8,0 g/100 ml	10	60—80 g/l
Albumine:	3,5—5,5 g/100 ml		35—55 g/l
	(50—60%)		
Globuline:	2,5—3,5 g/100 ml		25—35 g/l
	(40—50%)		
α_1	0,2—0,4 g/100 ml		2—4 g/l
	(4—7%)		

1	2	3	4
α_2	0,5—0,9 g/100 ml (7—12%)		5—9 g/l
β	0,6—1,1 g/100 ml (9—14%)		6—11 g/l
γ	0,7—1,7 g/100 ml (13—21%)		7—17 g/l
Protoporfirina, eritrocite	27—61 µg/100 ml	0,0178	0,48—1,09 µmol/l
Renina (ARP):			
Vena renală: clinostatism	13±12 ng/l/min		
ortostatism	36±12 ng/l/min		
Vene periferice:			
clinostatism	36±4 ng/l/min		
ortostatism	27±10 ng/l/min		
Siderofilina, ser	200—400 mg/100 ml		
Sodiu, ser	310—330 mg/100 ml 135—145 mEq/l	1,0	135—155 mmol/l
Sulfat anorganic, ser	0,8—1,2 mg/100 ml 0,5—1,5 mEq/l	3,2	0,27—0,37 mmol/l
Testosteron total, plasmă			
Bărbați	275—875 ng/100 ml	0,0347	9,5—30 nmol/l
Femei	23—75 ng/100 ml		0,8—2,6 nmol/l
Transaminaza, ser			
Glutamat oxalacetică (TGO)	<22 UK (Karmen)/ml (30°C)	1,0	<16 mU/ml (30°C)
Glutamat piruvică (TGP)	<20 UK/ml (30°C)		<12 mU/ml (30°C)
Trigliceride, ser	130—150 mg/100 ml	0,01	0,4—1,7 g/l
Uree, ser	20—40 mg/100 ml	0,167	3,5—7,2 mmol/l
Zinc, ser	120 µg/100 ml		17—20 µmol/l

10.2. CONSTANTE BIOCHIMICE ÎN URINĂ

1	2	3	4
Acetona	Negativ		Negativ
Acid Δ amino-levulinic (AAL)	1,5—7,0 mg/24 h	7,63	10—53 µmol/24 h
Acid uric	0,30—0,70 g/24 h	0,198	1,8—4,8 µmol/24 h
Acid vanil-mandelic (AVM)	2—4 mg/24 h	5,05	10—20 µmol/24 h
Addis-Hamburger, sediment			
Eritrocite	0—1000/min		0—1 000 000/24 h
Leucocite	0—2000/min		0—2 000 000/24 h
Cilindri	1—3/min		0—2 000/24 h
Aldosteron	2—20 ng/24 h	2,77	5,6—55,5 pmol/24 h
Amilaza	35—260 US (Somogyi)/l 64 UW (Wohlgemuth) 100—2000 UI/l		
Amoniac	0,6—0,8 g/24 h		42 mmol/24 h
Aspect	Incolor, limpede		
Bilirubina, calitativ	Negativ		Negativ
Calciu total	150—200 mg/24 h 7,5—12,5 mEq/l	0,025	2,5—10 µmol/24 h
Catecolamine (A+NA) total	<100 µg/24 h	5,91	0,59 µmol/24 h
17-Cetosteroizii (17-CS)			
Bărbați	6—18 mg/24 h	3,47	21—62 µmol/24 h
Femei	4—13 mg/24 h		14—45 µmol/24 h
Clor	6—10 g/24 h 120—200 mEq/l	1,0	120—240 µmol/24 h
Creatinina	1—1,5 g/24 h	0,00884	0,13—0,22 µmol/24 h
Cupru	0—50 µg/24 h	0,0157	0—0,80 µmol/24 h
Estrogeni			
Bărbați	4—25 µg/24 h	3,60	14—90 nmol/24 h
Femei	5—100 µg/24 h		18—360 nmol/24 h

1	2	3	4
Fosfat anorganic	0,9—1,3 g/24 h 25 mEq/l	343	29—42 mmol/24 h
Glucoza	0—250 mg/24 h		0—1,4 mmol/24 h
Magneziu	100—200 mg/24 h 6,0—8,5 mEq/l	0,5	3,0—4,3 mmol/24 h
Osmolaritate	600—800 mOsm/l		
pH	4,6—8,0		
Plumb	<100 µg/24 h	207	<4 µmol/24 h
Porfobilinogen			
Calitativ	Negativ		Negativ
Cantitativ	<2 mg/24 h		<9 µmol/24 h
Porfirine			
Uroporfirine (I, III)	20—60 µg/24 h	1,20	24—72 nmol/24 h
Coproporfirine (I, III)	50—200 µg/24 h	1,53	77—305 nmol/24 h
Potasiu	2—3 g/24 h 50—100 mEq/l	1,0	50—100 mmol/24 h
Progesteron			
Bărbați: total	0,4—1,4 mg/24 h	3,12	1,2—4,4 µmol/24 h
femei: faza foliculară	0,5—1,5 mg/24 h		1,6—4,7 µmol/24 h
faza luteinică	2,0—7,0 mg/24 h		6,2—22 µmol/24 h
faza postmenopauză	0,2—1,0 mg/24 h		0,6—3,1 µmol/24 h
Proteine			
Calitativ	Negativ		Negativ
Cantitativ	0—0,35 g/24 h		0—35 mg/24 h
Sodiu	4—6 g/24 h 120—200 mEq/l	1,0	130—260 mmol/24 h
Sulfat anorganic	1,5—3,5 g/24 h 25 mEq/l	0,032	47—100 mmol/24 h
Uree	20—35 g/24 h	60,1	332—498 mmol/24 h
Urobilinogen	0—4 mg/24 h	—	0—6,8 mmol/24 h

10.3. CONSTANTE HEMATOLOGICE

1	2	3	4
Hemoglobina (Hb)			
Totală: Bărbați	14—18 g/100 ml	0,155	2,17—2,79 mmol/l
Femei	12—16 g/100 ml		1,86—2,48 mmol/l
Fracțiuni: Hb—F	<1% din Hb totală	0,01	<0,01% din total
Hb—A_1	3—5% din Hb totală		0,03—0,05% din total
Hb—A_2	1,5—3,5% din Hb totală		0,015—0,03% din total
Hematocrit (Ht)			
Bărbați	45±7%	0,01	0,38—0,52%
Femei	42±5%		0,37—0,47%
Eritrocite (E)			
Bărbați	4,5—5,7 mil/mm³	10^{12}	4,5—5,7 × 10^{12}/l
Femei	4,2—5,5 mil/mm³		4,2—5,5 × 10^{12}/l
Leucocite			
Total	4000—9000/mm³	10^{12}	4—9 × 10^{12}/l
Diferențiat:	Procente Absolută	10^6	
N. Nesegmentate	3—5% 120—450/mm³		120—450 × 10^6/l
N Segmentate	50—70% 2000—6300/mm³		2000—6300 × 10^6/l
Eozinofile	2—4% 80—360/mm³		80—360 × 10^6/l
Bazofile	0—1% 0—90/mm³		0—90 × 10^6/l
Monocite	2—6% 80—540/mm³		80—540 × 10^6/l
Limfocite	25—40% 1000—3600/mm³		1000—3600 × 10^6/l
Trombocite	150 000—350 000/mm³	10^{12}	150—350 × 10^{12}/l
Reticulocite	25 000—75 000/mm³ 0,5—1,5% din eritrocite	10^{12}	25—75 × 10^{12}/l

1	2	3	4
Constante eritrocitare:			
Diametrul eritrocitar mediu (DEM)	7,5±3μ		
Volumul eritrocitar mediu (VEM)	82–92 μ³		$VEM = \frac{Ht \times 10}{E}$
Hemoglobina eritrocitară medie (HEM)	26–32 pg		$HEM = \frac{Hb \times 10}{E}$
Concentrația eritrocitară medie în Hb (CHEM)	32–36 g/100 ml		$CHEM = \frac{Hb \times 100}{Ht}$
Rezistența osmotică a eritrocitelor	Inițială: 0,44 –0,42 NaCl% Completă: 0,38–0,34 NaCl%	171	77–67 mmol/l NaCl 56–51 mmol/l NaCl
Viteza de sedimentare a hematiilor (VSH)			
Westergreen			
Bărbați	2–8 mm/1 h		2–8 mm/1 h
Femei	4–10 mm/1 h		4–10 mm/1 h
Mielograma			
Mieloblaști	0,5–1,5%	0,01	0,005–0,015
Promielocite	1–9%		0,01–0,09
Mielocite:			
Neutrofile	5–19%		0,05–0,19
Eozinofile	0,5–3%		0,005–0,03
Bazofile	0–0,5%		0–0,005
Metamielocite	13–32%		0,13–0,32
Granulocite:			
Neutrofile	7–30%		0,07–0,30
Eozinofile	0,5–4%		0,005–0,04
Bazofile	0–0,7%		0–0,007
Limfocite	3–17%		0,03–0,17
Monocite	0,5–3,5%		0,005–0,035
Plasmocite	0–2%		0–0,02
Megacariocite	0,3–3%		0,003–0,03
Reticulocite	0,1–2%		0,001–0,02
Proeritroblaști	1–8%		0,01–0,08
Eritroblaști	7–32%		0,07–0,32
Raport G/E	100/30		
Teste de coagulare:			
Timpul de sângerare (Duke)	2–4 min		2–4 min
Timpul de coagulare (Lee White)	10–12 min		10–12 min
Timpul de recalcifiere (Howell)	60–120 sec		60–120 sec
Timpul de protrombină (Quick)	12–14 sec (100% față de martor)		12–14 sec
Fibrinogen, plasmă	200–400 mg/100 ml	0,0293	5,9–11,7 μmol/l
Retracția cheagului:	Începe la 30–60 min Completă la 24 h		Idem (48–64%)
Trombelastograma: (TEG)	Timpul de reacție (r) Viteza de coagulare (K) Amplitudine maximă (am) Elasticitatea maximă (Em)		6–12 min 3–6 min 50–60 min 100–150

10.4. CONSTANTE BIOCHIMICE ȘI FUNCȚIONALE DIGESTIVE

1	2	3	4
ESOFAGUL			
Examenul radiologic			Morfologia și motilitatea esofagiană
Endoscopia			Aspecte morfologice incipiente
Manometria	Presiunea bazală la: SES (sfincter esofagian superior): 30–40 mmHg; SEI (sfincter esofagian inferior): 15–25 mmHg		Tulburări funcționale esofagiene
STOMACUL ȘI DUODENUL			
Secreția gastrică:			
Tubajul gastric simplu:			
Volum: *à jeun* total	70–80 ml/h 2–3 l/24h	1,0	0,07–0,08/l
Timp de evacuare	3–6 h		3–6 h
pH, adulți	1,6–1,8		1,6–1,8
Aciditate titrabilă *à jeun*	15–35 mEq/h	1,0	1,5–3,5 mmol H^+/l
Testul Kay (histamină 0,04 mg/Kc, i.m.):			Interpretare: ulcer gastric: <20 mEq/h;
Debit aciditate bazală (DAB)	2 mEq/h		ulcer duodenal: 35 mEq/h;
Debit aciditate maximală (DAM)	20 mEq/h		Sindrom Zollinger–Ellison: 45 mEq/l.
Examenul radiologic			Morfologia și motilitatea gastro-duodenală
Gastro-duodenoscopia			Diag. de ulcer când ex. radiologic este negativ și diag. dif. între UG și CG
FICATUL			
1. Teste parenchimatoase:			
– Sindromul de hepatocitoliză:			
Transaminaza, ser			
Glutamat-oxal acetică (TGO)	22 UK (Karmen)/ml (30°C)	1,0	16 mU/ml (30°C)
Glutamat-piruvică (TGP)	20 UK/ml (30°C)		12 mU/ml (30°C)
– Sindromul hepatopriv:			
Proteine totale, ser	6,0–8,0 g/100 ml	10	60–80 g/l
Timpul de protrombină (Quick)	12–14 sec (100% față de normal)		12–14 sec
Colinesteroza, ser	0,5–1,3 UI/ml (25°C)		1,2–3,9 UK/l
– Sindromul biliar:			
Bilirubina, ser			
Directă	0,1–0,4 mg/100 ml	17,1	1,7–6,8 μmol/l
Indirectă	0,2–0,7 mg/100 ml		3,4–12 μmol/l
Totală	0,3–1,1 mg/100 ml		1,1–19 μmol/l
Urobilinogen, urină	0–4 mg/24 h		0–6,8 mmol/24 h
Colesterol, ser			
Total	180–250 mg/100 ml	0,0259	3,9–6,7 mmol/l
Esterificat	60% din total		
Fosfataza alcalină, ser	20–48 UI/ml (37°C) 2–4 UB (Bodanski) 1–5 UKA (King–Armstrong)	1,0	20–40 μmol/l
2. Teste mezenchimale:			
Teste disproteinemie:			
Reacția cu timol (Mac–Lagan)	4 UML		

1	2	3	4
Reacţia cu sulfat de Zn (Kunkel)	12 USH (Shoenk—Hoegland)		
Electroforeza, ser	10—40 U Vernes		
Imunoelectroforeza, ser			
3. Teste globale:			
Testul cu bromsulfonftaleină (BSP, 5 mg/Kç, i.v.):			
Retenţia BSP	sub 5% după 45 min		Diag. dif. între HC şi CH
Clearence-ul fracţionat de BSP	14,5±3,5%		
4. Examene morfologice:			
Examenul baritat şi esofagoscopia			Evidenţierea varicelor esofagiene
Scintigrama hepatică cu: roz-Bengal I^{131} (pt. hepatocite) sau Au 198-coloidal (pt. celule Kupffer)			Evoluţia HC spre CH şi diag. CH cu hepatomul
Ecografia hepatică			Aspecte morfologice diverse
Splenoportografia izotopică			Evidenţierea şunturilor porto-cave
Puncţia biopsie hepatică (PBH)			Transează diag. între HCA şi CH
Laparascopia			Când celelalte ex. sunt neconcludente
CĂILE BILIARE			
Tubajul duodenal metoda Meltzer—Lyon (după introducerea pe sondă a 30—40 ml sulfat de Mg sol. 33%)	Bila A coledociană: la 5—7 min, volum 10—15 ml; Bila B veziculară: la 15—30 min, volum 30—40 ml; Bila C hepatică)		Diag. diverselor colecistopatii organice
Colangiografia (orală şi i.v.)			Imagini radiologice şi ultrasonice diverse
Ecografia biliară			
Radiomanometria	Presiunea de pasaj prin sifonul veziculei biliare: 15—20 cm H_2O		Diag. diskineziilor biliare
PANCREAS			
1. Secreţia exocrină:			
Amilaza, ser	16—32 UW (Wohlgemuth)		
urină	32—64 UW		
suc duodenal	256—2048 UW		
Lipaza, ser	0—0,05 U/l (tritrimetric)		
suc duodenal	3200—1800 U/l (stimulare secretină)		
	4550—16150 U/l (stimulare pancreatcozimină)		
Tripsina, suc duodenal	2,6—13,5 U/l (stimulare secretină)		
	2,4—16,6 (stimulare pancreatozimină)		
2. Secreţia endocrină:			
Glucoza, plasmă, ser	70—115 mg/100 ml (Hagedorn—Jensen)	0,0555	3,89—6,38 mmol/l
	80—100 mg/100 ml (Somogyi—Nelson)		4,44—5,55 mmol/l
Testul toleranţei la glucoza orală—TTGO (după 75 g substanţă OMS)	⩽200 mg/100 ml la 2 h după încărcare		Malabsorbţia glucidică şi diag. DZ chimic
INTESTINUL			
Materiile fecale:			
Cantitate	100—200 g/24 h		100—200 g/24 h
Conţinut uscat	23—32 g/24 h		23—32 g/24 h

1	2	3	4
Apă	Aprox. 65%	0,01	Aprox. 0,65
pH	6,8—7		
Lipide, total	<6 g/24 h		<6 g/24 h
Acizi organici, total	15—16 ml/100 g		15—16 ml/100 g
	14—16 mEq/100 g		
Amoniac, total	2—4 ml/100 g		2—4 ml/100 g
Urobilinogen	100—250 mg/24 h		100—250 mg/24 h
Uroporfirine	<5 µg/24 h		<5 µg/24 h
Coproporfirine	<400 µg/24 h		<400 µg/24 h
Examen microscopic:			
Amidon	absent (Lugol)		Idem
Celuloză	rară		
Fibre musculare	rare, cu dispariţia striaţiilor (HCl) şi a nucleilor (tripsina)		
Grăsimi neutre	Absenţe sau rare (Sudan III)		
Acizi graşi	Absenţi sau rari		
Probă cu trioleină şi acid oleic macrate (I^{131})	Normal reactivitatea MF este de 5% după 72 h		Interpretare: curba aplatizată sub 5% pt. trioleină (grăsimi neutre) în malabsorbţia pancreatică; pt. acid oleic (acizi graşi) în malabsorbţia hepatică; a ambelor în malabsorbţia intestinală
Testul cu D-xiloză	excreţia urinară la 3h>4,5%		Malabsorbţia glucidică
Testul Schilling (oral 1—2 µg Vitamina B_{12} marcată cu Co^{57})	excreţia urinară după 48 h este de 30%		Malabsorbţia vitaminică şi diag. anemiei pernicioase (deficienţa factorului antianemic intrinsec)
Examenul radiologic (metoda Pansdorf)			Morfologia şi motilitatea intestinală
Recto-sigmoido-colonoscopia			Diag. diverselor afecţiuni intestinale
Biopsia intestinală			

10.5. VALORI NORMALE ÎN LICHIDUL CEFALO-RAHIDIAN

1	2	3	4
Aspect, culoare	Limpede, incolor		
Volum, adulţi	100—150ml		
Presiune, adulţi			100—150 mmHg
poziţie declivă	10—15 cm H_2O		180—240 mmHg
poziţie şezândă	18—24 cm H_2O		1—3/mm^3 (monocite)
Celule	1—3/mm^3 (monocite)		
Proteine, totale			Negativ
calitativ	Negativ (reacţia Pandy, Nonne—Apelt)		
cantitativ	10—20 mg/100 ml	0,01	0,10—0,20 g/l
Imunoglobuline (IgG)			14% din proteine totale
Adulţi	14% din proteine totale		2,8—4,2 mmol/l
Glucoza	50—75 mg/100 ml	0,0555	120—126,5 mmol/l
Cloruri	700—750 mg/100 ml		

10.6. VALORI NORMALE ALE TESTELOR IMUNOLOGICE

1	2	3	4
Anticorpi antinucleari (AAN), titru	Titruri negative în lupusul sistematic inactiv Titrurile de 20—40 sunt discutabile Titrurile > 160 în lupusul activ		Idem
Antihialuronidaza (AHD), titru	<1/200 (are semnificație repetarea după o săptămână)		Idem
Antistreptolizina O (ASLO), titru	<200 U/ml (are semnificație creșterea în dinamică)		Idem
Complementul seric:			
total	150—250 U/ml		
C_3	55—120 mg/100 ml	0,01	0,55—1,20 g/l
Coombs:			
direct	Negativ		Negativ
indirect	Negativ		Negativ
Factor reumatoid			
Test latex	1/40 Negativ 1/80—1/160 Discutabil 1/320 Pozitiv		Idem
Reacția Waaler—Rose	1/10 Negativ 1/20—1/40 Discutabil 1/80 Pozitiv		Idem
Imunoglobuline, ser			
Ig G	800—1600 mg/100 ml 100—200 UI/ml	0,01	8,0—16,0 g/l
Ig A	100—360 mg/100 ml 70—250 UI/ml		1,0—3,6 g/l
Ig M	80—170 mg/100 ml 100—200 UI/ml		0,8—1,7 g/l
Proteina C reactivă	Negativ		Negativ

10.7. CONSTANTE FUNCȚIONALE RESPIRATORII

Parametrul	Valori normale (teoretice)	Semnificație patologică
1	2	3
Metabolismul bazal (MB)	1300—1600 Kcal 5% până la +20%	
VOLUME PULMONARE		
Volumul inspirator de rezervă (VIR)	1500—2000 cc (60% din CV)	
Volumul curent (VC)	500 cc (15% din CV)	
Volumul expirator de rezervă (VER)	800—1500 cc (25% din CV)	
Capacitatea vitală (CV) = VIR + VC + VER	3500 cc (80% din CPT)	Scade peste 20% față de valoarea teoretică în disfuncția ventilatorie restrictivă
Volumul rezidual (VR)	1500 cc (20% din CPT)	Crește peste 50% în emfizemul pulmonar
Capacitatea pulmonară totală (CPT) = CV + VR	5000 cc	

1	2	3
DEBITE VENTILATORII		
Volumul expirator maxim pe secundă (VEMS)	3000—4000 cc (80% din CV)	Scade peste 20% față de valoarea tebretică în disfuncția ventilatorie obstructivă
Indice de permeabilitate bronșică (Tiffeneau) VEMS × 100/CV	70—80% (variază cu vârsta)	Scade peste 10% în sindromul obstructiv
Ventilația maximă (VMx)	130—150 l/min	Scade peste 20% față de valoarea teoretică, semnificație fiziopatologică identică cu a VEMS
TESTE FARMACOLOGICE		
Aerosoli cu: Acetilcolină, Histamină ș.a.	VEMS scade >10% (bronhoconstricție)	Evidențiază componenta funcțională a obstrucției și reversibilitatea stenozei bronșice
Beta-adrenergice (Asmopent etc.)	VEMS crește >10% (bronhodilatație)	
PRESIUNEA PARȚIALĂ (P) ȘI SATURAȚIA (Sa) GAZELOR RESPIRATORII		
PaO_2 (mmHg):		Interpretare: PaO_2 sub 80 mmHg și SaO_2 sub 95% = hipoxemie
aer alveolar	100	
sânge arterial (a)	80—100	
sânge venos (v)	40	
SaO_2(%):		
sânge arterial	95—97,5	
sânge venos	75	
$PaCO_2$ (mmHg):		
aer alveolar	40	$PaCO_2$ peste 45 mmHg = hipercapnie
sânge arterial	35—45	
sânge venos	46	

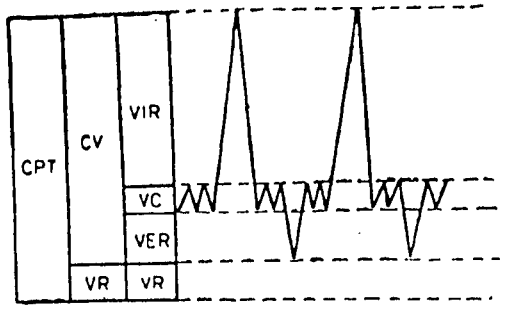

Fig. 10.1. Volume și capacități pulmonare normale (după Dușu Șt. și colaboratorii).

10.8. CONSTANTE FUNCȚIONALE CARDIOVASCULARE

Parametrul	Valori normale
1	2
Debitul cardiac (Fick)	5,5—6,5 l/min
Debitul sistolic	80—90 ml
Indexul cardiac	3,1—3,8 l/min/m²
Frecvența cardiacă	60—100/min
Sistola electrică (Q—T)	0,34 sec
Sistola mecanică (Q—Zg II)	0,36 sec
Presiunea arterială, adulți (OMS)	
sistolică	<160 mmHg
diastolică	<95 mmHg
Presiunea venoasă (Moriz—Tabora), plica cotului	6—12 cm H_2O
Timpul de circulație:	
braț—plămân (eter)	4—8 sec
braț—limbă:	
calciu gluconic	12—18 sec
Decholin	10—16 sec
zaharină	9—16 sec
braț—sinus carotidian (lobelină)	10 sec
Suprafața orificiilor valvulare:	
mitral	4—6 cm²
aortic	2,6—3,5 cm²
Presiuni intracavitare și intraarteriale:	
Atriul drept	
sistolică	4—6 mmHg
diastolică	±2 mmHg
medie	2—4 mmHg
Ventriculul drept	
sistolică	20—30 mmHg
diastolică	0—2 mmHg
medie	6—12 mmHg
Artera pulmonară (trunchi)	
sistolică	20—30 mmHg
diastolică	7—12 mmHg
medie	10—20 mmHg
Artera pulmonară (capilare)	
sistolică	8—22 mmHg
diastolică	4—8 mmHg
medie	6—12 mmHg
Atriul stâng	
sistolică	6—8 mmHg
diastolică	0—2 mmHg
medie	5 mmHg
Ventriculul stâng	
sistolică	100—140 mmHg
diastolică	0—2 mmHg
medie	20—40 mmHg
Aortă	
sistolică	100—140 mmHg
diastolică	60—80 mmHg
medie	80—90 mmHg
Probe de solicitare:	
Testul presor la rece	Presiunea sistolică și diastolică cresc cu 10—20 mmHg
Proba Schellong (I, II, III):	
I. Pulsul (P) și tensiunea arterială (TA) în clino- și ortostatism:	Frecvența P crește cu 10—20/min, TA nemodificată, crește sau scade cu 10—20 mmHg
II. P și TA înainte și după efort (25 trepte × 2):	Frecvența P crește cu 30—40/min, TA sistolică crește cu 20—40 mmHg; TA diastolică nu se modifică
III. Durata EKG după efort: Testul Master (scării), cicloergometrul, covorul rulant s.a.	Se scurtează cu 0,02 sec Pledează pentru insuficiența coronariană următoarele: — subdenivelarea sau supradenivelarea segmentului ST > 2 mm (de tip orizontal sau descendent) — aplatizarea sau negativarea undei T pozitive și modificări opuse pentru unda T negativă — apariția tulburărilor de ritm sau conducere — accentuarea undei Q

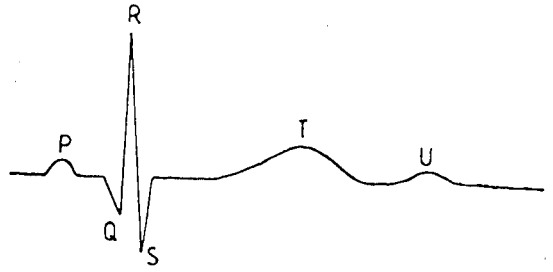

Fig. 10.2. Electrocardiograma normală (după Zuckermann).

Unda P, durata: 0,08—0,12 sec, amplitudine maximă: 2—3 mm
Segmentul PQ, durata: 0,04—0,08 sec
Intervalul P—Q, durata: 0,12—0,20 sec
Unda Q, amplitudine: 1/3 din unda R
Unda R, amplitudine medie: 10 mm
Complexul QRS, durata: 0,08 sec, axa: între +30° și +60°
Segmentul ST, izoelectric, durata: 0,14 sec
Unda T, durata: 0,15—0,30 sec, amplitudinea: 1/3 din unda R
Unda U, durata: 0,10—0,20 sec, amplitudinea: sub 2 mm

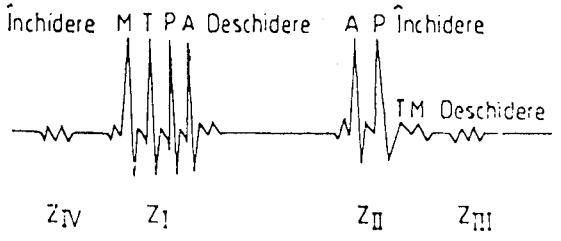

Fig. 10.3. Fonocardiograma normală (după Luisada).

Închidere/deschidere: mitrală (M), tricuspidă (T), pulmonară (P), aortă (A); Zgomotele (Z): I, II, III, IV
Z I: apare la 0,02—0,04 sec după unda Q
Z II: apare la 0,02 sec după sfârșitul undei T
Intervalul Q—T: sistola electrică (normal: 0,34 sec)
Intervalul Q—Z II: sistola mecanică (normal: 0,36 sec)
Intervalul T—P: diastola electrică (normal: variază în raport cu frecvența cardiacă)
Intervalul T—Z I: diastola mecanică

Ecocardiograma normală, unidimensională (M—ECO) și bidimensională (2D—ECO) — (după *American Society of Echocardiography*, 1980)

Parametrii	M—ECO	2D—ECO
Ventriculul stâng (VS):		
VS/d (diametrul diastolic)	47 (35—57) mm	36—52 mm
VS/s (diametrul sistolic)	31 (24—40) mm	23—39 mm
VS/pp (perete posterior)	9 (6—11) mm	
SIV (sept interventricular)	9 (6—11) m	
Ventriculul drept (VD):		
diametrul mediu	15 (7—23) mm	
diametrul longitudinal		66 (50—78) mm
diametrul transversal		33 (25—42) mm
Atriul stâng (AS):		
diametrul longitudinal		42 (31—51) mm
diametrul transversal		30 (21—37) mm
Atriul drept (AD):		
diametrul longitudinal		44 (34—49) mm
diametrul transversal		37 (29—45) mm
Aorta (AO):		
inel	21 (18—24) mm	
ascendentă	27 (22—40) mm	
Artera pulmonară (AP):		
inel	23 mm	
AO/AP	1,3	
Valvula mitrală:		
D—E (amplitudinea de deschidere)	20 mm	
E—F (viteza de închidere)	>50 mm/sec	

10.9. CONSTANTE FUNCȚIONALE RENALE

Funcția	Proba clinică	Valori normale
Filtrația glomerulară (FG)	*Clearence*-ul (Cl) creatininei endogene	120 ml/min
	Cl ureei (Van Slyke)	75—100 ml/min
	Cl inulinei	100—130 ml/min
Fluxul plasmatic renal (FPR)	Cl PAH (acid paraaminohipuric)	650±50 ml/min
	Scintigrama renală	
Tubul proximal	Reabsorbție:	
	TmG (transport maxim de glucoză)	175±80 mg/min
	Excreție:	
	Tm PAH	80±17 mg/min
	PSP (fenolsulfonftaleină) 6 mg i.v.	40% la 15 min
		60% la 60 min
		90% la 120 min
	Urografia i.v.	
Tubul distal	Proba de concentrație (Wolhard)	D urinii > 2025
	RA (rezerva alcalină)	CO_2H^-: 27 mEq/l
	Ionograma	Electroliții plasmatici și urinari

Notă. FF (fracțiunea filtrată) = FG/FPR = 0,20.
Scade în glomerulonefrite și crește în pielonefrite.

BIBLIOGRAFIE SELECTIVĂ

1. AMELUNG D., *Fermentdiagnostik Interner Erkrankungern*, G. Thieme Verlag, Stuttgart, 1964.
2. APETREI ED., VICIU E., *Mecanocardiografie. Ghid practic*, Ed. Medicală, București, 1977.
3. APETREI ED., *Ecocardiografie*, Ed. Medicală, București, 1990.

4. ARSENI C., CHIMION D., *Lichidul cefalo-rahidian*, Ed. Didactică și Pedagogică, București, 1979.
5. BALNPOSE M. D., *Nuclear Medicine and Renal Disease*, "Hosp. Practice", 1972; nr. 9, p. 357.
6. BALȘ M., *Laboratorul clinic în infecții*, Ed. Medicală, București, 1982.
7. BARBU N., *Explorări funcționale*, Ed. Didactică și Pedagogică, București, 1979.
8. BEESON B. P., Mc.DERMOTT W., WYNGAARDEN B. J., *Normal Laboratory Values of Clinical Importance*, în *Cecil Textbook of Medicine*, 15-th ed., W. B. Saunders Col., Philadelphia, London, Toronto, 1979, p. 2342.
9. BÎRZU I., *Radiologie clinică*, Ed. Didactică și Pedagogică, București, 1980.
10. BLAQUE—BELAIR A., MATHIER DE FOSSEY B., FOURESTIER M., *Dictionaire des constants biologiques et physique*, Ed. Maloine, Paris, 1980.
11. BRUZA Z. N., VIȘAN—IONESCU LEANA, *Diagnosticul de laborator în intoxicațiile acute*, Ed. Medicală, București, 1967.
12. BUTNARIU C., BULIGESCU L., MAXIMILIAN V., PANAITESCU GH., SAPIRESCU GH., *Explorarea clinică, de laborator și radiologică a tubului digestiv*, Ed. Medicală, București, 1960.
13. CHIȘLEAG GH., *Radiologie medicală*, Ed. Litera, București, 1986, 2 vol.
14. CODOREANU I., BUGEAC GH., *Imaginea scintigrafică în practica medicală*, Ed. Militară, București, 1985.
15. CONN P. H. (sub red.), *Laboratory reference Values of Clinical Importance*, în *Current Therapy*, Ed. W. B. Saunders Co., Philadelphiy, London, Toronto, 1980—1981, p. 948.
16. COSMA M., *Explorări paraclinice în practica medicală*, Ed. Junimea, Iași, 1982.
17. CUCUIANU M., OLNIC N., GOIA A., PEKETE T., *Biochimie clinică*, Ed. Dacia, Cluj-Napoca, 1977—1979, 2 vol.
18. DAVIDSON A. J., *Radiologic Diagnostic of Renal Parenchymal Disease*, Ed. W. B. Saunders Co., Philadelphia, 1977.
19. DESGREZ A., MORETTI L. J., ROBERT J., VIMON J., *Abrégé de medicine nucléaire*, Ed. Masson, Paris, 1977.
20. DOBRINSKI C., BOTREAU—ROUSSEL P., GROSGOGEAT Y., *L'echocardiographie en pratique clinique*, Ed. Masson, Paris, New York, Milan, 1980.
21. DUDEA C., *Atlas de electrocardiografie clinică*, Ed. Medicală, București, 1988.
22. DUȚU ST., JIENESCU ZOICA, *Ghid de investigații funcționale respiratorii*, Ed. Medicală, București, 1984.
23. FATTORUSSO V., RITTER O., *Atlas d'électrocardiographie*, Ed. Masson, Paris, 1968.
24. FICA V., ION I. C., *Explorarea morfo-funcțională a rinichiului în practica medicală*, Ed. Medicală, București, 1969.
25. FISCHER A., PUTNOKY G., *Indicațiile și interpretarea examenelor de laborator clinic*, Ed. Medicală, București, 1964.
26. GITTER A., HELLMEYER L. (sub red.), *Taschenbuch klinischer Funktionsprüfung*, G. Fischer Verlag, Jena, 1978.
27. GROSSMAN W., *Cardiac Catheterizion and Angiography*, Ed. Lea Febiger, Philadelphia, 1980.
28. HERBERT L. D., *SI—Einheiten in der Medizin*, G. Fischer Verlag, Jena, 1980.
29. HENRY J. B., *Clinical Diagnosis and Mangement by Laboratory Methode*, Ed. W. B. Saunders Co., Philadelphia, 1979.
30. ILIESCU C. C. (sub red.), *Metode de investigație a aparatului cardiovascular*, Ed. Medicală, București, 1959.
31. IVANOVICI G., FUIOREA IOANA, *Diagnosticul de laborator în practica medicală*, Ed. Militară, București, 1991.
32. KONDI V., KONDI—MITRICA NATALIA, DANCESCU P., *Laboratorul clinic. Hematologie. Biochimie. Parazitologie*, Ed. Medicală, București, 1981, 3 vol.
33. LAPOMTUNE M., BRETON G., *L'ultrasonografie dans les maladies du rein*, „Rev. Prat.", Prat.", 1981, nr. 31, p. 2761.
34. LENTMER G., EGOSTEIN M., *Interpretation clinique de divers valeurs biologiques*, „Documenta Ciba—Geigy", 1978.
35. LUISADA A., *The Sound of the Normal Heart*, Ed. Warren H. Green, St. Louis, 1972.
36. MANTA I., CUCUIANU M., BENGA C., HODARNU A., *Metode biochimice în laboratorul clinic*, Ed. Dacia, Cluj-Napoca, 1976.
37. MINCU I., IONESCU—TIRGOVIȘTE C., *Echilibrul acido-bazic*, Ed. Științifică și Enciclopedică, București, 1978.
38. NEGOIȚĂ C., VLAICU R., DUMITRAȘCU D. (sub red.), *Date biologice și explorări funcționale*, în *Clinică medicală*, Ed. Didactică și Pedagogică, București, 1983, p. 974.
39. NUBERT G., BIGNION H., *Radiodiagnosticul rinichiului și ureterului*, Ed. Facla, Timișoara, 1982.
40. ORDEANU A., *Tratat de radiologia tubului digestiv*, Ed. Dacia, Cluj-Napoca, 1985, 2 vol.
41. PANAITESCU GH., OLTEANU D., *Apa și electroliții în practica medicală*, Ed. Medicală, București, 1969.
42. PASCU O., *Îndreptar practic de endoscopie digestivă superioară*, Ed. Dacia, Cluj-Napoca, 1982.